

IMÁGENES EN PEDIATRÍA

Sospecha diagnóstica por imagen de déficit de sulfito oxidasa



Diagnostic imaging approach of sulfite oxidase deficiency

Sandra Salas* y Gemma Arca

Servicio de Neonatología, Hospital Clínic (Séu Maternitat), Universidad de Barcelona, BCNatal, Barcelona, España

Disponible en Internet el 21 de noviembre de 2017

Se trata de un recién nacido a término, que tras un periodo perinatal sin incidencias, presentó a las 24 h de vida hipotonía, letargia y convulsiones refractarias al tratamiento.

Se inició el estudio de encefalopatía epiléptica, investigándose causas infecciosas y metabólicas, incluido test de sulfitos en orina, con resultados inicialmente negativos.

La resonancia magnética mostró restricción de la difusión cortical difusa y en núcleos grises de la base (fig. 1) con disminución de los niveles de N-acetilaspártato y doble pico invertido de lactato en el estudio de espectroscopia (fig. 2).

Ante el comienzo clínico y los hallazgos en neuroimagen se sospechó un déficit de sulfito oxidasa, por lo que se amplió el estudio obteniendo niveles bajos en plasma de ácido úrico y cisteína, y se repitió el test de sulfitos en orina que fue positivo en esta ocasión. El estudio genético (doble mutación en el gen SUOX exón 4 y 6) confirmó el diagnóstico. El paciente falleció a los 8 días de vida.

El déficit de sulfito oxidasa es una enfermedad autosómica recesiva rara que suele comenzar con hipotonía grave y convulsiones intratables en el periodo neonatal¹, con neuroimagen sugestiva de encefalopatía hipóxico-isquémica², pero sin antecedentes perinatales compatibles, en nuestro

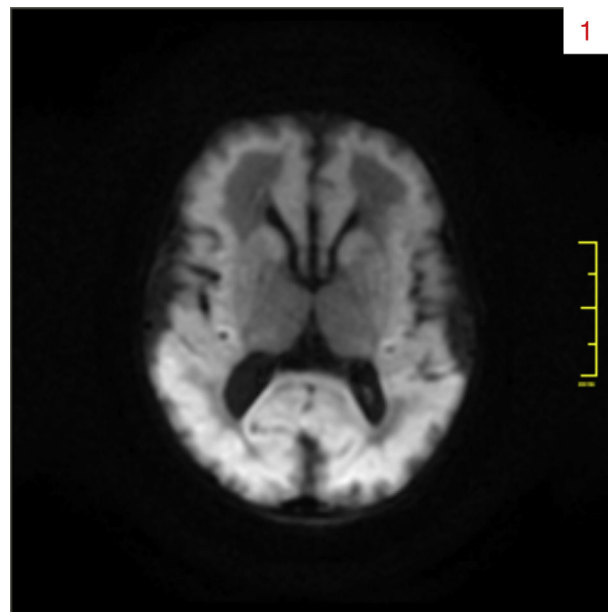


Figura 1 RM difusión (DWI). Restricción de la difusión en corteza y núcleos grises de la base.

* Autor para correspondencia.

Correo electrónico: sandrasalas33@gmail.com (S. Salas).

caso se añadía un refuerzo de la señal cortical muy sugestivo de esta enfermedad.

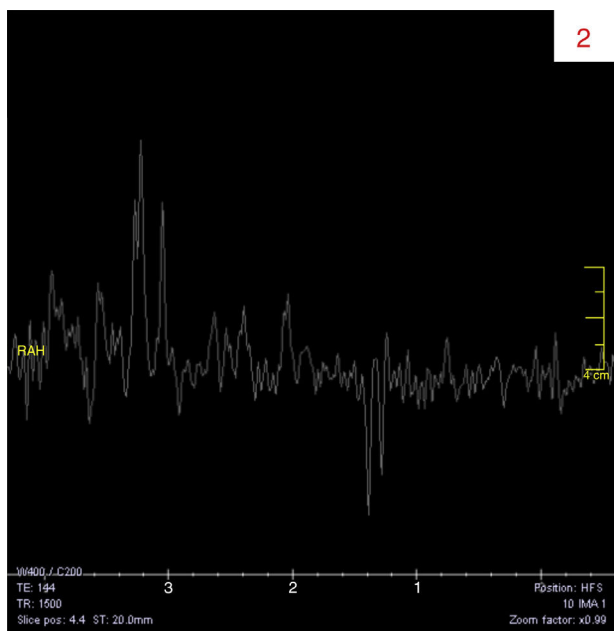


Figura 2 RM espectroscopia. Disminución de los niveles de N-acetilaspártato y doble pico invertido de lactato.

La detección de sulfitos en orina mediante tira reactiva es una forma rápida y sencilla, pero los sulfitos urinarios son muy inestables, por lo que pueden dar falsos negativos³. El diagnóstico de confirmación se obtiene con el estudio enzimático y genético.

Conflicto de intereses

Los autores declaran no tener ningún conflicto de intereses.

Bibliografía

1. Palacios Cuesta A, García Silva MT, Sánchez del Pozo J, Nogales Espert A, Puche Mira A, Ugarte Pérez M. Déficit del cofactor molibdeno como causa de encefalopatía epiléptica precoz. *An Pediatr (Barc)*. 2008;69:181–96.
2. Hoffmann C, Ben-Zeev B, Anikster Y, Nissenkorn A, Brand N, Kuint J, et al. Magnetic resonance imaging and magnetic resonance spectroscopy in isolated sulfite oxidase deficiency. *J Child Neurol*. 2007;22:1214–21.
3. Tan WH, Eichler FS, Hoda S, Lee MS, Baris H, Hanley CA, et al. Isolated sulfite oxidase deficiency: a case report with a novel mutation and review of the literature. *Pediatrics*. 2005;116:757–66.