



CARTAS CIENTÍFICAS

Enfermedad diseminada por arañazo de gato: el amplio espectro de la presentación



Disseminated cat scratch disease: The wide variety of clinical presentations

Sr. Editor:

La enfermedad por arañazo de gato (EAG) es una enfermedad benigna y autolimitada causada por *Bartonella henselae*. Clásicamente se presenta con linfadenopatía regional, pero en un 5-15% de casos se puede presentar de forma sistémica¹ considerándose parte del diagnóstico diferencial de la fiebre de origen desconocido (FOD). Presentamos los casos de 2 pacientes con EAG diseminado atendidos en el hospital NCH, Columbus, Ohio, EE.UU.

Niño de 14 años sano, con fiebre de 16 días, astenia, cefalea y pérdida de peso. Refiere dolor abdominal, de hombro y coxalgia derecha en la última semana. Tiene contacto con perros y tortugas. En la exploración física destaca movimientos pasivos dolorosos de hombro derecho. Se realiza ecografía abdominal que evidencia múltiples focos hipoeoicos en el bazo, por lo que ante la sospecha de EAG se solicita valoración oftalmológica encontrándose granulomas en la cabeza del nervio óptico y retina izquierda (fig. 1). La RMN de hombro demuestra osteomielitis multifocal afectando la parte proximal del húmero y escápula derecha y miositis. Refiere en este momento contacto con gatos.

El estudio de la FOD resulta positivo para *B. henselae* (tabla 1). Con el diagnóstico de EAG diseminada, con microabscesos esplénicos, retinitis granulomatosa y osteomielitis multifocal se inicia tratamiento con gentamicina, rifampicina y doxiciclina (RIF/DOX) quedando apirético al tercer día del tratamiento. Completa 7 semanas con RIF/DOX con buena evolución clínica.

Niño de 13 años asmático, con tumefacción cervical izquierda, anorexia y astenia de 3 semanas de evolución. Afebril. Es diagnosticado a nivel ambulatorio de EAG (tabla 1) y tratado con azitromicina con mejoría inicial hasta el 4.º día del tratamiento cuando desarrolla dificultad respiratoria necesitando ingreso en la UCIP. Convive con 10 gatos. En la exploración física destaca taquipnea y complejo adenopático cervical, no doloroso, sin eritema que requiere drenaje, resultando la PCR para *B. henselae* positiva. La radiografía de tórax demuestra infiltrados intersticiales y derrame pleural bilateral, que precisa drenaje torácico. Tras 72 h de tratamiento con levofloxacina y vanco-

micina, mejora clínicamente y es trasladado a planta de hospitalización donde desarrolla fiebre y aumento de la tumefacción cervical, requiriendo un segundo drenaje, tras lo que queda apirético. La ecografía abdominal demuestra lesiones hipoeoicas en el bazo, añadiéndose RIF y sustituyéndose la azitromicina por DOX por prolongación del intervalo Q-T.

Dado el diagnóstico de EAG diseminada de presentación inusual con extensa afectación ganglionar, pulmonar y microabscesos esplénicos, se realiza estudio inmunológico básico que resulta negativo (tabla 1). Se mantiene tratamiento ambulatorio con RIF/DOX durante 3 semanas con buena respuesta.

La EAG es una enfermedad común con distribución mundial, aunque la incidencia real es desconocida². La forma más frecuente de presentación es la linfadenopatía cervical aislada, subaguda, en general afebril. No obstante, una pequeña proporción de casos desarrolla EAG diseminada pudiendo afectar el hígado, el bazo, la retina o el sistema osteoarticular³. En estos casos, la FOD (1-3 semanas), es el motivo más frecuente de consulta, como ocurrió en uno de los pacientes. El diagnóstico se debe sospechar desde la anamnesis, insistiendo en la importancia del contacto con

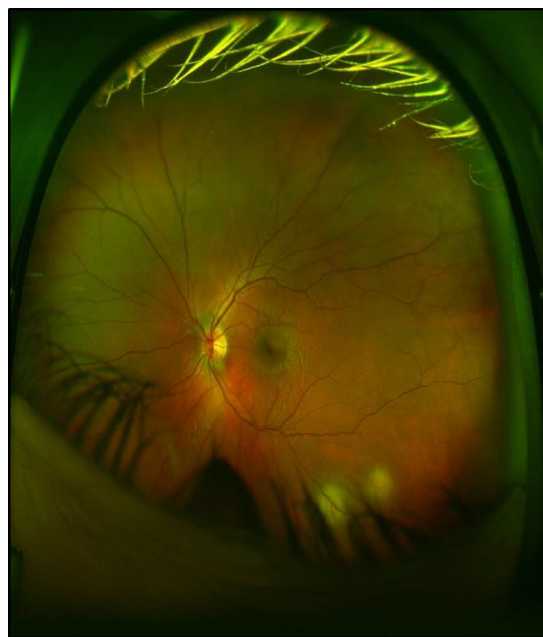


Figura 1 Examen de fondo de ojo que demuestra 2 lesiones granulomatosas en la arcada inferior.

Tabla 1 Características clínicas, diagnósticas y de manejo

	Caso 1	Caso 2
Datos demográficos		
Edad (años)/sexo	14; V	13; V
Raza	Blanca	Blanca
Peso	84 kg	94 kg
Características clínicas		
Días de fiebre total (ingreso + hospital)	20 (15 + 5)	7 (0 + 7)
Temperatura máxima	40 °C	40,2 °C
Adenopatías	No	Sí (cervicales)
Hepatomegalia	No	No
Esplenomegalia	No	No
Dolor abdominal	Sí	No
Síntomas constitucionales	Sí	Sí
Otras manifestaciones	Dolor cadera y hombro	Distrés respiratorio, dolor torácico y tos
Parámetros de laboratorio		
Na/K; mEq/l	140/4,1	139/4,4
Creatinina; mg/100 ml	0,68	0,64
AST/ALT; mU/ml	27/34	27/14
Leucocitos/mm ³ ; N%; L%	12.700 (N58%; L31%)	10.700 (N78%; L17%)
Hb/Hto	13,6/39,4	14,5/42,5
Plaquetas/mm ³	369.000	438.000
PCR mg/dl	6,9	2,6
VSG mm/h	39	20
Estudio microbiológico		
Hemocultivos	Negativo	Negativo
EBV, CMV serología/PCR	Negativo	Negativo
PPD	Negativo	Negativo
VIH (serología)	Negativo	Negativo
Otros ^a	—	^a
BH PCR en sangre	Negativo	Negativo
BH PCR fluido/tejido	NR	± LAD
IgM <i>Bartonella henselae</i>	> 1:32	< 1:20
IgG <i>Bartonella henselae</i>	> 1:128	> 1:512
Estudios de extensión		
Radiografía de tórax	Normal	Infiltrados difusos y derrame pleural
Ecografía abdominal	Microabscesos esplénicos	Microabscesos esplénicos
RMN/TAC	Osteomielitis multifocal	LAD confluyente/necrosis
Fondo de ojo	Retinitis granulomatosa	Normal
Tratamiento		
Antibióticos	Doxiciclina 100 mg/12 h Rifampicina 300 mg/12 h	Doxiciclina 100 mg/24 h Rifampicina 600 mg/24 h
Duración	7 semanas	3 semanas

BH: *Bartonella henselae*; Hb: hemoglobina; Hto: hematocrito; LAD: linfadenitis; NR: no realizada; V: varón

^a Serología para hongos y antígeno para histoplasma en sangre/orina negativos. Estudio inmunológico con inmunoglobulinas (IgG, IgM, IgA e IgE), títulos de vacunación (neumococo y tétanos), inmunofenotipo básico de células T y B (CD3, CD4, CD8 y CD19) todos dentro del rango de la normalidad), VIH negativo.

gatos, ya que sobre todo las crías, constituyen el principal reservorio⁴. El diagnóstico microbiológico se basa en la detección de títulos elevados de anticuerpos (IgG/IgM) frente a *B. henselae* en la fase aguda de la enfermedad. No obstante, si el índice de sospecha de EAG es elevado y la serología inicial negativa se deberá repetir en 2-3 semanas. Además, se puede realizar PCR para *B. henselae* en sangre, tejidos y fluidos.

El diagnóstico de EAG con presentación atípica es un reto diagnóstico. En pacientes con FOD en los que se sospecha EAG, en espera de los resultados serológicos, sería prudente realizar una ecografía abdominal; prueba inocua que puede identificar los característicos microabscesos hepatoesplénicos, y el estudio de fondo de ojo que además de ayudar en el diagnóstico diferencial de enfermedades reumatológicas, apoyaría al diagnóstico

de EAG⁵. Es importante también destacar que el índice de sospecha de osteomielitis en estos casos debe ser elevado, ya que la exploración física puede ser anodina y los marcadores inflamatorios estar dentro de la normalidad⁶.

El esquema antibiótico en las formas diseminadas es discutido, aunque en general se recomiendan entre 2 y 6 semanas dependiendo de la extensión¹. En nuestros casos se utilizó terapia conjugada con RIF/DOX, antibióticos que han demostrado un control adecuado de la bacteria. En resumen, presentamos dos casos de EAG diseminada que respondieron al tratamiento antibiótico, enfatizando la importancia de una buena anamnesis, indagando en los antecedentes epidemiológicos, así como una exploración física minuciosa, para valorar la EAG como posible diagnóstico y evitar otros estudios innecesarios de FOD.

Bibliografía

1. Florin TA, Zaoutis TE, Zaoutis LB. Beyond cat scratch disease: Widening spectrum of *Bartonella henselae* infection. *Pediatrics*. 2008;121:e1413–25.
2. Windsor JJ. Cat-scratch disease: Epidemiology, aetiology and treatment. *Br J Biomed Sci*. 2001;58:101–10.
3. Arisoy ES, Correa AG, Wagner ML, Kaplan SL. Hepatosplenic cat-scratch disease in children: Selected clinical features and treatment. *Clin Infect Dis*. 1999;28:778–84.

4. Gracia MJ, Marcen JM, Pinal R, Calvete C, Rodes D. Prevalence of *Rickettsia* and *Bartonella* species in Spanish cats and their fleas. *J Vector Ecol*. 2015;40:233–9.
5. Krasowska-Kwiecien A, Gozdzik J, Wozniak M, Czogala W. Ultrasound imaging as the basis of a clinical diagnosis of systemic bartonellosis in a patient after bone marrow transplantation. A case report. *J Ultrason*. 2016;16:204–9.
6. Lafenetre M, Herbigneaux RM, Michoud M, Descours G, Debillon T. Osteomyelitis in cat scratch disease: A case report and literature review [Article in French]. *Arch Pediatr*. 2016;23:188–91.

Estefania Maiques-Tobias^a, Cristina Tomatis-Souverbielle^b, Joshua Watson^b, Octavio Ramilo^b y Asunción Mejias^{b,*}

^a Unidad de Infectología Pediátrica, Hospital Universitario Doctor Peset, Valencia, España

^b Infectious Diseases, Nationwide Children's Hospital (NCH), Columbus, Ohio, EE.UU.

* Autor para correspondencia.

Correo electrónico: Asuncion.Mejias@nationwidechildrens.org (A. Mejias).

<https://doi.org/10.1016/j.anpedi.2018.06.002>
1695-4033/

© 2018 Asociación Española de Pediatría. Publicado por Elsevier España, S.L.U. Este es un artículo Open Access bajo la licencia CC BY-NC-ND (<http://creativecommons.org/licenses/by-nc-nd/4.0/>).

¿Es la transmisión vertical de *Chlamydia trachomatis* un problema poco reconocido en España?☆



Is the vertical transmission of *Chlamydia trachomatis* a little known problem in Spain?

Sr. Editor:

La infección por *Chlamydia trachomatis* es un importante problema de salud pública mundial y la principal causa bacteriana de infecciones de transmisión sexual. La infección puede transmitirse a través del canal del parto, pudiendo ocasionar nasofaringitis y/o conjuntivitis neonatal (habitualmente 5-12 días tras el parto), así como neumonía en los 3 primeros meses de vida^{1,2}. El diagnóstico etiológico de estas infecciones es importante, porque la sintomatología no se diferencia de la causada por otros microorganismos y los tratamientos que no incluyan un macrólido pueden no ser eficaces frente a *C. trachomatis*. El objetivo del presente trabajo fue investigar la tasa de transmisión perinatal de la infección por *C. trachomatis*.

Entre octubre/2010 y septiembre/2015 se estudió prospectivamente, mediante una técnica de amplificación de ácidos nucleicos (TAAN) en tiempo real (Cobas[®] 4800 CT/NG, Roche), la presencia de *C. trachomatis* en 103 hijos de madres infectadas, detectadas en un cribado puerperal realizado en el Hospital Universitario Donostia (HUD)³. Este estudio de investigación fue aprobado por el Comité de Ética del HUD (acta 9/2010). Los niños, como todos los recién nacidos en el HUD, recibieron profilaxis ocular neonatal con pomada oftálmica de tobramicina hasta octubre de 2013 o hidrocloreuro de clortetraciclina con posterioridad. La transmisión vertical en el neonato se evaluó 7-10 días tras el parto mediante una exploración física y la obtención de exudado faríngeo, suplementado con exudado conjuntival en el último año del estudio y en los casos con sospecha de conjuntivitis. Los neonatos infectados fueron tratados por vía oral con eritromicina 14 días mientras estuvo la formulación disponible en el hospital o con posterioridad azitromicina 3 días. Se realizó seguimiento clínico durante 3 meses (instrucción a los padres para acudir a la consulta en caso de aparición de síntomas de conjuntivitis, neumonía o nasofaringitis, y confirmación de la ausencia de síntomas telefónicamente al finalizar el periodo).

Se constató transmisión vertical en 11 (10,7%) niños (5 varones, 6 mujeres), distribuidos uniformemente en el período de estudio. El porcentaje ascendió al 15,5% (11/71) excluyendo los nacidos por cesárea y/o de madres que recibieron tratamiento antibiótico en las 48h preparto (tabla 1). *C. trachomatis* se detectó en el 8,7% de las muestras faríngeas (9/103) y el 17,6% (6/34) de las conjuntivales (p=0,15). Siete niños infectados estaban asintomáticos y

☆ Presentación previa en reuniones, congresos o simposios: XIX Congreso Nacional de la Sociedad Española de Enfermedades Infecciosas y Microbiología Clínica (Sevilla, 28-30 mayo de 2015); Reunión Científica de la Sociedad Vasco-Navarra de Pediatría, V Memorial Profesor Juan Rodríguez Soriano (San Sebastián, 16 octubre de 2015).