



IMÁGENES EN PEDIATRÍA

Pseudodiverticulosis y esofagitis eosinofílica: un hallazgo infrecuente



Pseudodiverticulosis and eosinophilic esophagitis: An infrequent finding

Verónica Serrano Zamora^{a,*}, Ana María Márquez Armenteros^b
y J. Alejandro Romero Albillos^b

^a Hospital de Mérida, Mérida, España

^b Hospital Materno Infantil, Badajoz, España

Disponible en Internet el 9 de junio de 2021

Niño de 11 años con antecedente de atopia y alergia alimentaria, que presenta cuadro de vómitos, intolerancia oral, disfagia e impactación alimentaria. En la endoscopia digestiva alta, a nivel esofágico se observa estenosis a nivel proximal y doble luz con imágenes pseudodiverticulares tabicadas (véase el video 1 en el material adicional). La histología muestra hallazgos compatibles con esofagitis eosinofílica; se comienza tratamiento con omeprazol a 2 mg/kg/día y budesonida deglutida, presentando escasa mejoría clínica, por lo que se inicia corticoide sistémico, apreciando mejoría evolutiva de la estenosis esofágica, pero no así del resto de hallazgos endoscópicos.

En tránsito digestivo se descarta presencia de fístula traqueoesofágica (figs. 1 y 2).

Las posibilidades diagnósticas ante este caso son la existencia de una complicación de la esofagitis eosinofílica¹ con tabicación cicatricial o una malformación esofágica congénita de comienzo incidental ante la estenosis producida por la esofagitis.

Una de las malformaciones que podría justificar este hallazgo es la pseudodiverticulosis intramural esofágica², una

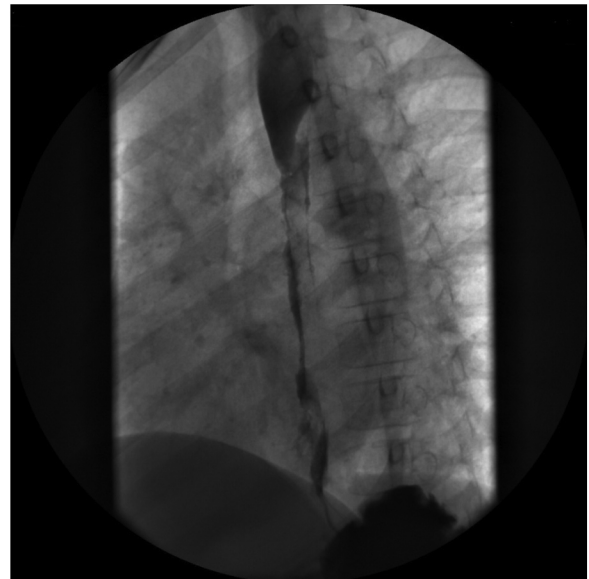


Figura 1 Tránsito. Marcada alteración de la estructura de la luz de los 2/3 distales del esófago, con irregularidades en la pared mucosa y un paso filiforme del contraste. En el tercio distal del esófago, se aprecia una imagen flotante de contraste rodeada de aire (posible formación diverticular).

* Autora para correspondencia.

Correo electrónico: vero.s.zam@gmail.com
(V. Serrano Zamora).

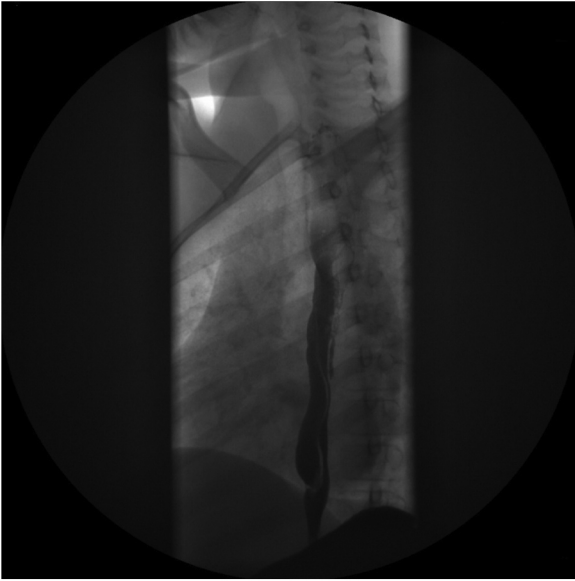

Figura 2 Tránsito realizado tras tratamiento intensivo de la esofagitis eosinofílica con corticoide intravenoso. Se observa paso filiforme de contraste por una doble luz esofágica que impresionan confluir en región distal y finalmente en estómago.

entidad rara que puede producir disfagia, aunque en ocasiones los pacientes pueden estar asintomáticos. El tratamiento debe ser dirigido a la esofagitis si existe reflujo patológico. Cuando hay estenosis, el tratamiento de elección es la dilatación endoscópica.

Video 1. Endoscopia digestiva alta donde se objetiva segunda luz esofágica con pseudodivertículos en su interior.

Anexo. Material adicional

Se puede consultar material adicional a este artículo en su versión electrónica disponible en <http://dx.doi.org/10.1016/j.anpedi.2021.05.009>.

Bibliografía

1. Pierre R, Guisande A, Sifontes L, Sosa P, Ninomiya I, González L, et al. Diagnóstico y tratamiento de la esofagitis eosinofílica en niños. Revisión de la literatura y recomendaciones basadas en la evidencia. Grupo de trabajo de la Sociedad Latinoamericana de Gastroenterología, Hepatología y Nutrición pediátrica (SLAGHNP). *Acta Gastroenterol Latinoam*. 2015;45:263–71.
2. Plaza R, Barreiro A, Lorente R, Carrión G, Ponferrada A, Aldegue M. Pseudodiverticulosis esofágica intramural: una causa poco frecuente de disfagia. *Rev Esp Enferm Dig*. 2014;106:411–2.