



IMÁGENES EN PEDIATRÍA

Hernia muscular en miembros inferiores en un adolescente



Lower limb muscle herniation in an adolescent

Lidia Jiménez García*, Javier Vicente Hernández, Jorge Andrés López-Torrijos Florez y Gabriela Valentina Cattabriga León

Centro de Salud Arganda del Rey, Arganda del Rey, Madrid, España

Disponible en Internet el 14 de noviembre de 2025

Presentamos el caso de un adolescente de 15 años que desde hace 2 meses presenta la aparición de bultomas en las extremidades inferiores de manera progresiva. Estas lesiones le generan dolor durante el ejercicio, y le condiciona el mismo. Se trata de un adolescente sano, sin antecedentes personales de interés y deportista. La exploración en reposo revela 3 bultomas en el miembro inferior derecho (fig. 1) y 2 en el izquierdo, de consistencia blanda, no dolorosas, no eritematosas, ni calientes, en zona tibial anterior. Durante la contracción muscular, dichos bultomas desaparecen (fig. 2). Se realiza ecografía en la que se objetiva defecto de la fascia muscular, sin hallazgos compatibles con lipoma ni lesiones vasculares (fig. 3) (video). Se realiza tratamiento conservador con reposo deportivo y se deriva a traumatología.

Las hernias musculares son una entidad rara en la práctica clínica, y suelen estar infradiagnosticadas o confundidas con otras afecciones de partes blandas. La mayoría de los casos son adultos jóvenes varones, y suelen localizarse en las extremidades inferiores, particularmente en el músculo tibial anterior¹⁻³. El tratamiento es conservador con reposo. En los casos más limitantes por el dolor se puede plantear el tratamiento quirúrgico^{1,2}.



Figura 1 Musculatura en reposo.

* Autor para correspondencia.

Correo electrónico: lidia.jimenez@salud.madrid.org
(L. Jiménez García).

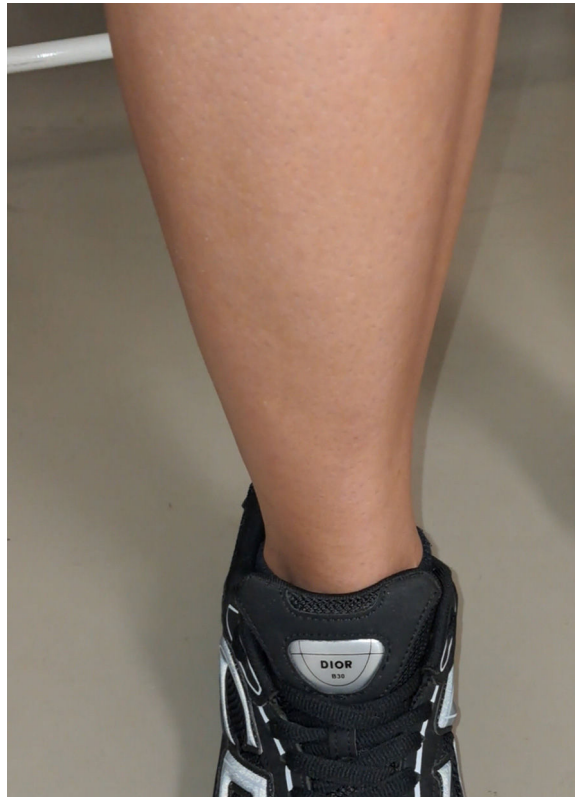

Figura 2 Musculatura contraída.

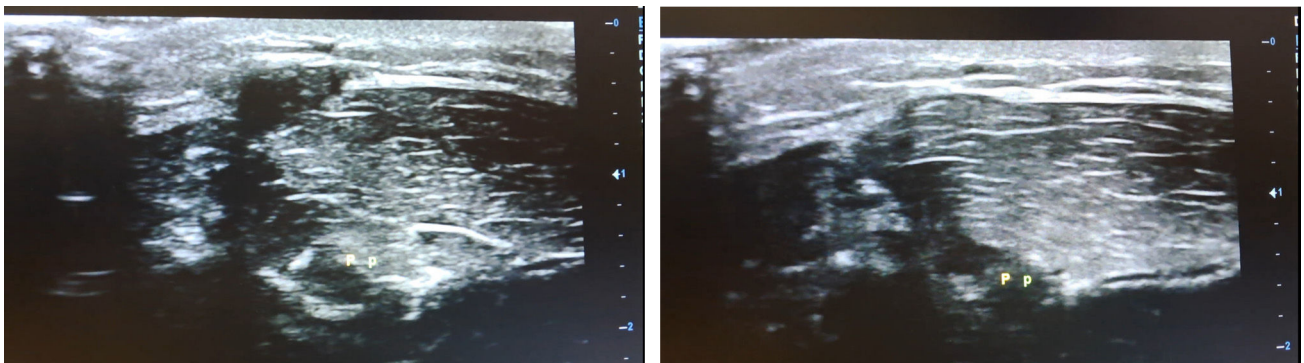


Figura 3 Ecografía. A la derecha con musculatura en reposo y a la izquierda con musculatura contraída.

Financiación

No presenta financiación.

Anexo. Material adicional

Se puede consultar material adicional a este artículo en su versión electrónica disponible en <https://doi.org/10.1016/j.anpedi.2025.504062>.

Bibliografía

1. Jarrett DY, Kramer DE, Callahan MJ, Kleinman PK. US diagnosis of pediatric muscle hernias of the lower extremities. *Pediatr Radiol*. 2013;43 Suppl 1:52-7, <http://dx.doi.org/10.1007/s00247-012-2347-9>.
2. Chen CA, Phelps A, Frieden IJ. Muscle herniation as a cause of superficial lumps on the legs of a healthy teenager. *Pediatr Dermatol*. 2019;36:743-4, <http://dx.doi.org/10.1111/pde.13902>.
3. Li S, Ma Z, Zhai R, Wu J, Zhou P, Tang Y, et al. Bilateral non-traumatic multiple calf muscle hernias in a young adult: A rare case report. *BMC Musculoskelet Disord*. 2025;26:307, <http://dx.doi.org/10.1186/s12891-025-08554-7>.