



MESA 6

Infertilidad masculina y reproducción asistida

L. Bassas Arnau

Servicio de Andrología, Fundació Puigvert, Barcelona, España

La infertilidad masculina es un problema médico heterogéneo y complejo que se presenta en la mitad de las parejas subfértiles. La mayoría de los pacientes se caracteriza por la pobreza de manifestaciones fenotípicas, especialmente en la forma mayoritaria de origen idiopático. El objetivo de la evaluación clínica es identificar las causas y factores de riesgo que a) pueden ser tratados o corregidos; b) pueden tener consecuencias en la salud de los pacientes; c) pueden ser transmitidos a la descendencia.

Agenesia de conductos deferentes y fibrosis quística

La agenesia de los conductos deferentes (ACD) es responsable del 1,5-2% del total de las esterilidades masculinas^{1,2}. El diagnóstico de ACD es relativamente sencillo y se basa en la exploración física genital para percibir la ausencia de deferentes en el trayecto escrotal. La esterilidad es el resultado de una azoospermia obstructiva originada por un defecto en el desarrollo embrionario de los conductos de Wolff, resultando en una agenesia o atresia del cuerpo y cola de los epidídimos, los deferentes y las vesículas seminales. Este diagnóstico clínico se confirma con el seminograma.

La relación entre fibrosis quística (FQ) y azoospermia debida a ACD se propuso por vez primera en 1968, puesto que el 95-97% de los varones afectados de FQ presentan ACD. Los primeros datos que relacionaban directamente la ACD con las alteraciones del gen CFTR aparecieron en 1990³, al observarse una mayor incidencia de la esperada de la mutación $\Delta F508$ en estos pacientes. Muchos casos sólo presentan mutaciones exónicas en uno de los alelos del gen⁴, por lo que durante los últimos años se han descrito nuevos mecanismos (mutaciones intrónicas, reorganizaciones, etc.) que limitan la función del gen. La inclusión de los polimorfismos 5T y GT y el estudio completo del gen han elevado la fre-

cuencia de mutaciones hasta casi el 87% de los afectados de ACD y más del 40% de los pacientes con AUCD⁵⁻⁷.

El espectro clínico de la agenesia de conductos deferentes

Es frecuente la historia de infecciones respiratorias frecuentes o bronquitis crónica y patología rinofaríngea. Además, la frecuencia de criptorquidia y hernia inguinal es más elevada en ACD unilateral⁶. Las alteraciones displásicas de las vesículas seminales (agenesia, hipoplasia, displasia quística) y de los conductos eyaculadores también son muy frecuentes. El tamaño de las vesículas seminales se correlaciona inversamente con la concentración de cloro en sudor, indicando que la afectación funcional del gen CFTR se expresa a nivel genital en correspondencia con el grado de severidad general.

Algunos casos de ACD se encuentran asociados a otras malformaciones del tracto genitourinario, especialmente agenesia renal unilateral o riñón en herradura, disposición ectópica de conductos deferentes, y parecen tener un origen no relacionado con anomalías del gen CFTR⁸. Se han descrito otros fenotipos, como la obstrucción distal aislada de conductos eyaculadores sin ACD⁹.

Función CFTR y espermatogénesis

La función testicular -esteroidogénesis y espermatogénesis- suele ser normal en la ACD, aunque en algunos pacientes se observan defectos histológicos e hipoespermatogénesis¹⁰. La proteína CFTR se expresa en el testículo y algunos datos sugieren que ciertas alteraciones en su acción son capaces de reducir la eficiencia de la maduración espermática¹¹. Es posible que esté reducida la capacidad fecundante de los gametos producidos por sujetos con mutaciones CFTR^{12,13}.

Sin embargo, no parece justificado el análisis del gen CFTR para el cribado general de la infertilidad por oligozoospermia o azoospermia secretora¹⁴.

Evaluación clínica

Los hombres con ACD han de ser evaluados mediante historia familiar, en busca de antecedentes de FQ o esterilidad. La historia personal incluirá una revisión de los síntomas respiratorios más comunes. Los seminogramas deben incluir marcadores bioquímicos. Es obligada la realización de ecografía transrectal y renal. El estudio genético debe incluir las mutaciones características para este grupo de pacientes. En caso de hallarse mutaciones, se puede reducir el riesgo de transmisión estudiando las mutaciones más frecuentes en la esposa. Si la esposa no es portadora, el riesgo de que la descendencia presente FQ en alguna de sus formas es menor del 0,6%. Cuando la esposa tiene alguna mutación, especialmente si es potencialmente grave, la posibilidad de presentar FQ típica o limitada llega al 50%. En estos casos estaría indicado ofrecer alguna forma de diagnóstico prenatal o bien diagnóstico genético preimplantacional (DGPI). La figura 1 muestra el manejo de estos pacientes.

Técnicas de reproducción asistida

Las primeras gestaciones producidas por hombres con ACD fueron comunicadas por Silber¹⁵ usando fecundación *in vitro* (FIV) con espermatozoides obtenidos del epidídimo. Posteriormente, la introducción de la inyección intracitoplasmática de espermatozoides (ICSI) cambió radicalmente el pronóstico reproductivo de estos pacientes¹⁶. Además, y en contra de lo previsible, con la utilización de espermatozoides testiculares se consiguieron porcentajes de gestación superiores al 40%¹⁷. Se puede usar el abordaje testicular a cielo abierto con anestesia local¹⁸ o la punción con aguja fina¹⁹. El momento de realizar la extracción quirúrgica puede coincidir con la punción folicular (muestra en fresco) o realizarse con anterioridad y congelarse hasta el momento necesario, ya que los resultados clínicos son equivalentes²⁰. Sin embargo, los embarazos obtenidos con espermatozoides testiculares terminan en abortos espontáneos con más frecuencia que con gametos epididimarios²¹.

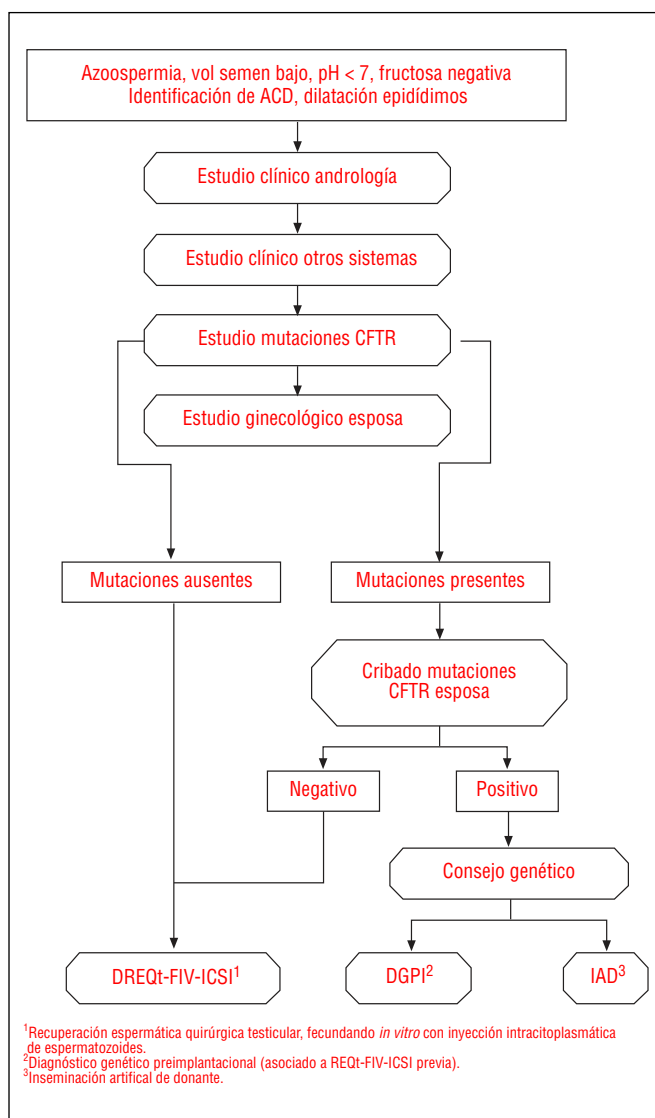
La inseminación artificial con semen de donante (IAD) es una alternativa terapéutica aceptable en una apreciable proporción de casos, y se recomienda incluirla en la información de asesoramiento reproductivo. Está especialmente indicada: a) cuando no se pueden recuperar espermatozoides testiculares por afectación grave concomitante de la espermatogénesis; b) si no se puede poner a punto una solución técnica para el DGPI; c) si la complejidad o el coste (incluido el emocional) del tratamiento no son asumibles por la pareja.

Diagnóstico genético preimplantacional

Se ofrecerá consejo genético y reproductivo a todas las parejas según los resultados obtenidos en cada caso. El riesgo debe evaluarse caso a caso, puesto que la combinación de

mutaciones más o menos graves de los progenitores determina distintas posibilidades fenotípicas en los hijos. Por tanto, es necesario realizar el estudio mutacional del gen CFTR al paciente y a su cónyuge para decidir la opción más apropiada conjuntamente con la pareja.

El diagnóstico genético preimplantacional (DGPI) constituye una alternativa al diagnóstico prenatal clásico, y en la actualidad se ha aplicado el DGPI para evitar la transmisión de más de 160 enfermedades monogénicas (PGDIS 2008). Se puede realizar en embriones generados mediante FIV en estadio de 6-8 células a las 72 h del desarrollo, a partir de la biopsia de 1 o 2 blastómeros de cada embrión²². El DNA de cada célula debe amplificarse y analizarse para detectar los alelos heredados. Se han desarrollado métodos cada vez más sensibles y sofisticados para el DGPI, con nuevas técnicas de amplificación, usando marcadores fluorescentes, y estudiando diversos cebadores simultáneamente, para superar las principales dificultades que se presentan: a) fallo global de amplificación; b) fallo de amplificación de un alelo



¹Recuperación espermática quirúrgica testicular, fecundando *in vitro* con inyección intracitoplasmática de espermatozoides.
²Diagnóstico genético preimplantacional (asociado a REQT-FIV-ICSI previa).
³Inseminación artificial de donante.

Figura 1 Algoritmo de estudio y tratamiento de la agenesia de conductos deferentes.

(ADO), y c) la contaminación. El procedimiento requiere hacer un análisis preparatorio de informatividad a los progenitores, seleccionando los marcadores apropiados. Se ha realizado más de 450 ciclos de DGPI en Europa para el estudio de mutaciones CFTR²³, con cerca de 100 nacimientos. En nuestra experiencia, sólo una minoría de pacientes con ACD o FQ requiere DGPI, y la mayor parte de las indicaciones proviene de portadores asintomáticos con historia familiar de FQ, o padres de hijos afectados.

Bibliografía

- Dubin L, Amelar RD. Etiologic factors in 1294 consecutive cases of male infertility. *Fertil Steril*. 1971;22:469-74.
- Jequier AM, Ansell ID, Bullimore NJ. Congenital absence of the vasa deferentia presenting with infertility. *J Androl*. 1985;6:15.
- Dumur V, Gervais R, Rigot J-M, Lafitte JJ, Manouvriers S, Biserte J, et al. Abnormal distribution of $\Delta F508$ allele in azoospermic men with congenital aplasia of the epididymis and vas deferens (letter to the editor). *Lancet*. 1990;336:512.
- Casals T, Bassas L, Ruiz-Romero J, Chillón M, Giménez J, Ramos MD, et al. Extensive analysis of 40 infertile patients with congenital absence of the vas deferens: in 50% of cases only one CFTR allele could be detected. *Hum Genet*. 1995;95:205-11.
- Chillón M, Casals T, Mercier B, Bassas L, Lissens W, Silber SJ, et al. Mutations in cystic fibrosis gene in patients with congenital absence of the vas deferens. *N Engl J Med*. 1995;332:1475-80.
- Casals T, Bassas L, Egozcue S, Ramos MD, Giménez J, Segura A, et al. Heterogeneity for mutations in the CFTR gene and clinical correlations in patients with congenital absence of the vas deferens. *Hum Reprod*. 2000;15:1476-83.
- Ratbi I, Legendre M, Niel F, Martin J, Soufir J-C, Izard V, et al. Detection of cystic fibrosis transmembrane conductance regulator (CFTR) gene rearrangements enriches the mutation spectrum in congenital bilateral absence of the vas deferens and impacts on genetic counselling. *Hum Reprod*. 2007;22:1285-91.
- Augarten A, Yahau Y, Kerem BS. Congenital bilateral absence of the vas deferens in the absence of cystic fibrosis. *Lancet*. 1994;344:1473.
- Meschede D, Dworniczak B, Behre HM, Kliesch S, Claustres M, Nieschlag E, et al. CFTR gene mutations in men with bilateral ejaculatory duct obstruction and anomalies of the seminal vesicles. *Am J Hum Genet*. 1997;61:1200-2.
- Silber SJ, Patrizio P, Asch RH. Quantitative evaluation of testicular histology in men with congenital absence of the vas deferens undergoing epididymal sperm aspiration. *Hum Reprod*. 1990;5:89-93.
- Larriba S, Bassas L, Giménez J, Ramos MD, Segura A, Nunes V, et al. Testicular CFTR splice variants in patients with congenital absence on the vas deferens. *Hum Mol Genet*. 1998;7:1739-44.
- Patrizio P, Ord T, Silber SJ, Asch RH. Cystic fibrosis mutations impair the fertilization rate of epididymal sperm function from men with congenital absence of the vas deferens. *Hum Reprod*. 1993;8:1259-63.
- Xu, WM, Shi QX, Chen WY, Zhou CX, Ni Y, Rowlands DK, et al. Cystic fibrosis transmembrane conductance regulator is vital to sperm fertilizing capacity and male fertility. *PNAS*. 2007;104:9816-21.
- Larriba S, Bonache S, Sarquella J, Ramos MD, Giménez J, Bassas L, et al. Molecular evaluation of CFTR sequence variants in male infertility of testicular origin. *Int J Androl*, 2005;28:284-90.
- Silber SJ, Balmaceda J, Borrero C, Ord T, Asch R. Pregnancies with sperm aspiration from the proximal head of the epididymis: a new treatment for congenital absence of vas deferens. *Fertil Steril*. 1988;50:525-8.
- Tournaye H, Devroey P, Liu J. Microsurgical epididymal sperm aspiration and ICSI: a new effective approach to infertility as a result of congenital bilateral absence of the vas deferens. *Fertil Steril*. 1994;62:664-7.
- Silber SJ, Van Steirteghem AC, Liu J. High fertilization and pregnancy rate after ICSI with spermatozoa obtained from testicle biopsy. *Hum Reprod*. 1995;10:148-52.
- Schulze W, Thoms F, Knuth UA. Testicular sperm extraction: comprehensive analysis with simultaneously performed histology in 1418 biopsies from 766 subfertile men. *Hum Reprod*. 1999;14(suppl 1):82-96.
- Mercan R, Urman B, Alatas C, Aksoy S, Nuhoglu A, Isiklar A, et al. Outcome of testicular sperm retrieval procedures in non-obstructive azoospermia: percutaneous aspiration versus open biopsy. *Hum Reprod*. 2000;15:1548-51.
- Habermann H, Seo R, Cieslak J, Niederberger C, Prins GS, Ross L. In Vitro fertilization outcomes alter intracytoplasmic sperm injection with fresh or frozen testicular spermatozoa. *Fertil Steril*. 2000;73:955-60.
- Buffat C, Patrat C, Merlet F, Guibert J, Epelboin S, Thiounn N, et al. ICSI outcomes in obstructive azoospermia: influence of the origin of surgically retrieved spermatozoa and the cause of obstruction. *Hum Reprod*. 2006;21:1018-24.
- Handyside AH, Lesko JG, Tarin JJ, Winston RM, Hugher MR. Birth of a normal girl after in vitro fertilization and preimplantation diagnostic testing for cystic fibrosis. *N Engl J Med*. 1992;327:905-9.
- Goossens V, Harton G, Moutou C, Scriven PN, Traeger-Synodinos J, Sermon K, et al. ESHRE PGD Consortium data collection VIII: cycles from January to December 2005 with pregnancy follow-up to October 2006. *Hum Reprod*. 2008;23:2629-45.
- Preimplantation Genetic Diagnosis International Society (PGDIS). Guidelines for good practice in PGD: programme requirements and laboratory quality assurance. *RBMOnline*. 2008;16:134-47.