

IMÁGENES EN PEDIATRÍA

Epifisiolisis y hormona de crecimiento recombinante

Epiphysiolysis and recombinant growth hormone



M.L. Roncero-Toscano^a, F. Barea-Peinador^b y P. Prieto-Matos^{c,*}

^a Servicio de Pediatría, Hospital Clínico Universitario de Salamanca, Salamanca, España

^b Servicio de Traumatología, Hospital de Medina del Campo, Medina del Campo, Valladolid, España

^c Unidad de Endocrinología Infantil, Hospital Clínico Universitario de Salamanca, Instituto de Investigación Biomédica de Salamanca, Salamanca, España

La terapia con hormona de crecimiento recombinante (GHR) para el incremento de la talla es segura, pero en ocasiones produce efectos adversos graves, como el desplazamiento de la cabeza femoral (DCF)¹.

El DCF es un trastorno poco frecuente (incidencia de 1/10.000 niños en la población general frente a 24/10.000 en los tratados con GHR)². Debe sospecharse por la historia clínica y el examen físico. La presentación de los síntomas puede ser una cojera, dolor de cadera o de muslo. La radiografía de cadera confirma el diagnóstico³.

Presentamos el caso de una niña de 10 años (con antecedente de retraso de crecimiento intrauterino) en tratamiento con GHR a 0,035 mg/kg/día desde hace 6 años, con una talla y un peso al inicio del tratamiento de 91,4 cm (–3,33 DE) y 12,4 kg (–2,3 DE); y actual de 136,2 cm (–1,22 DE) y 29,5 kg (–1,15 DE) (fig. 1), en seguimiento en traumatología por cojera y dolor en muslo derecho de 2 meses de evolución, que acude a urgencias por dolor súbito en ingle derecha y actitud en rotación externa de

la pierna, objetivándose epifisiolisis grado I en el estudio radiológico. La familia decide esperar para intervención con enclavado profiláctico acudiendo días más tarde por aumento del dolor e impotencia funcional de dicha pierna con limitación para la rotación interna de la cadera. En la radiografía se objetiva epifisiolisis grado III (fig. 2) realizándose reducción y fijación con tornillos canulados (fig. 3).

El efecto adverso se puso en conocimiento del Comité Asesor de GH y la Agencia Española del Medicamento decidiendo continuar con el tratamiento en el momento actual. Desde el punto de vista traumatológico la evolución ha sido favorable, con deambulación actual normal y sin epifisiolisis contralateral.

La GHR es un tratamiento eficaz, pero no está exento de efectos secundarios. Por tanto, ante un paciente tratado con GHR que comienza con cojera es importante descartar la existencia de DCF, pues la intervención precoz puede ayudar a minimizar secuelas irreversibles.

* Autor para correspondencia.

Correo electrónico: pprieto@saludcastillayleon.es
(P. Prieto-Matos).

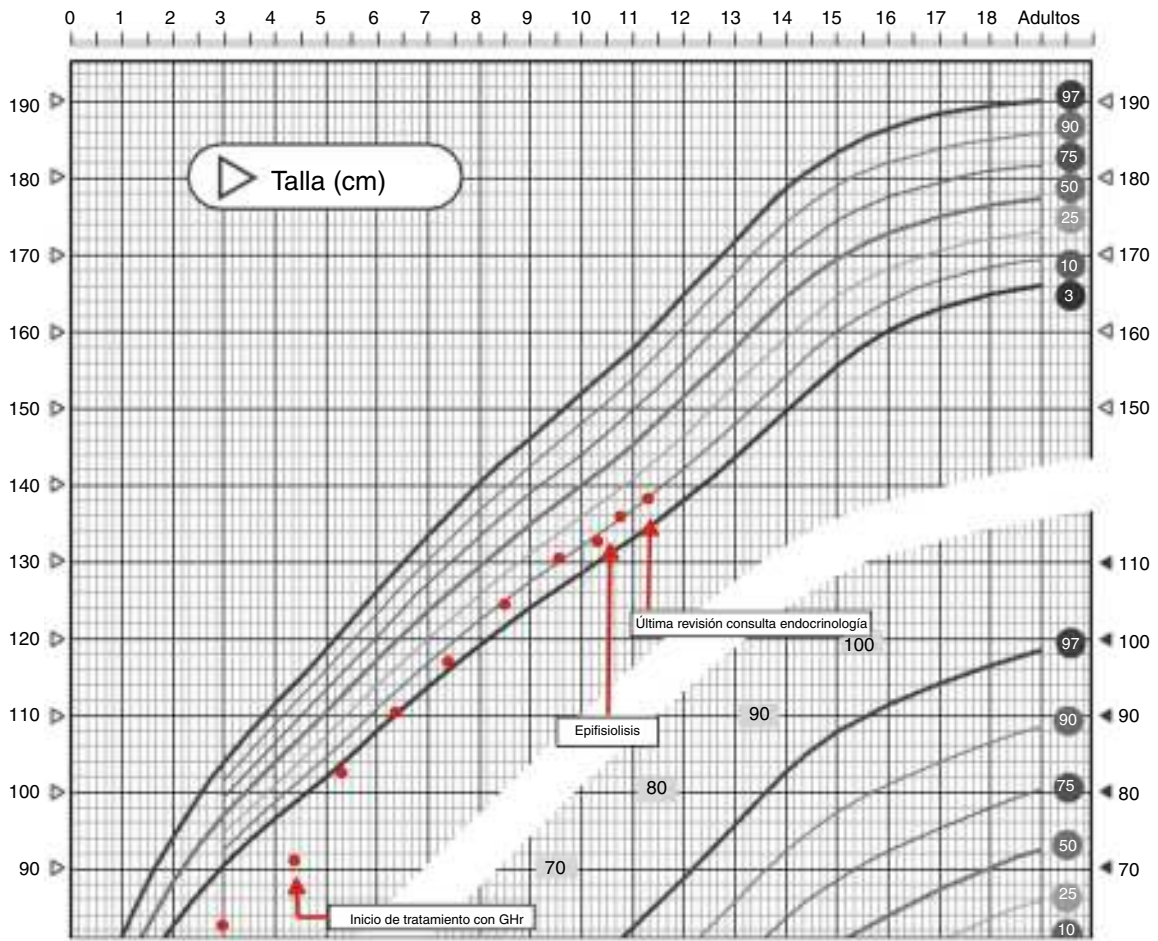


Figura 1 Gráfica de crecimiento antes y después del inicio de tratamiento con GHR.

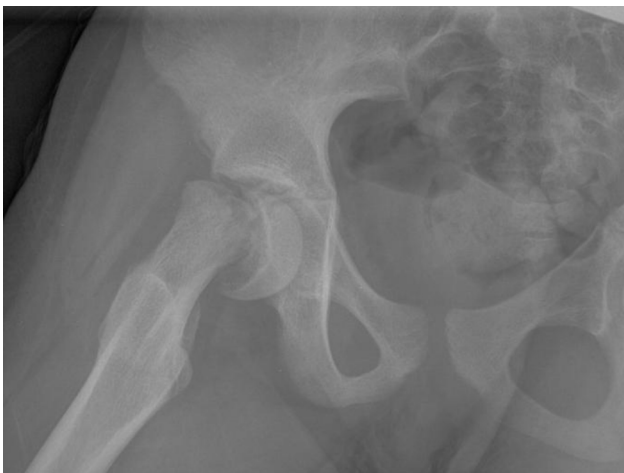

Figura 2 Epifisiolisis grado III de cadera derecha.

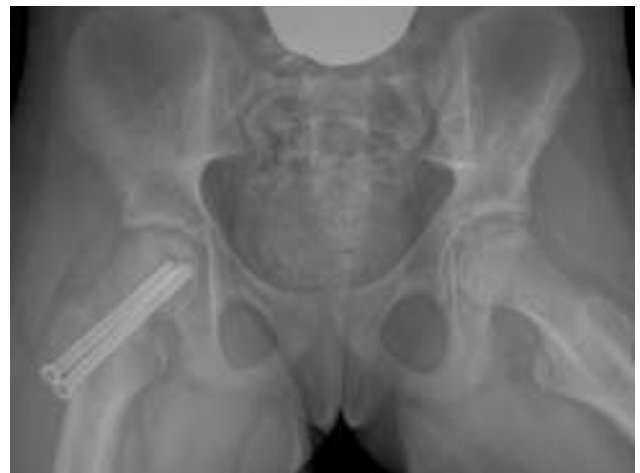

Figura 3 Epifisiolisis grado III intervenida. Fijación con tornillos canulados.

Bibliografía

- Haidara RK, Nasrallah MP, Der-Boghossianc AH, Ghanemd IB. Orthopedic complications related to growth hormone therapy in a pediatric population. *J Pediatr Orthop B.* 2011;20:57-61.
- Gholve P, Cameron DB, Millis MB. Slipped capital femoral epiphysis update. *Curr Opin Pediatr.* 2009;21:39-45.
- Bolar K, Hoffman AR, Maneatis T, Lippe B. Long-term safety of recombinant human growth hormone in Turner syndrome. *J Clin Endocrinol Metab.* 2008;93:344-51.