

Patología respiratoria importada: parasitosis

M. Valle Velasco González

Médico Adjunto del Servicio de Pediatría. Hospital Universitario de Canarias. Tenerife. España.

INTRODUCCIÓN

Las enfermedades no respetan los límites internacionales. El incremento acelerado de la inmigración, de los intercambios culturales y científicos, de los viajes de negocios, del turismo y del número de pacientes inmunodeprimidos ha influido, significativamente, en la forma que hoy practicamos la medicina. Raras infecciones y “exóticos” parásitos, considerados limitados a las áreas

tropicales del planeta en vías de desarrollo, están aumentando en los servicios sanitarios europeos y americanos. Determinadas características climáticas y deficientes medidas higiénico-sanitarias son los pilares fundamentales que facilitan la supervivencia de los parásitos y perpetúan su endemia en diferentes áreas geográficas del planeta.

España es un país receptor de inmigrantes. La mayor parte provienen de Europa (países de la Unión Europea), aunque con un incremento destacable de la Europa del Este (Rumanía, Bulgaria y Rusia). En segundo lugar, África, especialmente, el área Norte (Marruecos, Argelia) y subsahariana (Senegal, Gambia y Nigeria). Le sigue América, con los países iberoamericanos como República Dominicana, Ecuador, Cuba, Perú y Colombia y, por último, Asia con la República Popular China y Filipinas¹. En las tablas 1 y 2 se exponen, según datos de la Red Nacional de Vigilancia Epidemiológica, los principales parásitos (con posibilidad de manifestación respiratoria) notificados en los años 2002/2003² y las parasitosis de declaración obligatoria notificadas por comunidades autónomas en el año 2003³.

Los parásitos pueden producir sintomatología respiratoria por tres mecanismos. Mediante el desarrollo de reacciones de hipersensibilidad durante su ciclo vital⁴ (tabla 3), mediante la invasión directa de la pleura o del parénquima pulmonar y, secundariamente, tras la infección de otro órgano.

El grado de afectación respiratoria dependerá de las características del parásito y de la respuesta inmunológica del huésped. Por ello, las parasitosis son una causa rara de enfermedad pulmonar significativa en pacientes con inmunidad conservada.

Si bien son numerosos los parásitos capaces de producir enfermedad respiratoria (tabla 4)⁴, tan sólo, nos referiremos a aquellos que realmente son “importados” o sus-

TABLA 1. Principales parásitos (con posible repercusión respiratoria) notificados al Sistema de Información Microbiológica (SIM) de la Red Nacional de Vigilancia Epidemiológica durante 2002 y 2003

Parásitos	Total 2003	Total 2002
<i>Ascaris lumbricoides</i>	98	64
<i>Echinococcus granulosus</i>	22	30
<i>Echinococcus</i> sp.	2	5
<i>Entamoeba histolytica</i>	41	33
<i>Entamoeba</i> sp.	6	5
<i>Leishmania donovani</i>	0	2
<i>Leishmania</i> sp.	12	24
<i>Plasmodium falciparum</i>	108	120
<i>Plasmodium malariae</i>	3	2
<i>Plasmodium ovale</i>	3	8
<i>Plasmodium</i> sp.	1	3
<i>Plasmodium vivax</i>	13	23
<i>Schistosoma haematobium</i>	4	2
<i>Schistosoma mansoni</i>	1	0
<i>Taenia solium</i>	1	1
<i>Taenia</i> sp.	24	37
<i>Toxoplasma gondii</i>	96	78
Otros (no se especifican)	211	146

Correspondencia: Dr. M. Valle Velasco González.

José Antonio Zárate y Penichet, 7. Edificio Bejeque, 6º P-38.

38001 Santa Cruz de Tenerife. España.

Correo electrónico: vallevelasco@canarias.org

citan gran interés por prevalencia o morbimortalidad. Excluimos a *Ancylostoma braziliense* y *A. caninum* por su principal expresión cutánea (*Larva migrans* cutánea⁵) y pobre manifestación respiratoria (síndrome de Löfller); a *Taenia solium* o tenia del cerdo responsable de la cisticercosis por su infrecuente repercusión respiratoria⁶; a *Dirofilaria immitis* o gusano cardíaco canino, responsable de la *Dirofilariasis* con rara expresión pulmonar a modo de embolia periférica (nódulo solitario)⁷ y, a *Gnasthostoma spinigerum* (gnatostomiasis) de principal manifestación cutánea y, raramente, como neumonitis, derrame pleural, hemoptisis o neumotórax⁸.

Los protozoos *Toxoplasma gondii* y *Pneumocystis carinii* no serán desarrollados en esta ocasión por considerarlos "amigos habituales".

HELMINTOS

Ascariasis

Ascaris lumbricoides es uno de los parásitos más prevalentes en humanos, con especial afección en niños. La infección se adquiere mediante la ingesta de huevos de *Ascaris* presentes en otros humanos o en alimentos, agua o tierra. Los huevos alcanzan el intestino delgado, liberando larvas que atraviesan la pared intestinal para, vía hemática o linfática, alcanzar los pulmones. Una vez en el interior de los alvéolos, migran de forma ascendente por el árbol traqueobronquial hasta alcanzar la laringe y ser deglutidas. En el tracto digestivo, completan su maduración a gusanos adultos, produciendo huevos que serán eliminados con las heces^{4,9}.

Los síntomas respiratorios se desarrollan en la fase pulmonar del parásito, aproximadamente, entre los 9 y 12 días después de la ingestión de los huevos. Constituyen un síndrome caracterizado por infiltrados pulmonares eosinofílicos transitorios, referido comúnmente, como síndrome de Löfller (*Ascaris L.* continúa siendo la principal causa de este síndrome en el mundo). Los síntomas consisten en tos irritativa, dolor retroesternal ("quemazón"), hipertermia leve y, en casos más graves, disnea y expectoración hemoptoica. Hasta la mitad de los pacientes muestra crepitación y sibilancias y el 15% de los mismos experimenta urticaria en los primeros 4-5 días de la expresión respiratoria de la enfermedad. Es posible el desarrollo de hepatomegalia y las adenopatías no son visibles. Estos síntomas agudos suelen ser autolimitados y remiten, generalmente, en 5-10 días. La radiografía de tórax puede mostrar pequeños infiltrados redondeados u ovales en ambos campos pulmonares. Estos infiltrados son migratorios, pudiendo confluir en las áreas perihiliares, desapareciendo, generalmente, después de varias semanas¹⁰. La eosinofilia es el hallazgo de laboratorio más común y el análisis del esputo revela eosinófilos y los cristales de Charcot-Leyden, presentes en todas las infecciones pulmonares eosinofílicas producidas por parási-

TABLA 2. Parasitosis de declaración obligatoria. Casos notificados a la Red Nacional de Vigilancia Epidemiológica por Comunidades Autónomas en el año 2003

	Disentería	Paludismo	Triquinosis
Andalucía	16	31	0
Aragón	0	26	0
Asturias	4	8	0
Baleares	0	0	0
Canarias	0	14	0
Cantabria	1	0	0
Castilla-La Mancha	2	7	5
Castilla y León	3	9	33
Cataluña	51	113	1
Comunidad Valenciana	13	62	1
Extremadura	0	1	2
Galicia	8	10	0
Madrid	13	125	0
Murcia	0	3	0
Navarra	7	7	0
País Vasco	15	33	5
La Rioja	1	4	1
Ceuta	0	3	0
Melilla	2	0	0
Total estatal	136	456	48

TABLA 3. Mecanismos inmunitarios en las parasitosis pulmonares⁴

Reacción de hipersensibilidad (Gell y Coombs)	Mecanismo implicado	Ejemplos
Tipo I		
Alérgica	IgE, mastocitos, basófilos	Larvas de <i>Ascaris</i> (migración pulmonar) Eosinofilia pulmonar tropical Esquistosomiasis (dermatitis pruriginosa)
Anafiláctica	IgE, mastocitos	Escape/rotura de quiste hidatídico
Tipo II	IgG, complemento, autoanticuerpos	Anemia de la malaria ¿?
Tipo III	Inmunocomplejos, complemento, neutrófilos	Eosinofilia pulmonar tropical Esquistosomiasis (fiebre de Katayama) Malaria (afectación renal)
Tipo IV	Células T, citocinas, macrófagos	Esquistosomiasis (huevos) Paragonimiasis Filariasis linfática

¿?: controvertido.

tos¹¹. Los niveles de IgE¹² y de anticuerpos frente *Ascaris*, también, están elevados. El estudio funcional respiratorio muestra una disminución transitoria de la capacidad vital, o bien, una disfunción obstructiva. El diagnóstico de

TABLA 4. Parásitos responsables de enfermedad respiratoria⁴

Parásitos	Distribución
Helminetos	
Nematodos (gusanos cilíndricos)	
<i>Ascaris lumbricoides</i>	Universal
<i>Toxocara canis, T. cati</i>	Universal (predominio áreas templadas y tropicales)
<i>Necator americanus</i>	SE Asia, C y O África, N y S América
<i>Ancylostoma duodenale</i>	Mediterráneo S Europa, N África, India, China, Japón
<i>Ancylostoma caninum</i>	S EE.UU., México, África, Asia, S América
<i>Necator brasiliense</i>	S América, Caribe
<i>Strongyloides stercoralis</i>	Universal (endémica áreas tropicales y subtropicales)
<i>Trichinella spiralis</i>	Universal
<i>Wuchereria bancrofti</i>	Pacífico, Asia, África, China, S y C América
<i>Brugia malayi</i>	SE Asia
<i>Dirofilaria immitis</i>	SE Asia, América, S África, Australia
<i>Gnathostoma spinigerum</i>	India, Filipinas, Tailandia
Trematodos (gusanos planos)	
<i>Schistosoma mansoni</i>	África, S Arabia, S América, Caribe
<i>S. haematobium</i>	África, Este Medio, India
<i>S. japonicum</i>	Asia (China, Filipinas, Tailandia, Indonesia)
<i>S. intercalatum</i>	C y O África
<i>Paragonimus westermani</i>	India, China, Japón, Filipinas
<i>P. africanus</i>	África
<i>P. caliensis</i>	S y C América
Cestodos (tenias)	
<i>Echinococcus granulosus</i>	Universal (S y C América, Área Mediterránea de Europa y África, Este Medio, África, Rusia, China, Australia)
<i>E. multilocularis</i>	Universal (Hemisferio N de América, Europa, Asia, Rusia)
<i>Taenia solium</i>	Endémico en México, C y S América, África, Asia
Protozoos	
<i>Entamoeba histolytica</i>	Universal (endémico en México, S América, S África, Egipto, India y SE Asia)
<i>Plasmodium falciparum</i>	África, S y C América, Asia
<i>Pneumocystis carinii</i>	Universal
<i>Toxoplasma gondii</i>	Universal
<i>Leishmania donovani</i>	África, Este Medio, S América, Asia

certeza para la neumonitis por *Ascaris* se establece mediante el aislamiento de sus larvas en las secreciones respiratorias o en el aspirado gástrico. Ya que se precisan de al menos 40 días para que las larvas intrapulmonares (responsables del cuadro respiratorio) maduren como para producir huevos en las heces, un examen negativo de las mismas, durante o poco después de un episodio de neumonitis, no excluye al *Ascaris* como agente etiológico. El tratamiento antihelmíntico (mebendazol o albendazol) está indicado para erradicar la infección y prevenir las inusuales, pero, potencialmente devastadoras

complicaciones digestivas (obstrucción intestinal, afectación biliar o pancreática)¹³. El broncospasmo puede ser manejado de forma convencional.

Estrongiloidiasis

La infección comienza cuando la piel humana (al andar o trabajar descalzo) toma contacto con larvas infectivas de *Strongyloides stercoralis* presentes en la tierra u otros materiales contaminados por las heces humanas. Éstas penetran a través de la piel sana y, vía hematogena, alcanzan los alvéolos desde donde ascienden por el árbol traqueobronquial y son deglutidas. En el intestino delgado maduran a gusanos adultos y producen huevos, los cuales, o bien, son eliminados por las heces, o bien, liberan larvas no infectantes que pueden transformarse en infectantes dentro de la luz intestinal y atravesar la pared intestinal o la piel perianal, para reiniciar un nuevo ciclo pulmonar y conseguir la autoinfección endógena. Esta particular capacidad de autoinfección producirá infección crónica y recurrente. Cuando la inmunidad celular está comprometida, la autoinfección sin freno producirá un síndrome de hiperinfección con enfermedad diseminada y elevada mortalidad^{4,9}.

En la mayoría de los casos, la infestación es asintomática o provoca molestias intestinales leves e inespecíficas y reacciones cutáneas serpiginosas y pruriginosas características. La migración larvaria transpulmonar puede producir accesos de tos seca, irritación faríngea, disnea, sibilancias y hemoptisis, siendo también posible, un síndrome Löffler's like. Algunos pacientes con *estrongiloidiasis* crónica experimentan episodios recurrentes de fiebre y neumonitis (asemejando neumonías bacterianas), crisis asmáticas (las cuales empeoran, paradójicamente, con el uso de corticoides) o disnea por enfermedad restrictiva pulmonar.

La diseminación masiva de larvas infectantes (síndrome de hiperinfección), se asocia generalmente, con sobreinfección bacteriana por gérmenes gramnegativos y resultará en enfermedad diseminada con fiebre, diarrea, abdominalgia, broncospasmo grave, neumonía extensa, hemorragia pulmonar e incluso, desarrollo de un síndrome de distrés respiratorio agudo (SDRA). La radiografía de tórax revela consolidación de espacios aéreos, opacidades focales o patrones difusos retículo-nodulares o nodulares^{7,14}. La eosinofilia puede ser la única "pista" para orientar el diagnóstico, si bien, se encontrará suprimida o ausente en la enfermedad diseminada (infección bacteriana concomitante) o con el uso de corticoides. Los niveles de IgE están generalmente elevados.

El diagnóstico definitivo de *estrongiloidiasis* pulmonar se realiza mediante el hallazgo de larvas en esputo o en el lavado broncoalveolar (LBA). El diagnóstico de presunción se basa en su detección en las heces (las larvas aparecerán a las 3-4 semanas de la penetración dérmica inicial), si bien, esta puede ser negativa hasta en el 25%

de los pacientes infectados¹⁵. Por ello, la aspiración del jugo duodeno-yeyunal o el uso de tests más específicos (Enterotest[®]) es requerido para la detección de las larvas en estos pacientes¹⁶. La serología mediante análisis de inmunoabsorción ligado a enzimas (ELISA) es altamente sensible y específica (> 90%)¹⁷. El tratamiento de elección es con tiabendazol, si bien, ivermectina es una alternativa eficaz¹³.

Paragonimiasis

El hombre adquiere la infección con la ingesta de caracoles crudos o poco cocinados que están parasitados por las formas larvarias de, principalmente, *Paragonimus westermani*. Una vez ingeridos, atraviesan la pared intestinal, migran dentro de la cavidad peritoneal, atraviesan el diafragma, penetran en el espacio pleural y alcanzan los pulmones (la localización pulmonar es el evento primario y principal en la *paragonimiasis*) donde estimularán la formación de una cápsula fibrosa alrededor de los gusanos en maduración^{9,18,19}. En torno a la 7-8 semana de infección, los gusanos ya maduros inician la producción de huevos dentro de los pulmones. La fase precoz (desde la infección inicial hasta la producción de los huevos) puede manifestarse con dolor abdominal y dolor pleurítico, generalmente bilateral. La radiografía de tórax puede mostrar neumotórax o derrame pleural de características exudativas y rico en eosinófilos¹⁴.

A medida que las larvas migran dentro del parénquima pulmonar puede aparecer tos irritativa, dolor torácico, malestar general y esputo hemoptoico. La radiología muestra infiltrados algodonosos migratorios y transitorios¹⁴. En este momento la leucocitosis y la eosinofilia periférica son muy llamativas, por lo que la presentación clínica-radiológica asemeja el síndrome de Löffler. En la fase tardía de la infección (comprende el tiempo de vida de los gusanos maduros dentro del pulmón) la sintomatología más común es la hemoptisis recurrente^{9,18,19}. El material expectorado tiene típicamente un color achocolatado y está compuesto por sangre, células inflamatorias y huevos de *Paragonimus*. La fiebre está generalmente ausente y el paciente no parece enfermo. La eosinofilia sanguínea es mínima o está ausente. La radiografía de tórax es normal hasta en el 20% de los casos, sin embargo, las anomalías más comunes (opacidades y lesiones quísticas, de 0,5 a 5 cm de diámetro) tienden a localizarse en los campos medios y extenderse hacia la periferia, de forma única o múltiple, pudiéndose acompañar de derrame pleural (uni o bilateral e incluso masivo)^{7,14}. Establecer el diagnóstico en la fase inicial es difícil. En la fase tardía, el diagnóstico se confirma por la presencia de huevos en el esputo o en el LBA, en las heces (huevos de glutidos), en el aspirado de una lesión pulmonar con aguja fina, en la biopsia transbronquial y gracias a los tests serológicos disponibles (ELISA, fijación del complemento)^{18,19}. El tratamiento de elección es praziquantel¹³.

Triquinosis

La infección se adquiere con la ingesta de carne cruda o poco cocinada, generalmente de cerdo, que contiene las larvas de *Trichinella spiralis*. Tras la fase intestinal inicial (los primeros 2-7 días), acontece la fase muscular típica, donde los gusanos ya maduros liberan nuevas larvas que alcanzan el flujo sanguíneo y se distribuyen en el músculo estriado, donde serán enquistadas y viables durante años⁹. En esta fase se desarrollarán los hallazgos clínico-analíticos principales de la triquinosis: edema periorbitario, miositis y eosinofilia periférica. La afectación respiratoria en la *Triquinosis* es resultado del paso de las larvas a través de la circulación pulmonar (manifestando, raramente, tos irritativa y lesiones radiológicas autorresolutivas como infiltrados basales parcheados, micronodulares o derrame pleural) y de la miositis a nivel de los músculos respiratorios como el diafragma (con alta densidad de larvas enquistadas) y los músculos laríngeos y deglutorios, entre otros, produciendo dolor epigástrico o torácico bajo, compromiso de la función respiratoria²⁰, afonía y disfagia. En la radiografía de tórax pueden observarse los quistes intramusculares calcificados como opacidades ovoides de 0,8 a 1 mm de diámetro. También producirán semiología respiratoria el desarrollo de una neumonía bacteriana secundaria o el fallo cardíaco congestivo por miocarditis. El diagnóstico definitivo se realiza al objetivar las larvas en el músculo biopsiado (músculo sintomático, próximo a una inserción tendinosa). Los tests serológicos, incluyendo ELISA, están disponibles y son útiles, si bien, no son de ayuda para el diagnóstico precoz. Las especies de *Trichinella* pueden diferenciarse por estudio genético²¹. Corticoides con mebendazol o albendazol son útiles para la *Triquinosis* grave con afectación del sistema nervioso central, del miocardio o de los músculos respiratorios¹³.

Larva migrans visceral o toxocariasis

Causada por la infección con larvas de *Toxocara canis* y *T. cati*, afecta predominantemente a niños en contacto con perros infectados o que ingieren tierra contaminada con las heces de estos animales. Una vez las larvas alcanzan el intestino humano, migran a diferentes órganos (hígado, pulmones, cerebro, ojos y corazón), donde quedan en estado latente o mueren, provocando la formación de granulomas eosinofílicos. Si bien la enfermedad en los animales tiene una distribución universal, la prevalencia de perros infestados varía geográficamente, alcanzando cifras del 40%¹⁰. Los cachorros, hijos de madres infectadas, son especialmente vulnerables, puesto que el 77-100% de los mismos adquirirán la infección, vía transplacentaria^{10,22}. Los síntomas más comunes que produce la *toxocariasis* son tos crónica, broncospasmo e insuficiencia respiratoria, pudiendo manifestarse como síndrome de Löffler o como episodios de sibilancias o asma. Otras manifestaciones posibles son fiebre, mialgias, dia-

rea, erupciones cutáneas y hepatoesplenomegalia. Los principales hallazgos de laboratorio comprenden leucocitosis llamativa, marcada eosinofilia periférica y alveolar, hipergammaglobulinemia, factor reumatoide positivo, elevación de isohemaglutininas anti-A y anti-B y positividad de los estudios serológicos (ELISA, positiva en el 80% de los casos). Son visibles cambios radiográficos en el 30-50% de los pacientes con *toxocariasis*, detectando áreas de consolidación mal definidas, difusas o locales. El examen de las heces es negativo, puesto que *T. canis* no completa su ciclo vital en el hombre y el diagnóstico definitivo se establece con la identificación de las larvas en la muestra de biopsia¹⁰. Algunos niños afectados de *toxocariasis* han mostrado defectos en la función del neutrófilo, probablemente secundarios a los elevados niveles de IgE⁴. El tratamiento es con tiabendazol o albendazol, pudiendo ser útil el empleo de corticoides en la enfermedad pulmonar grave¹³.

Eosinofilia pulmonar tropical (filariasis)

Causada principalmente por *Wuchereria bancrofti* o *Brugia malayi*, produce un síndrome clínico caracterizado por una marcada eosinofilia sanguínea, tos irritativa, paroxística y sibilancias^{9,12,23}. La picadura del mosquito vector provoca la inoculación de las larvas que alcanzan la vía linfática para localizarse en el sistema linfático. Desde allí liberarán microfilarias a la circulación periférica que serán atrapadas, en gran medida, en los pulmones. La clínica es de inicio gradual con tos seca, irritativa, paroxística y de predominio nocturno, disnea y sibilancias con pérdida de peso, debilidad y fatiga. La presencia de adenopatías y hepatoesplenomegalia es prominente en niños¹². Los principales hallazgos en el laboratorio son la marcada eosinofilia (generalmente $> 3.000/\mu\text{l}$), la elevación en los niveles de IgE (generalmente $> 1.000 \text{ U/ml}$), la leucocitosis y la presencia de una intensa alveolitis eosinofílica en el LBA. Si bien los principales cambios en la radiografía de tórax son difusos y simétricos con un patrón retículo-nodular, o nodular (2-5 mm de diámetro), con predominio en campos medios e inferiores, puede ser normal hasta en el 20-30%. Son raras las adenopatías hiliares y el derrame pleural. El estudio de la función pulmonar revela, en la mayoría de los pacientes, un patrón mixto, predominantemente restrictivo^{9,12,23}. La confirmación diagnóstica se realiza mediante la positividad de los estudios serológicos (anticuerpos antifilaria), la identificación de las microfilarias en muestras respiratorias o en sangre (esta última, excepcional) y la respuesta terapéutica al tratamiento con dietilcarbamazina¹³. La demora en el inicio del tratamiento puede ocasionar fibrosis intersticial progresiva y alteración pulmonar irreversible^{9,12,23}.

Anquilostomiasis o uncinariasis

Se produce por *Ancylostoma duodenale* y *Necator americanus*. La infección se inicia con la penetración per-

cutánea de las larvas presentes en el suelo contaminado por excrementos humanos (una breve exposición es suficiente), donde pueden provocar una dermatitis pruriginosa maculopapular local. Las larvas acceden al torrente sanguíneo y alcanzan los pulmones para ascender por el árbol traqueobronquial y ser deglutidas. En el intestino delgado maduran y se adhieren a la mucosa intestinal, alimentándose del torrente sanguíneo (sangre y proteínas séricas) y produciendo los huevos que se eliminarán por las heces. El mayor impacto de la infección por estos parásitos es nutricional, conduciendo al desarrollo de anemia y desnutrición^{9,24,25}. Los síntomas respiratorios pueden acontecer con el paso transpulmonar de las larvas (días 8-21 después de la infección) y, básicamente, son tos leve e irritación faríngea siendo rara la presencia de infiltrados pulmonares eosinofílicos. Los hallazgos de laboratorio son anemia y eosinofilia (generalmente de leve intensidad y variable en el curso de la enfermedad). El diagnóstico se establece mediante la identificación de las larvas en las secreciones respiratorias o gastroduodenales, ya que el examen de las heces y las pruebas serológicas no son de utilidad para el diagnóstico precoz (la excreción fecal de huevos no llegará a ser detectable hasta, prácticamente, 2 meses después de la adquisición dérmica de *N. americanus* y hasta las 38 semanas para *A. duodenale*)²⁵. El tratamiento es con mebendazol, si bien, Albendazol o pamoato de pirantel son alternativas válidas¹³.

Esquistosomiasis

Considerada una de las parasitosis mundiales más importante, está causada, principalmente, por *Schistosoma haematobium*, *S. mansoni* y *S. japonicum*. La infección se limita a las zonas donde vive el huésped intermediario: el caracol. El ser humano se infecta al ingerir agua contaminada, nadar o lavarse con agua dulce que contenga larvas infectantes (una breve exposición es suficiente). Estas penetran en el organismo a través de la piel sana, o, con menor frecuencia, por vía digestiva. Desde la circulación venosa, atraviesan los capilares pulmonares y alcanzan la circulación arterial para alojarse en el hígado donde madurarán y, como gusanos adultos, migrarán (en contra del flujo sanguíneo portal) hacia las venas mesentéricas (*S. mansoni* y *S. japonicum*) o hacia las venas vesicales (*S. haematobium*)^{26,27}. Allí depositarán los huevos, los cuales, pueden embolizar distintos órganos o pueden eliminarse en las heces o en la orina. Las manifestaciones respiratorias aparecen durante el tránsito inicial por los capilares pulmonares o, posteriormente, durante la embolización de la circulación pulmonar por los huevos. Los síntomas precoces (3-8 semanas tras la penetración del *Schistosoma*) son disnea, sibilancias y tos seca. En algunos casos coincide con enfermedad febril denominada fiebre de Katayama⁴, expresión clínica característica de las personas que visitan un área endémica. La leucocitosis y la eosinofilia son un hallazgo constante y la radio-

grafía pulmonar puede evidenciar infiltrados transitorios. Las complicaciones pulmonares a largo plazo son más frecuentes en las áreas endémicas, especialmente en individuos con enfermedad hepatoesplénica desarrollada (hipertensión portal no cirrótica), la cual, favorece el desarrollo de una circulación colateral portosistémica que permite a los huevos del *Schistosoma* embolizar en la circulación pulmonar, ocasionando endarteritis pulmonar granulomatosa y la aparición gradual de hipertensión pulmonar y *cor pulmonale*²⁸. La disnea es el principal síntoma y la radiografía de tórax, inicialmente, muestra nódulos miliares finos y, posteriormente, agrandamiento cardíaco con dilatación de las arterias pulmonares hasta dimensiones aneurismáticas, generalmente irreversibles. El inicio del tratamiento antiparasitario puede resultar en una reacción similar al síndrome de Jarisch-Herxheimer¹², produciendo tos y sibilancias junto con nuevos infiltrados radiológicos. Estos cambios son autolimitados y no precisan del cese del tratamiento. El estudio de la función respiratoria demuestra un patrón predominantemente restrictivo, acompañado de la disminución de la capacidad de difusión. Las infecciones bacterianas recurrentes (trato urinario y/o bacteriemias) son complicaciones clásicas de la esquistosomiasis. El diagnóstico se establece por el hallazgo de huevos en heces u orina (es raro hallar huevos en el esputo), o en la biopsia rectal o vesical. Los tests serológicos son de utilidad para la forma aguda de la enfermedad²⁶ y en los casos con afectación pulmonar grave puede ser necesaria la realización de una biopsia. La biopsia hepática puede ser suficiente dado que la afectación hepática siempre precede a la pulmonar⁹. El tratamiento de elección es con praziquantel¹³.

Enfermedad hidatídica o equinococosis

Está causada principalmente por *Echinococcus granulosus*, el cual produce la hidatidosis quística. Con menor frecuencia acontece la hidatidosis alveolar, producida por *E. multilocularis*, asociada con animales salvajes (zorros). Esta última se encuentra limitada, generalmente, al hígado (pudiendo extenderse al tejido pulmonar) y su gravedad se acompaña de una alta tasa de mortalidad sin tratamiento (90-100%)^{29,30}.

Los perros constituyen los huéspedes definitivos de *E. granulosus* y transmiten la infección al hombre por contacto directo o por la ingesta de agua, comida o tierra contaminadas. Desde el intestino delgado las larvas acceden hasta los órganos diana principales: hígado y pulmón, vía linfática o sanguínea, donde, en su interior, madurarán, formando el quiste hidatídico característico^{29,30}. Si bien en adultos el hígado es el principal órgano diana (75%); en niños, los pulmones pueden ocupar este primer lugar^{31,32}.

La afectación pulmonar es resultado de la extensión hepática o de la diseminación hematogena. Los quistes pulmonares pueden permanecer asintomáticos durante años

(ocasionalmente un quiste intacto puede producir tos, hemoptisis o dolor torácico). Su radiología típica es a modo de masa homogénea, bien definida, con un diámetro entre 1 y 20 cm, redondeada u oval, con predominio en el hemitórax derecho (lóbulo inferior), con expresión múltiple hasta en el 30% y bilateral, hasta en el 20%. Su calcificación es extremadamente rara (0,7%)³³. A medida que el quiste crece (1-5 cm/año) produce erosiones en los bronquiolos y el aire puede introducirse entre las membranas que posee (periquiste y exoquiste), manifestando inicialmente una fina radiolucencia en su parte superior conocida como "signo del menisco" o "de la semiluna"^{14,34}. Con la introducción de mayor cantidad de aire pueden observarse niveles hidroaéreos. El colapso completo de la membrana parasitaria (endoquiste), flotando en el interior del líquido del quiste, produce el "signo del nenúfar" o "de Camelote"^{14,34}. La rotura del quiste a la cavidad pleural puede ocasionar hidroneumotórax o pnoneumotórax. Los síntomas resultantes dependerán de la localización y el tamaño del quiste, si bien, la enfermedad hidatídica sintomática es, generalmente, producto de la rotura del quiste, de forma espontánea, tras traumatismo o tras infección. Esta rotura puede ocasionar la aparición brusca de fiebre y tos, así como, de reacciones inmunológicas secundarias al material antigénico liberado, expresándose como urticaria, sibilancias y hasta reacciones anafilácticas fatales^{29,30}.

La eosinofilia es un hallazgo infrecuente excepto cuando tiene lugar una reacción anafiláctica donde alcanza elevados porcentajes. Los estudios serológicos utilizados como cribado primario son la hemaglutinación indirecta y el ELISA (50-60% de sensibilidad para la forma pulmonar y 85-98% para la forma hepática²⁹), si bien, presentan abundantes falsos positivos por reacciones cruzadas con otros parásitos. Esta sensibilidad puede incrementarse con el uso de reacciones frente a antígenos parasitarios específicos, tales como, el antígeno 5 y el antígeno 8 kDa/12 kDa³⁵. El estudio de anticuerpos monoclonales generados frente los antígenos parasitarios 5 y B han sido propuestos de gran utilidad, especialmente, como marcadores precoces de la enfermedad hidatídica y como seguimiento posquirúrgico³⁶.

El tratamiento de la hidatidosis quística es esencialmente quirúrgico, pudiendo utilizar la terapia farmacológica como complemento para evitar recurrencias.

PROTOZOOS

Amebiasis

Causada por *Entamoeba histolytica*, constituye la tercera causa de muerte por enfermedad parasitaria en el mundo, tras malaria y esquistosomiasis³⁷. Aunque el intestino es su órgano diana provocando la disentería amebiana, las formas extraintestinales implican, principalmente, al hígado y al tejido pulmonar. La amebiasis

torácica puede afectar a la pleura, al parénquima pulmonar y al pericardio (raro), teniendo escasa presentación en niños³⁸. La infección alcanza el tórax a través de la extensión directa de un absceso hepático, o bien, vía hematológica o linfática, desde la lesión intestinal primaria, sin afectación hepática. Los abscesos hepáticos pueden extenderse al espacio subdiafragmático o romperse a la cavidad pleural (empiema), al interior del pulmón (área de consolidación o absceso pulmonar) o pueden desarrollar una fístula hepatobronquial (expectoración característica en "pasta de anchoa") o biliopulmonar (presencia de bilis en el esputo) e, incluso, a través de la embolización vascular, producir enfermedad tromboembólica pulmonar con el desarrollo de fallo cardíaco congestivo o *cor pulmonale*³⁹. El paciente con afectación respiratoria desarrollará fiebre, hemoptisis y dolor a nivel del hombro derecho o interescapular, pudiendo acompañarse de tos seca, malestar general y pérdida de peso, con o sin sintomatología gastrointestinal. Los hallazgos radiológicos tienen predilección por el hemitórax derecho, especialmente, lóbulo inferior derecho. Incluyen la elevación del hemidiafragma derecho (presente en el 50% de los pacientes con abscesos hepáticos), áreas de consolidación adyacentes al diafragma (con/sin cavitación), abscesos pulmonares próximos y distantes del hígado (diseminación hematológica) y derrame pleural derecho que incluso puede ser masivo¹⁴. Para el diagnóstico es de limitado valor la presencia de *E. histolytica* en las heces pero sí lo tiene en el esputo, exudado pleural o en la pus aspirada. Los estudios serológicos son muy útiles, espe-

cialmente, los que objetivan y cuantifican anticuerpos antiameba (IgM) y antígenos amebianos, mediante ELISA o mediante anticuerpos monoclonales⁴⁰. El estudio con PCR en secreciones o en esputo es de gran utilidad. Las enzimas hepáticas generalmente se hallan en niveles normales pudiendo detectar leucocitosis, c-ANCA⁴¹ y elevación de los reactantes de fase aguda. La eosinofilia no es un hallazgo constante, aunque puede estar presente, así como, la anemia. El tratamiento consiste en metronidazol y terapia de soporte¹³.

Paludismo o malaria

La malaria está causada por una o más de las cuatro especies de *Plasmodium*, si bien, *P. falciparum* y *P. vivax* son los principales responsables de malaria clínica en el mundo⁴². *P. falciparum* muestra una gran virulencia y *P. vivax*, raramente causa morbilidad grave.

La clínica respiratoria oscila desde tos leve hasta insuficiencia respiratoria fulminante y muerte, generalmente resultado del desarrollo de edema pulmonar y síndrome de distrés respiratorio agudo (afectación pulmonar más importante en la malaria grave). Este edema pulmonar ha sido bien descrito para *P. falciparum*, observándose en el 2-5% de los pacientes infectados por el mismo⁴³ y se asocia con elevada parasitemia, malaria cerebral, insuficiencia renal aguda, acidosis metabólica, coagulación vascular diseminada y sepsis bacteriana⁴². Los clínicos deben conocer que no todos los signos respiratorios en malaria están siempre causados por la enfermedad, *per se*, y considerar también la expresión respiratoria de la sobrecarga líquida iatrogénica o el desarrollo de neumonía aspirativa (posconvulsión), nosocomial, o incluso, neumonitis o bronconeumonía resultado de la inmunosupresión general por malaria. En niños afectados de malaria es frecuente la presencia de bronquitis clínica y sus complicaciones, por lo que la confusión diagnóstica entre malaria y procesos infecciosos se incrementa⁴. El diagnóstico se basa en el análisis sanguíneo mediante gota gruesa (detecta la parasitemia) y gota fina (diferencia entre especies). El tratamiento antiparasitario debe contemplar la amplia distribución geográfica de *P. falciparum* farmacoresistentes¹³.

Leishmaniasis

Leishmania donovani es responsable de la *leishmaniasis visceral* o *Kala-azar*. La transmisión ocurre por picadura de la mosca *Phlebotomus* o por transfusión de sangre infectada. El parásito se localiza, predominantemente, dentro de los macrófagos de la médula ósea, hígado, bazo, ganglios linfáticos, tracto gastrointestinal y piel, desde donde produce su clínica principal. Si bien la enfermedad pulmonar sintomática con anomalía radiográfica es rara, se ha descrito la posibilidad de bronconeumonía, bronquitis y neumonitis intersticial. El diagnóstico es posible con estudios serológicos (anticuer-

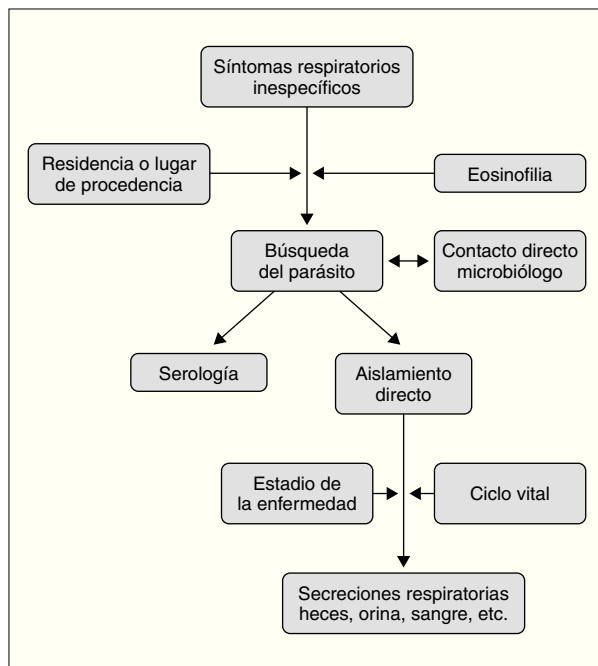


Figura 1. Esquema diagnóstico de las parasitosis pulmonares.

pos monoclonales)⁴⁴, biopsia hepática, aspirado de médula ósea e incluso, identificando los cuerpos de Leishman-Donovan⁴⁵ o el microorganismo en los macrófagos obtenidos por LBA.

CONCLUSIONES

Con la mejora en los medios de comunicación y las migraciones poblacionales, las parasitosis pulmonares deben estar presentes en el diagnóstico diferencial de nuestros pacientes con enfermedades respiratorias. El manejo diagnóstico de las mismas podría resumirse en lo expuesto en la figura 1. Respecto al tratamiento debe encaminarse, por una parte, hacia el tratamiento farmacológico de la infección y, por otra, a establecer medidas preventivas que eviten recaídas o extensión a convivientes.

BIBLIOGRAFÍA

1. La inmigración en España; evolución y perspectivas. Secretaría de Estado de Inmigración y Emigración. Disponible en: <http://dgei.mir.es/es/>
2. Red Nacional de Vigilancia Epidemiológica. Instituto de Salud Carlos III. Ministerio de Sanidad y Consumo. Microorganismos notificados al SIM. Años 2003 y 2002. Disponible en: <http://193.146.50.130/htdocs/ve/SIM2003.htm>
3. Red Nacional de Vigilancia Epidemiológica. Instituto de Salud Carlos III. Ministerio de Sanidad y Consumo. Enfermedades de declaración obligatoria (EDO). Disponible en: <http://193.146.50.130/htdocs/ve/Edo2003.htm>
4. Zumla AI, James DG. Immunologic aspects of tropical lung disease. *Clin Chest Med.* 2002;23:283-308.
5. Del Giudice P, Desalvador F, Bernard E, Caumes E, Vandenbos F, Marty P, et al. Loeffler's syndrome and cutaneous larva migrans: a rare association. *Br J Dermatol.* 2002;147:386-8.
6. García HH, González AE, Evans CA, Gilman RH; Cysticercosis Work Group in Peru. Taenia solium cysticercosis. *Lancet.* 2003;362:547-56.
7. Martínez S, Restrepo CS, Carrillo JA, Betancourt SL, Franquet T, Varon C, et al. Thoracic manifestations of tropical parasitic infections: a pictorial review. *Radiographics.* 2005;25:135-55.
8. Charoenratanakul S. Tropical infection and the lung. *Monaldi Arch Chest Dis.* 1997;52:376-9.
9. Cremades Romero MJ. Parasitos en neumología. *Arch Bronconeumol.* 1998;34:501-8.
10. Ribeiro JD, Fischer GB. Eosinophilic lung diseases. *Paediatric Respiratory Reviews.* 2002;3:278-84.
11. Weller PF, Bach DS, Austen KF. Biochemical characterization of human eosinophil Charcot-Leyden crystal protein (lysophospholipase). *J Biol Chem.* 1984;259:15100-5.
12. Savani DM, Sharma OP. Eosinophilic lung disease in the tropics. *Clin Chest Med.* 2002;23:377-96.
13. Drugs for parasitic infections. *Medical Lett Drugs Ther.* August 2004. Disponible en: www.medletter.com/freedocs/parasitic.pdf
14. Tshibwabwa ET, Richenberg JL, Aziz ZA. Lung radiology in the tropics. *Clin Chest Med.* 2002;23:309-28.
15. Sato Y, Kobayashi J, Toma H, Shiroma Y. Efficacy of stool examination for detection of *Strongyloides* infection. *Am J Trop Med Hyg.* 1995;53:248-50.
16. Beal CB, Viens P, Grant RG, Hughes JM. A new technique for sampling duodenal contents: demonstration of upper small-bowel pathogens. *Am J Trop Med Hyg.* 1970;19:349-52.
17. Wehner JH, Kirsch CM. Pulmonary manifestations of strongyloidiasis. *Semin Respir Infect.* 1997;12:122-9.
18. Nakamura-Uchiyama F, Mukae H, Nawa Y. Paragonimiasis: a Japanese perspective. *Clin Chest Med.* 2002;23:409-20.
19. Vélez ID, Ortega JE, Velásquez LE. Paragonimiasis: a view from Columbia. *Clin Chest Med.* 2002;23:421-31.
20. Compton SJ, Celum CL, Lee C, Thompson D, Sumi SM, Fritsche TR, et al. Trichinosis with ventilatory failure and persistent myocarditis. *Clin Infect Dis.* 1993;16:500-4.
21. Zarlenga DS, Chute MB, Martin A, Kapel CM. A single, multiplex PCR for differentiating all species of *Trichinella*. *Parasite.* 2001;8 Suppl 2:S24-6.
22. Altcheh J, Nallar M, Conca M, Biancardi M, Freilij H. Toxocariosis: aspectos clínicos y de laboratorio en 54 pacientes. *An Pediatr (Barc).* 2003;58:425-31.
23. Ong RK, Doyle RL. Tropical pulmonary eosinophilia. *Chest.* 1998;113:1673-9.
24. Hotez PJ, Brooker S, Bethony JM, Bottazzi ME, Loukas A, Xiao S. Hookworm infection. *N Engl J Med.* 2004;351:799-807.
25. Nawalinski TA, Schad GA. Arrested development in *Ancylostoma duodenale*: course of a self-induced infection in man. *Am J Trop Med Hyg.* 1974;23:895-8.
26. Schwartz E. Pulmonary schistosomiasis. *Clin Chest Med.* 2002;23:433-43.
27. Ross AG, Bartley PB, Sleight AC, Olds GR, Li Y, Williams GM, et al. Schistosomiasis. *N Engl J Med.* 2002;346:1212-20.
28. Da Silva LC, Carrilho FJ. Hepatosplenic schistosomiasis. Pathophysiology and treatment. *Gastroenterol Clin North Am.* 1992;21:163-77.
29. Gottstein B, Reichen J. Hydatid lung disease (echinococcosis/hydatidosis). *Clin Chest Med.* 2002;23:397-408.
30. Morar R, Feldman C. Pulmonary echinococcosis. *Eur Respir J.* 2003;21:1069-77.
31. Thumler J, Muñoz A. Pulmonary and hepatic echinococcosis in children. *Pediatr Radiol.* 1978;7:164-71.
32. Rebhandl W, Turnbull J, Felberbauer FX, Tasci E, Puig S, Auer H, et al. Pulmonary echinococcosis (hydatidosis) in children: results of surgical treatment. *Pediatr Pulmonol.* 1999;27:336-40.
33. Jerray M, Benzarti M, Garrouche A, Klabi N, Hayouni A. Hydatid disease of the lungs. Study of 386 cases. *Am Rev Respir Dis.* 1992;146:185-9.
34. Brainard DM, Ryan ET. Images in clinical medicine. Thoracic echinococcosis. *N Engl J Med.* 2003;348:528.
35. Liance M, Janin V, Bresson-Hadni S, Vuitton DA, Houin R, Piarroux R. Immunodiagnosis of *Echinococcus* infections: confirmatory testing and species differentiation by a new commercial Western Blot. *J Clin Microbiol.* 2000;38:3718-21.
36. Ferragut G, Ljungstrom I, Nieto A. Relevance of circulating antigen detection to follow-up experimental and human cystic hydatid infections. *Parasite Immunol.* 1998;20:541-9.
37. Walsh JA. Problems in recognition and diagnosis of amebiasis: estimation of the global magnitude of morbidity and mortality. *Rev Infect Dis.* 1986;8:228-38.
38. Genel F, Atlihan F, Targan S, Gulez N, Hacikara S, Karaca I. Fulminant amoebiasis in a child with recurrent multiple amoebic liver abscesses and pleuropulmonary complications. *Ann Trop Paediatr.* 2004;24:267-9.
39. Shamsuzzaman SM, Hashiguchi Y. Thoracic amebiasis. *Clin Chest Med.* 2002;23:479-92.

40. Haque R, Mollah NU, Ali IK, Alam K, Eubanks A, Lyerly D, et al. Diagnosis of amebic liver abscess and intestinal infection with the TechLab *Entamoeba histolytica* II antigen detection and antibody tests. *J Clin Microbiol.* 2000;38:3235-9.
41. Pudifin DJ, Duursma J, Gathiram V, Jackson TF. Invasive amoebiasis is associated with the development of anti-neutrophil cytoplasmic antibody. *Clin Exp Immunol.* 1994;97:48-51.
42. Taylor WRJ, White NJ. Malaria and the lung. *Clin Chest Med.* 2002;23:457-68.
43. Lichtman AR, Mohreken S, Engelbrecht M, Bigalke M. Pathophysiology of severe forms of falciparum malaria. *Crit Care Med.* 1990;18:666-8.
44. Berenguer J, Moreno S, Cercenado E, Bernaldo de Quirós JC, García de la Fuente A, Bouza E. Visceral leishmaniasis in patients infected with human immunodeficiency virus. *Ann Intern Med.* 1989;111:129-32.
45. Daneshbod K. Visceral leishmaniasis (Kala-azar) in Iran: A pathologic and electron-microscopic study. *Am J Clin Pathol.* 1972;57:156-66.