

Hemorragia intraventricular primaria tras sangrado de malformación arteriovenosa

M.E. Vázquez-López^a y R. Pego-Reigosa^b

^aServicio de Pediatría. ^bSección de Neurología. Complejo Hospitalario Xeral-Calde. Lugo. España.

La hemorragia intraventricular primaria es rara en pacientes adultos. En niños y adolescentes es todavía más infrecuente. Se presenta una paciente de 15 años de edad que acudió al hospital por cefalea intensa de inicio súbito, vómitos y febrícula. La exploración neurológica fue normal, salvo marcada rigidez de nuca. La TC cerebral mostró la presencia de sangre en el sistema ventricular. La angiografía cerebral evidenció una malformación arteriovenosa alimentada por ramas de la arteria pericallosa derecha. Se realizó radiocirugía de esta sin complicaciones relevantes. Una angiografía cerebral de control realizada 2 años después del episodio de hemorragia mostró desaparición de la malformación. La presencia de una hemorragia intraventricular primaria en pacientes jóvenes obliga a descartar la existencia de una lesión subyacente como una malformación arteriovenosa. Las opciones terapéuticas en estos casos son la cirugía, la embolización y la radiocirugía solas o en combinación.

Palabras clave:

Hemorragia. Intraventricular. Malformación arteriovenosa. Radiocirugía. Embolización. Tratamiento.

PRIMARY INTRAVENTRICULAR HEMORRHAGE AS A RESULT OF ARTERIOVENOUS MALFORMATION BLEEDING

Primary intraventricular hemorrhage is very rare in adults and is even more infrequent in children. We present a 15-year-old girl who presented to the hospital because of sudden severe headache, vomiting and fever. Neurological examination only showed neck stiffness. A brain computed tomography showed blood in the ventricular system. Conventional angiography revealed an arteriovenous malformation originating in the right pericallosal artery branches. Gamma-knife radiosurgery was performed without relevant complications. A follow-up cerebral angiography showed disappearance of the arteriovenous malformation. When a primary intraventricular

hemorrhage is detected in a young patient it is mandatory to rule out an underlying lesion such as an arteriovenous malformation. Treatment options include surgery, interventional radiology and radiosurgery, alone or in combination.

Key words:

Hemorrhage. Intraventricular. Arteriovenous malformation. Radiosurgery. Embolization. Treatment.

INTRODUCCIÓN

Las hemorragias no traumáticas dentro del sistema ventricular suelen ser debidas generalmente a la extensión desde un foco hemorrágico inicialmente de localización intraparenquimatosa (núcleo caudado o tálamo) o, con menos frecuencia, subaracnoidea¹. La hemorragia intraventricular primaria (HIP), esto es, no asociada con un componente de hemorragia intraparenquimatosa, es rara, y constituye el 3% de todas las hemorragias cerebrales en pacientes adultos. En niños y adolescentes es todavía más infrecuente¹. Debe descartarse la presencia de una lesión subyacente, que puede ser de varios tipos, entre los cuales están las malformaciones arteriovenosas¹. El tratamiento de estos enfermos es el habitual de cualquier hemorragia cerebral y el tratamiento de la lesión subyacente si existe¹. En el caso de las malformaciones arteriovenosas existen varias opciones con resultados diversos que incluyen la microcirugía, la embolización o la radiocirugía solas o en combinación^{2,3}.

OBSERVACIÓN CLÍNICA

Paciente de 15 años de edad que acudió al hospital por cefalea intensa de inicio súbito, sensación de mareo, vómitos y febrícula. No presentaba antecedentes de interés. La paciente había nacido de un parto normal a término. Padres sanos no consanguíneos. La enferma estaba consciente y orientada. Presentaba marcada rigidez de nuca. El exa-

Correspondencia: Dra. M.E. Vázquez-López.
Servicio de Pediatría. Complejo Hospitalario Xeral-Calde.
Severo Ochoa, s/n. 27004 Lugo. España.
Correo electrónico: esther.vazquez.lopez@sergas.es

Recibido en junio de 2004.
Aceptado para su publicación en enero de 2005.

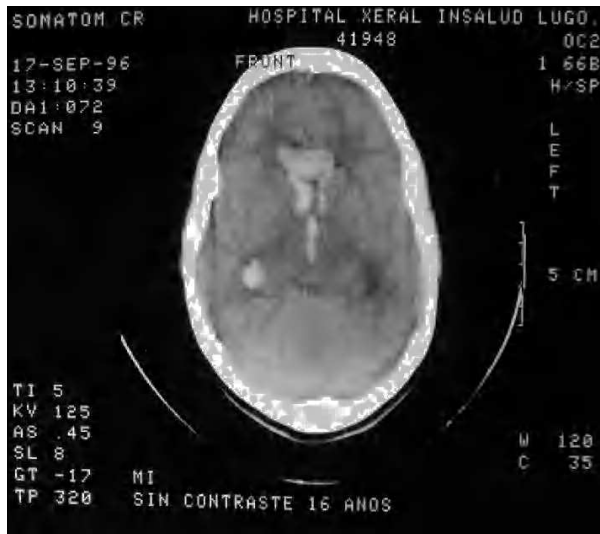

Figura 1. TC cerebral realizada en el momento del ingreso en la que se observa la presencia de sangre en el interior del sistema ventricular.

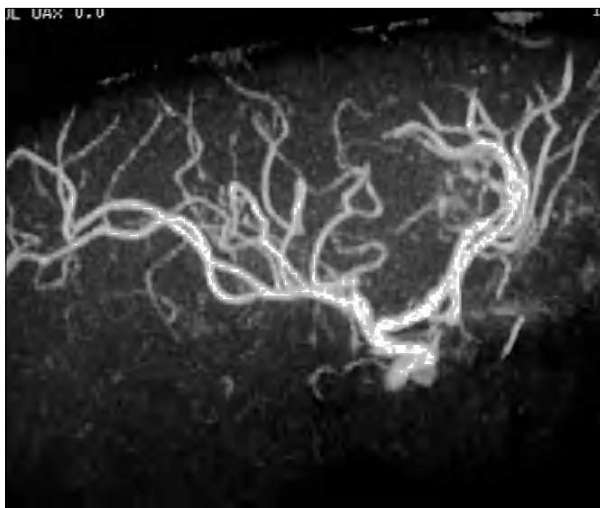


Figura 2. Angiorresonancia cerebral en la que se observa la presencia de una malformación arteriovenosa alimentada por ramas de la arteria cerebral anterior derecha.

men de los pares craneales, al igual que el de la fuerza y la sensibilidad, fue normal. Los reflejos plantares eran flexores y la marcha era normal, al igual que las pruebas de coordinación cerebelosa. La exploración sistémica fue anodina.

Una analítica, que incluía hemograma, estudio de coagulación y perfil bioquímico no mostró alteraciones. El electrocardiograma estaba en ritmo sinusal. La radiografía de tórax no evidenció alteraciones agudas. Se realizó TC cerebral (fig. 1) que mostró la presencia de sangre en el sistema ventricular sin sangre intraparenquimatosa. La niña fue ingresada con analgesia y sueroterapia, presentando una buena evolución clínica.

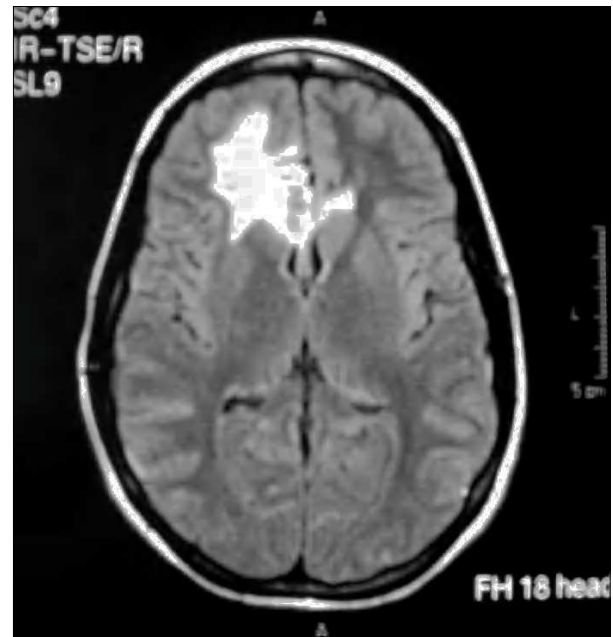


Figura 3. Resonancia cerebral realizada 3 meses después de la radiocirugía en la que observa área de hiperseñal en T2 indicativa de edema.

Se realizó una angiorresonancia cerebral en la que se observó una malformación arteriovenosa alimentada por ramas de la arteria cerebral anterior derecha (fig. 2). La angiografía cerebral convencional confirmó los hallazgos de la angiorresonancia. Se desestimaron tanto la embolización selectiva como la cirugía de la malformación arteriovenosa y se realizó radiocirugía. Tres meses más tarde, en una nueva RM se observó un área de hiperseñal en T2 localizada en la región del cuerpo calloso compatible con edema probablemente posradiocirugía (fig. 3). Ante la ausencia de síntomas se adoptó una actitud expectante y se repitió la RM en 3 meses. Esta última fue normal, al igual que los controles realizados cada 6 meses. En una nueva angiografía cerebral convencional realizada 18 meses después de la radiocirugía había desaparecido la malformación arteriovenosa y la paciente se encontraba asintomática.

DISCUSIÓN

La presencia de sangre en el interior del sistema ventricular es un hallazgo frecuente en las hemorragias localizadas en el caudado o en las hemorragias talámicas^{1,3}. La HIP, sin estar asociada a hemorragia intraparenquimatosa, es rara^{1,3} y, sobre todo, en la infancia y adolescencia.

La HIP en la infancia/adolescencia obliga a descartar una serie de entidades: malformaciones arteriovenosas, tumores, aneurismas, trastornos de la coagulación, enfermedad de Moya-Moya, etc.³. Las malformaciones arteriovenosas son anomalías en el desarrollo de los vasos sanguíneos en las que permanecen abiertas una o más

comunicaciones directas primitivas entre arterias y venas. Suelen dar síntomas en la segunda o tercera décadas de la vida que pueden ser secundarias a la hemorragia de la malformación arteriovenosa, convulsiones, déficits focales, trastornos cognitivos, cefaleas o soplos^{2,3}.

La presentación clínica habitual de la HIP es la aparición súbita de cefalea intensa, náuseas, vómitos, crisis comiciales (a veces) y disminución del nivel de conciencia. La exploración física suele mostrar rigidez de nuca y signos meníngeos con poca o nula focalidad neurológica⁴. La HIP se diagnostica habitualmente en urgencias mediante la realización de una TC cerebral. En el caso de pacientes jóvenes estaría indicada la realización de una angiografía para descartar la presencia de una lesión subyacente⁴⁻⁶. En ocasiones es necesario completar el estudio con una angiografía cerebral convencional, sobre todo si se va a optar por la embolización como terapia de la lesión subyacente¹.

El tratamiento de la HIP es similar al de la hemorragia intraparenquimatosa, vigilando las complicaciones asociadas que puedan requerir tratamiento neuroquirúrgico como la hidrocefalia¹⁻³. En el caso de que aparezca una lesión subyacente debe tratarse de la misma de la manera más adecuada. Si la lesión que se encuentra en las exploraciones complementarias es una malformación arteriovenosa las opciones terapéuticas son varias e incluyen cirugía convencional, embolización o radiocirugía, que son compatibles entre sí e incluso complementarias⁷.

En el caso del tratamiento quirúrgico existen diversos factores que determinan su elección, que son: el tamaño de la lesión, el número de arterias nutrientes, la cantidad de flujo de la malformación, el grado de "robo" sobre el tejido cerebral, la localización de la lesión, la importancia funcional del cerebro circundante y el patrón de drenaje venoso^{1,8}. Algunas de estas variables están interrelacionadas y se han creado escalas para valorar el riesgo quirúrgico y de hemorragia de los pacientes con malformaciones arteriovenosas como la de Spetzler-Martin en la que se recogen distintos ítems (tamaño, localización y presencia de drenaje venoso profundo) y que parece tener bastante correlación con el riesgo quirúrgico⁹. La gran ventaja de la cirugía es que, si tiene éxito, elimina de manera inmediata el riesgo de hemorragia y la desventaja es que, si es muy agresiva, puede ocasionar déficits neurológicos que pueden ser permanentes^{1-3,8-13}. En el caso de nuestra paciente se desechó la cirugía por la localización de la lesión y por el alto flujo y vascularización de esta.

La embolización constituye también una buena opción terapéutica en manos de equipos experimentados y con un bajo índice de complicaciones^{7,13-15}. Su utilidad depende sobre todo de las dificultades técnicas, de la localización de la lesión y del tamaño de la misma. Sus ventajas son: reducción inmediata e incluso desaparición de la malformación arteriovenosa, cierre inmediato de los

aneurismas intranidales, ausencia de utilización de anestesia general y hospitalización corta del enfermo^{1,2,7,10,13,14}. En el momento actual tiene también un papel como adyuvante en el tratamiento de lesiones consideradas como irrecesables por su tamaño. Estas pueden tratarse realizando en una primera fase una embolización parcial para posteriormente realizar una intervención quirúrgica programada¹⁴. Por último, la radiocirugía se ha convertido en una opción interesante en el tratamiento de esta patología. Parece que es más efectiva en la obliteración de malformaciones vasculares de pequeño tamaño. Es un tratamiento no invasivo y la hospitalización suele durar poco tiempo^{1,2,10,13,14,16}. Debido a su acción diferida sobre los vasos sanguíneos el paciente sigue corriendo riesgo de hemorragia hasta que la malformación no se trombosa en su totalidad. También debe tenerse en cuenta que puede no conseguirse un cierre total de la lesión y que hay un riesgo de daños cerebrales inducidos por la radiación, que pueden ser, en ocasiones, muy diferidos en el tiempo. A veces puede aparecer edema inmediatamente después de la radiocirugía, sobre todo si el cierre de la malformación es rápido^{1-3,13,14,16}.

El pronóstico de la HIP depende de la intensidad de los síntomas iniciales. Si el paciente está en coma desde un inicio el pronóstico es malo, sobre todo si aparecen signos tempranos de afectación del tronco cerebral (oftalmoplejía, pérdida de los reflejos pupilares, rigidez de decerebración, etc.)^{1,4}. Si el paciente está alerta desde un inicio o sólo mínimamente obnubilado sin datos de focalidad neurológica el pronóstico es mejor y la recuperación suele ser total, aunque algunos enfermos presentan pequeños déficits de memoria⁴.

BIBLIOGRAFÍA

1. Kase CS. Vascular diseases of the nervous system: Intracerebral hemorrhage. En: Bradley WG, Daroff RB, Fenichel GW, Jankovic J, editors. *Neurology in clinical practice*. 4th ed. Boston: Butterworth-Heinemann; 2003. p. 1251-68.
2. Selman WR, Tarr RW, Sunshine JL, Ratcheson RA. Vascular diseases of the nervous system: Arteriovenous malformations. En: Bradley WG, Daroff RB, Fenichel GW, Jankovic J, editors. *Neurology in clinical practice*. 4th ed. Boston: Butterworth-Heinemann; 2003. p. 1285-98.
3. Kase CS, Mohr JP, Caplan LR. Intracerebral hemorrhage. En: Barnett HJM, Mohr JP, Stein BM, Yatsu FM, editors. *Stroke: Pathophysiology, diagnosis and management*. 2th ed. New York: Churchill Livingstone; 1992. p. 561-616.
4. Martí-Fàbregas J, Piles S, Guardia E, Martí-Vilalta JL. Spontaneous primary intraventricular hemorrhage: Clinical data, etiology and outcome. *J Neurol*. 1999;246:287-91.
5. Gates PC, Barnett HJ, Vinters HV, Simonsen RL, Siu K. Primary intraventricular hemorrhage in adults. *Stroke*. 1986;17:872-7.
6. Darby DG, Donnan GA, Saling MA, Walsh KW, Bladin PF. Primary intraventricular hemorrhage: Clinical and neuropsychological findings in a prospective stroke series. *Neurology*. 1988;38:68-75.

7. Ogilvy CS, Stieg PE, Awad I, Brown RD Jr, Kondziolka D, Rosenwasser R, et al. AHA scientific statement: Recommendations for the management of intracranial arteriovenous malformations: A statement for healthcare professionals from a special writing group of the Stroke Council, American Stroke Association. *Stroke*. 2001;32:1458-71.
8. Taylor CL, Selman WR, Ratcheson RA. Steal affecting the central nervous system. *Neurosurgery*. 2002;50:679-89.
9. Spetzler RF, Martin NA. A proposed grading system for arteriovenous malformations. *J Neurosurg*. 1986;65:476-83.
10. Berman MF, Sciacca RR, Pile-Spellman J, Stapf C, Connolly ES Jr, Mohr JP, et al. The epidemiology of brain arteriovenous malformations. *Neurosurgery*. 2000;47:389-97.
11. Pikus HJ, Beach ML, Harbaugh RE. Microsurgical treatment of arteriovenous malformations: Analysis and comparison with stereotactic radiosurgery. *J Neurosurg*. 1998;88:641-6.
12. Sisti MB, Kader A, Stein BM. Microsurgery for 67 intracranial arteriovenous malformations less than 3 cm. in diameter. *J Neurosurg*. 1993;79:653-60.
13. Steinberg GK, Marks MP. Intracranial arteriovenous malformation: Therapeutic options. En: Batjer HH, Caplan LR, Friberg L, editors. *Cerebrovascular disease*. Philadelphia: Lippincott-Raven; 1997. p. 234-48.
14. Dion JE, Mathis JM. Cranial arteriovenous malformations: The role of embolization and stereotactic surgery. *Neurosurg Clin North Am*. 1994;5:459-74.
15. n-BCA Trial Investigators. n-Butyl cyanoacrylate embolization of cerebral arteriovenous malformations: Results of a prospective randomized multicenter trial. *Am J Neuroradiol*. 2002;23:748-55.
16. Hasegawa T, McInerney J, Kondziolka D, Lee JY, Flickinger JC, Lunsford LD. Long-term results after stereotactic radiosurgery for patients with cavernous malformations. *Neurosurgery*. 2002;50:1190-8.