

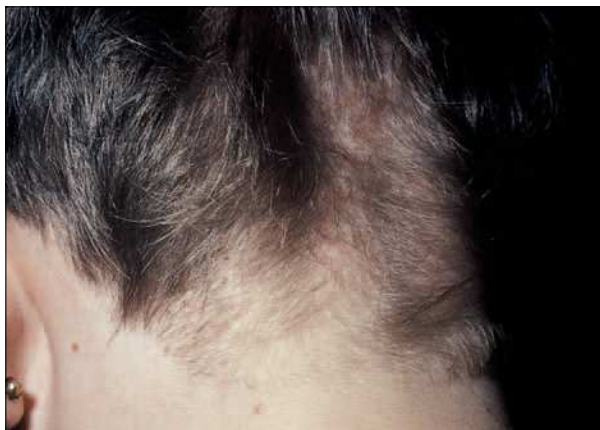## Displasias pilosas: un nuevo caso de monilethrix

*Sr. Editor:*


El monilethrix es una displasia pilosa hereditaria transmitida en la mayoría de los casos de forma autosómica dominante. Se caracteriza por la aparición de zonas adelgazadas en el tallo piloso causantes de un aumento de la fragilidad del pelo y, por consiguiente, mayor facilidad para su rotura y aparición de alopecia. No existe ningún tratamiento definitivo, aunque suelen mejorar con el paso de los años<sup>1,2</sup>.

Se presenta el caso de una niña sana de 7 años de edad que consulta por disminución progresiva de la densidad del pelo, sobre todo en región occipital y temporal, desde los 2 años. La exploración reveló una hipotricosis, con cabellos cortos, frágiles y arrosariados. Además, se apreciaba en dichas zonas un discreto eritema junto a la presencia de queratosis folicular leve (fig. 1). No se encontraron alteraciones en la exploración física a otros niveles, incluyendo los dientes y las uñas. En el interrogatorio, la madre recordaba que de niña tuvo un proceso similar al que no dieron importancia.

El estudio de los cabellos con el microscopio óptico reveló la imagen arrosariada característica de esta patología: estrecheces alternando con nudosidades a lo largo del tallo piloso (fig. 2).



**Figura 1.** Región occipital en la que se aprecia una hipotricosis difusa con pelos cortos y presencia de hiperqueratosis folicular.



**Figura 2.** Aspecto arrosariado del tallo piloso al microscopio óptico.

El cabello arrosariado o monilethrix se origina por la presencia de mutaciones en ciertas queratinas básicas de la corteza (hHb6 y hHb1), dando lugar a una disminución de las células corticales en el tallo piloso y que se manifiestan como una reducción periódica del diámetro del pelo. La transmisión autosómica dominante de este defecto hace que sea frecuente la afectación de varios miembros de distintas generaciones en una misma familia<sup>3</sup>.

La manifestación clínica de la enfermedad es muy variable, desde casos prácticamente inapreciables hasta situaciones de alopecia grave. La mayoría comienza a los pocos meses de edad, con la aparición progresiva de una hipotricosis difusa con cabellos arrosariados, cortos y frágiles, que hace que los padres refieran como que "no les crece el pelo". La más afectada es la región occipital, si bien puede aparecer en cualquier otra zona, incluyendo vello corporal, cejas y pestañas. Es muy frecuente la presencia de una queratosis pilar acompañante<sup>2,4,5</sup>. Hay casos descritos de monilethrix asociados a alteraciones ungueales o de la dentición, retraso mental y del desarrollo físico y cataratas<sup>2</sup>.

Hay que hacer el diagnóstico diferencial con el pseudomonilethrix, entidad en la que el defecto se encuentra en los engrosamientos, que corresponden a aplanamientos del tallo piloso

de distribución, siendo las zonas internodales normales. Además no se acompaña de hiperqueratosis folicular, es de inicio más tardío y con frecuencia se relaciona con un peinado compulsivo y mantenido del cabello<sup>2,6</sup>.

La mayoría de los pacientes mejoran con la edad. Se puede conseguir acelerar esta mejoría controlando la hiperqueratosis folicular con queratolíticos tópicos como el ácido retinoico o el ácido glicólico. También conviene evitar las situaciones que aceleren la rotura de estos frágiles cabellos, como puede ser el cepillado vigoroso o peinados que fuercen o tensen el pelo<sup>2,5</sup>.

Con la aportación de este caso queremos llamar la atención sobre el complicado tema de las displasias pilosas, refiriéndonos a una de las más típicas, el monilethrix. Probablemente se trata de una enfermedad infradiagnosticada, debido a la presencia de casos leves que mejoran con la edad y al frecuente desconocimiento del tema.

**M.ªL. Vega Gutiérrez<sup>a</sup>, J. Vega Gutiérrez<sup>b</sup>  
y M.A. Rodríguez Prieto<sup>c</sup>**

<sup>a</sup>Centro de Salud Pilarica. Valladolid. <sup>b</sup>Servicio de Dermatología. Hospital Río Hortega. Valladolid.

<sup>c</sup>Servicio de Dermatología. Hospital de León. España.

**Correspondencia:** Dra. M.ªL. Vega Gutiérrez.  
Claudio Moyano, 26, 5º C. 47001 Valladolid. España.  
Correo electrónico: marisavega@wanadoo.es

## BIBLIOGRAFÍA

1. Sotiriou E, Sotiriadis D. A proposito di un caso di monilethrix. *Eur J Pediatr Dermatol.* 2002;12.
2. Ferrando J, Grimalt R. Hair shaft dysplasias. In: Atlas of diagnosis in paediatric trichology. Madrid: IMC; 2000. p. 1-17.
3. Birch-Machin MA, Healy E, Turner R, Haldane F, Belgaid CE, Darlington S, et al. Mapping of monilethrix to the type II Keratin gene cluster at chromosome 12q13 in three new families, including one with variable expressivity. *Brit J Derm.* 1997;137:339-43.
4. Barbareschi M., Angius AG, Brusca C, Brauner I, Menni S. Monilethrix. *Eur J Pediatr Dermatol.* 1993;3.
5. Ferrando J, Castro S. Monilethrix. *Orphanet Enciclopedia.* September 2003.
6. Fernández Vozmediano JM, Romero Cabrera MA, Fernández García JR, Cañizares Molle JC. Monilethrix. *An Esp Pediatr.* 1988; 292:163-5.