

Ingestión de cuerpos extraños de plomo

F. Martín-Torres^a, T. Dargallo Carbonell^b, S. Marcos Alonso^a,
P. Cabanas Rodríguez^a, N. González Alonso^a y S. Almeida Agudín^a

Servicios de ^aCríticos y Urgencias Pediátricas y ^bServicio de Cirugía Infantil.
Hospital Clínico Universitario de Santiago de Compostela. España.

La ingestión de cuerpos extraños de contenido plúmbico tiene el riesgo adicional de ocasionar una intoxicación aguda por plomo secundaria a la disolución y absorción del plomo ingerido en el ambiente ácido del estómago. Se presenta el caso de una niña de 3 años que ingirió una plomada de pesca. La paciente estaba asintomática, pero se inició tratamiento empírico con un inhibidor de bomba de protones (omeprazol) a su llegada a urgencias y el cuerpo extraño se extrajo urgentemente mediante endoscopia a las 6 h de su ingestión. A pesar de la rápida actuación, los valores de plomo en sangre (obtenidos a las 3 h de la ingesta) excedieron los 40 µg/dl. La paciente se recuperó por completo y continúa sana tras un año de seguimiento. Este caso revela que tras la ingesta de cuerpos extraños plúmbicos se puede producir una elevación rápida de los valores de plomo en sangre. Incluso en ausencia de síntomas, ante la ingestión de cuerpos extraños con contenido plúmbico en pacientes pediátricos, debe evaluarse el nivel de plomo en sangre e instaurarse tratamiento adecuado.

Palabras clave:

Intoxicación aguda por plomo. Ingestión de cuerpo extraño. Niños.

INGESTION OF FOREIGN BODIES CONTAINING LEAD

Ingestion of a foreign body containing lead in children carries the additional risk of acute lead poisoning secondary to dissolution and absorption of the ingested lead in the acid environment of the stomach. We report the case of a 3-year-old girl who ingested a lead sinker. The patient was asymptomatic but therapy with a proton pump inhibitor (omeprazole) was empirically started on admission and the foreign body was removed from the stomach by emergency endoscopy within 6 hours of ingestion. Despite the quick removal, blood lead levels (drawn 3 hours after ingestion) exceeded 40 µg/dl. The patient completely recovered and continues to do well after 1 year of follow-up. This case reveals that acute elevations of blood lead con-

centrations may occur rapidly after ingestion of lead foreign bodies. Even in the absence of symptoms, lead foreign body ingestion in children should prompt lead screening and initiation of appropriate treatment.

Key words:

Acute lead poisoning. Foreign body ingestion. Children.

INTRODUCCIÓN

Los riesgos de la exposición tanto aguda como crónica al plomo son bien conocidos, y aunque en muchos casos el paciente puede permanecer asintomático, entre sus posibles consecuencias nocivas figuran trastornos digestivos (cólico, hepatitis), hematológicos (anemia hemolítica), renales (insuficiencia renal aguda), neurológicos (encefalopatía aguda, neurotoxicidad crónica irreversible), e incluso el fallecimiento del paciente¹⁻⁴. La regulación, la restricción y el control de las fuentes potenciales de exposición ambiental al plomo han disminuido enormemente la prevalencia de la intoxicación por este metal en los países más desarrollados^{1-3,5}.

La intoxicación aguda por plomo en relación con la ingesta de cuerpos extraños de contenido plúmbico se ha descrito con anterioridad, asociándose el desarrollo de la misma con la retención y exposición prolongada de la fuente de plomo dentro del sistema digestivo⁶⁻¹⁵. Sin embargo, la significación clínica, los riesgos potenciales, las consecuencias pronósticas y la conducta terapéutica inmediata a seguir en la elevación aguda asintomática de los valores de plomo en sangre secundaria a la ingesta de un cuerpo extraño conteniendo plomo no están bien establecidas y continúan siendo objeto de controversia^{4,6,7,15-18}.

Describimos por su excepcionalidad y sus posibles implicaciones prácticas el caso de una niña de 3 años con elevación aguda asintomática de las concentraciones de plomo en sangre, en relación con la exposición durante

Correspondencia: Dr. F. Martín-Torres.

UCI de Pediatría. Hospital Clínico Universitario de Santiago de Compostela.
A Choupana, s/n. 15706 Santiago de Compostela. España.
Correo electrónico: fedemartinon@hotmail.com

Recibido en julio de 2005.

Aceptado para su publicación en julio de 2005.

menos de 6 h a una fuente sólida de plomo, por ingestión de una plomada de pesca.

OBSERVACIÓN CLÍNICA

Llega a nuestro servicio de urgencias una niña de 3 años de edad, 3 h después de la ingestión accidental de un cuerpo extraño de plomo. Los padres refieren que el objeto es una pieza de plomo de uso habitual en pesca (plomada de pesca), de forma semiesférica y de aproximadamente 1 × 2 cm de tamaño. A la exploración física, la niña presenta buen estado general, sin sintomatología asociada, siendo sus constantes vitales normales. Se realiza radiografía de abdomen donde se visualiza cuerpo extraño de densidad metálica alojado en antro gástrico (fig. 1). Se obtiene acceso venoso periférico y se retira muestra sanguínea para hematimetría, bioquímica y determinación de valores de plomo en sangre. Inmediatamente se administra inhibidor de bomba de protones (omeprazol) y se traslada a quirófano de bomba de protones (omeprazol) y se traslada a quirófano para la retirada endoscópica del mismo. En quirófano y bajo anestesia general, se logra la retirada del cuerpo extraño, habiendo transcurrido 6 h desde la ingesta. El objeto extraído se corresponde con una plomada de pesca de forma semiesférica con 2 cm de diámetro y 0,5 cm de espesor máximo (fig. 2). La paciente ingresa en planta para vigilancia evolutiva y monitorización seriada de datos de toxicidad aguda y valores sanguíneos de plomo. Las muestras ana-

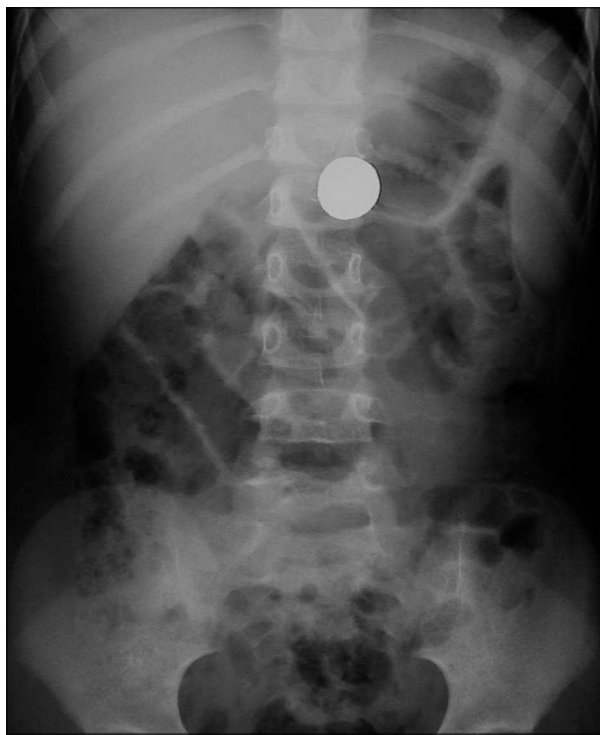

Figura 1. Radiografía simple anteroposterior de abdomen obtenida al ingreso, donde se observa una imagen radioopaca alojada en antro gástrico.

líticas obtenidas en el momento de la canalización venosa, antes de la extracción del cuerpo extraño y previamente al inicio del tratamiento específico reflejaban un nivel de plomo en sangre de 43,6 µg/dl, siendo el resto de los parámetros analizados normales. Transcurridas 48 h la plumbemia era de 24,7 µg/dl, y a los 7 días de 23 µg/dl. El resto de estudios analíticos seriados de hematimetría, ionograma, metabolismo de hierro y cinc fueron en todo momento normales. A los 5 días, la paciente fue dada de alta, no habiendo presentado en ningún momento datos clínicos o analíticos de toxicidad aguda por plomo, al margen de la elevación de los valores séricos del metal. Transcurridos 3 meses, los niveles de plomo en sangre eran de 6,3 µg/dl. Después de 12 meses de seguimiento evolutivo, la niña continua asintomática, con controles de laboratorio y concentraciones séricas de plomo dentro de la normalidad.

DISCUSIÓN

Nuestro caso refleja el alto riesgo de elevación aguda de la concentración de plomo en sangre que la ingesta accidental de cuerpos extraños de contenido plúmbico puede suponer para un paciente pediátrico. Si bien nuestra paciente permaneció asintomática en todo momento, a pesar de la intervención médica e instrumental inmediata para eliminar la fuente de exposición y reducir su absorción, y habiendo transcurrido menos de 6 h desde su ingesta, los valores de plomo en sangre estaban más de 4 veces por encima del límite superior considerado de seguridad para un niño (10 µg/dl) según el Center for Disease Control and Prevention of Atlanta (CDC)¹⁻⁴.

Este riesgo de absorción inesperadamente rápida tras la ingestión de un cuerpo extraño con contenido plúmbico se ha descrito con anterioridad por otros autores⁶; igualmente, la elevación aguda asintomática de los valores de plomo en sangre originada específicamente por la ingestión de plomadas de pesca, ya se ha referido también en la literatura médica⁷. Sin embargo, ambos casos precisaron de un manejo más agresivo, con irrigación intestinal total y colonoscopia en combinación con tratamiento quelante.

A pesar de la elevada incidencia de ingestión de cuerpos extraños en la edad pediátrica, existen pocos casos referidos en la literatura médica reciente de intoxicación aguda por plomo en relación con la ingestión de cuerpos extraños de contenido plúmbico⁶⁻¹⁴. Los síntomas de intoxicación aguda que pueden presentarse después de una exposición breve a elevadas concentraciones de plomo son poco frecuentes en nuestro medio, encontrándose en países subdesarrollados y/o sectores profesionales expuestos a concentraciones altas de plomo¹⁻⁴. Este tipo de envenenamiento se caracteriza habitualmente por dolor abdominal y epigástrico, vómitos, daño multiorgánico (renal y en algunos casos hepático), convulsiones y coma, e incluso la muerte¹⁻⁴. Entre los niños más peque-

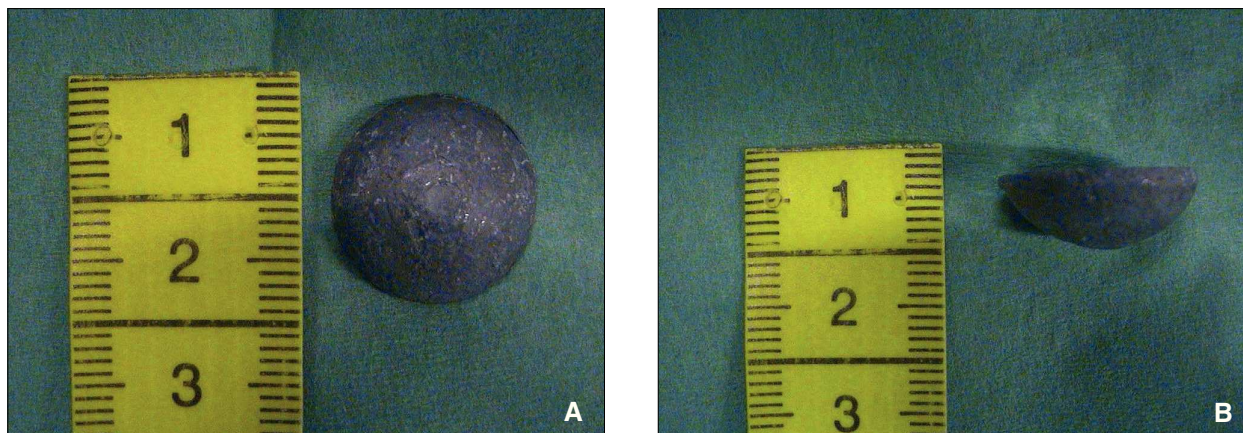


Figura 2. Visión frontal (A) y lateral (B) del cuerpo extraño extraído endoscópicamente. Plomada de pesca de superficie rugosa y forma semiesférica de 2 cm de diámetro y 0,5 cm de espesor máximo.

ños, la intoxicación aguda, que puede presentarse también con estas características, es más habitual que se manifieste como encefalopatía y anemia¹⁻⁴.

Habitualmente, las manifestaciones clínicas agudas no suelen producirse con niveles de plomo en sangre por debajo de 50 $\mu\text{g}/\text{dl}$ ⁴. Sin embargo, existen casos sintomáticos con valores por debajo de 25 $\mu\text{g}/\text{dl}$ ⁴. De hecho, los efectos perjudiciales de las concentraciones elevadas de plomo en sangre en el rango de 10-45 $\mu\text{g}/\text{dl}$ son habitualmente subclínicos, como la interferencia en el metabolismo de la vitamina D (desde los 30 $\mu\text{g}/\text{dl}$), la disminución en la velocidad de conducción nerviosa (desde 20 $\mu\text{g}/\text{dl}$) o la alteración en la síntesis de hemoglobina (a partir de 40 $\mu\text{g}/\text{dl}$), e incluso diferidos en el tiempo, como sucede con las alteraciones en el neurodesarrollo (descritos a partir de niveles de 8-10 $\mu\text{g}/\text{dl}$)⁴.

Las consecuencias de la intoxicación por plomo derivadas de la exposición mantenida a una fuente conteniendo dicho metal son bien conocidas, y han motivado el desarrollo de una política de prevención internacional, que ha permitido reducir de manera significativa la prevalencia de dicho trastorno, al menos en los países de nuestro entorno^{1-3,5,19}. El riesgo de absorción de plomo y toxicidad aguda por ingestión de cuerpos extraños con contenido plúmbico se ha considerado clásicamente bajo, siempre que el objeto no quede retenido en el estómago y no exista enfermedad concurrente que fomente su absorción o altere el tránsito gastrointestinal¹⁵. Sin embargo, se desconoce la influencia exacta que las características del objeto (forma, tamaño, superficie) o el tiempo de tránsito gastrointestinal pueden tener sobre la absorción real de plomo^{1,4,6,7,9}, y las descripciones clásicas de Durback se correspondían con pacientes sintomáticos en los que por general se desconocía el tiempo de exposición previa a la fuente de plomo¹⁵. En este sentido, es probable que la intoxicación subclínica por plomo en el contexto de ingestión de cuerpos extraños con contenido

plúmbico sea más frecuente de lo referido en la literatura médica.

La significación clínica de la elevación aguda de la concentración de plomo en sangre tras la ingestión de cuerpos extraños conteniendo plomo es controvertida: por un lado, la medición de plomo puede haberse realizado antes de completarse su absorción y distribución a tejidos blandos y órganos diana; por otro lado, la mayoría de las referencias en la literatura médica sobre las consecuencias de la elevación de plomo en sangre a valores extremadamente altos y de forma muy rápida, son por lo general benignas, y la mayoría de los pacientes permanecen asintomáticos, tal como ocurrió en nuestro caso^{1,4,6,7,9}. No obstante, la ingestión de cuerpos extraños plúmbicos no siempre es benigna, y su retención prolongada puede originar toxicidad aguda e incluso el fallecimiento del paciente, una situación más probable en niños que en adultos, puesto que la intoxicación secundaria a la ingestión de plomo es mucho más frecuente en esta edad¹²⁻¹⁴. Los pacientes pediátricos, además de ser más proclives a la ingestión de cuerpos extraños, tienen un sistema nervioso más inmaduro y más susceptible a la acción patológica del plomo⁴. Además, la toxicinética del plomo y sus derivados inorgánicos varía dependiendo de la edad del sujeto, y la proporción de plomo que se ha absorbido en un sistema adulto oscila entre el 4 y el 11 %, mientras que en el niño ese porcentaje puede alcanzar casi el 70%^{1,20,21}. Esta capacidad absorbente del plomo se equipará a la del adulto alrededor de los 10 años de edad^{1,20,21}.

Desde un punto de vista práctico y en función del cuerpo de evidencia actualmente existente, todo niño que haya ingerido un cuerpo extraño de contenido plúmbico debe ser sometido a un estudio radiológico para la localización del mismo. Debería realizarse una determinación basal de plumbemia y administrar un inhibidor de bomba de protones (omeprazol) mientras no se retira el cuerpo extraño para disminuir la disolución y posterior absorción

de plomo^{1,4,16-18}. Las recomendaciones actuales sugieren que todo niño sintomático o con concentraciones superiores a 45 µg/dl debe recibir tratamiento quelante y la fuente de plomo debe ser eliminada^{1,4,16-18,22}. El único tratamiento quelante aprobado para su uso en niños por la Food and Drug Administration (FDA) desde el año 1991 e indicado en el tratamiento de niños asintomáticos con valores de plomo en sangre por encima de 45 µg/dl es el ácido 2,3-meso-dimercaptosuccínico (Succimer®)^{4,18,22}. Su principal ventaja frente a otros agentes quelantes radica en su administración oral, su eficacia, su seguridad, y en que no aumenta la absorción gastrointestinal del plomo ingerido^{4,18,22}. Aunque los valores de plomo de nuestra paciente hubiesen justificado la administración de un agente quelante, lamentablemente el Succimer® no está disponible en España, y la utilización de otros agentes quelantes más inespecíficos como la D-penicilamina o el ácido etilendiaminotetraacético (EDTA) es más controvertida, por el riesgo de aumento de absorción del plomo ingerido y la eliminación no deseada de otros metales necesarios para el niño^{1,4,6,7,22}.

En conclusión, creemos necesario mantener un gran nivel de alerta ante la ingestión de un cuerpo extraño de contenido plúmbico, por el alto riesgo de elevación aguda de los valores de plomo en sangre y el peligro potencial de desarrollar una intoxicación. La eliminación de la fuente de exposición debería ser lo más rápida posible, y acompañarse sistemáticamente de una determinación de plomo en sangre y de un seguimiento evolutivo seriado posterior en función de los valores detectados inicialmente. Aunque no está bien determinado el peligro real de una elevación aguda significativa de plomo en sangre, de indicarse y realizarse quelación terapéutica, el agente de elección en pacientes pediátricos es el ácido 2,3-meso-dimercaptosuccínico; dado que no está disponible en nuestro país, deberían realizarse las gestiones pertinentes para contar con este fármaco en nuestro arsenal terapéutico.

BIBLIOGRAFÍA

- Centers for Disease Control and Prevention. Childhood Lead Poisoning Prevention Program. Disponible en: <http://www.cdc.gov/nceh/lead/lead.htm> (última actualización consultada 07/2005).
- Centres for Disease Control and Prevention. Screening young children for lead poisoning: guidance for state and local public health officials. Atlanta: Center for Disease Control and Prevention; 1997.
- Centers for Disease Control and Prevention. Blood Lead Levels-United States, 1999-2002. MMWR. 2005;54:513-6.
- Centers for Disease Control and Prevention. Managing Elevated Blood Lead Levels Among Young Children: Recommendations from the Advisory Committee on Childhood Lead Poisoning Prevention. Atlanta: CDC; 2002.
- Meyer PA, Staley F, Staley P, Curtis J, Blanton C, Brown MJ. Improving strategies to prevent childhood lead poisoning using local data. Int J Hyg Environ Health. 2005;208:15-20.
- McKinney PE. Acute elevation of blood lead levels within hours of ingestion of large quantities of lead shot. J Toxicol Clin Toxicol. 2000;38:435-40.
- Mowad E, Haddad I, Gemmel DJ. Management of lead poisoning from ingested fishing sinkers. Arch Pediatr Adolesc Med. 1998;152:485-8.
- Ziegler S, Wolf C, Salzer-Muhar U, Schaffer A, Konnaris C, Rudiger H, et al. Acute lead intoxication from a mug with a ceramic inner surface. Am J Med. 2002;112:677-8.
- Fergusson JA, Malecky G, Simpson E. Lead foreign body ingestion in children. J Paediatr Child Health. 1997;33:542-4.
- Moore SI, Kosatsky T, Beausoleil M, Eade N. Lead intoxication in a child related to the ingestion of playground paint chips-Quebec. Can Commun Dis Rep. 1995;21:9-11.
- Treble RG, Thompson TS. Elevated blood lead levels resulting from the ingestion of air rifle pellets. J Anal Toxicol. 2002;26:370-3.
- Hugelmeyer CD, Moorhead JC, Horenblas L, Bayer MJ. Fatal lead encephalopathy following foreign body ingestion: case report. J Emerg Med. 1988;6:397-400.
- Blank E, Howieson J. Lead poisoning from a curtain weight. JAMA. 1983;249:2176-7.
- Greensher J, Mofenson HC, Balakrishnan C, Aleem A. Lead poisoning from ingestion of lead shot. Pediatrics. 1974;54:641-3.
- Durback LF, Wedlin GP, Seidler DE. Management of lead foreign body ingestions. J Toxicol Clin. 1989;27:173-82.
- Clifton JC 2nd, Sigg T, Burda AM, Leikin JB, Smith CJ, Sandler RH. Acute pediatric lead poisoning: combined whole bowel irrigation, succimer therapy, and endoscopic removal of ingested lead pellets. Pediatr Emerg Care. 2002;18:200-2.
- Gleason WA Jr. Advisability of colonoscopy in the management of ingested lead poisoning. Arch Pediatr Adolesc Med. 1998;152:1247.
- Graziano JH, Lolocono NJ, Meer P. Dose-response study of oral 2,3-dimercaptosuccinic acid in children with elevated blood lead concentrations. J Pediatr. 1988;113:751-7.
- Kemper AR, Cohn LM, Fant KE, Dobkowski KJ, Hudson SR. Follow-up testing among children with elevated screening blood lead levels. JAMA. 2005;293:2232-7.
- O'Flaherty EJ. Physiologically based models for bone-seeking elements. V. Lead absorption and disposition in childhood. Toxicol Appl Pharmacol. 1995;131:297-308.
- Ziegler EE. Absorption and retention of lead by infants. Pediatr Res. 1978;12:29-34.
- American Academy of Pediatrics Committee on Drugs Treatment guidelines for lead exposure in children. Pediatrics. 1995;96:155-60.