

Hiperqueratosis nevoide del pezón y la areola

Sr. Editor:

La hiperqueratosis del pezón y la areola es una dermatosis rara caracterizada por el engrosamiento y aumento marcados de la pigmentación de ambas estructuras. No existen muchos casos en la literatura que reflejen esta entidad y por ello aportamos un nuevo caso que se asocia a una parapsoriasis de pequeñas placas que previamente había sido diagnosticada en nuestra paciente.

Se trata de una niña de 14 años que acude a la consulta de Dermatología para evaluación de nuevo brote de parapsoriasis de pequeñas placas previamente diagnosticado clínicamente y confirmado histológicamente y que en la actualidad se acompaña de aumento de la pigmentación y engrosamiento del pezón y la areola de la mama izquierda. En ningún momento se aprecia secreción y los pezones son moderadamente sensibles. No refería antecedentes familiares ni personales de nevo epidérmico, ictiosis ni acantosis *nigricans*. En la actualidad no estaba tomando ninguna medicación, salvo la aplicación de una crema de corticoide de potencia media para sus placas de parapsoriasis en fase de brote.

El examen físico mostraba un engrosamiento verrugoso e hiperpigmentado de la areola de la mama izquierda (fig. 1), por lo que se propuso a nuestra paciente realizar una biopsia en sacabocados. Las pruebas complementarias solicitadas, incluyendo perfil hormonal (hormona foliculoestimulante, hormona luteoestimulante, estradiol, testosterona, androstendiona, proteína transportadora de hormonas sexuales y deshidroepiandrostendiona-sulfato) y la ecografía mamaria no mostraron alteraciones significativas.

El estudio histológico mostró hiperqueratosis de tipo psoriasiforme junto con acantosis y papilomatosis con aumento de pigmentación en la capa basal (fig. 2), sin presencia de ningún infiltrado en dermis papilar y reticular. Con estos hallazgos se estableció el diagnóstico de hiperqueratosis nevoide del pezón y la areola. Se instauró tratamiento con calcipotriol 0,1% tópico en combinación con acetato de metilprednisolona 0,1% con discreta mejoría, por lo que sigue revisiones trimestrales en nuestra unidad.

La hiperqueratosis nevoide del pezón y la areola es una entidad benigna que puede afectar al pezón, la areola o a ambas. Fue descrita inicialmente por Tauber¹ en 1923 (citado en Oberste-Lehn), pero Lévy-Franckel² estableció 15 años más tarde tres subtipos perfectamente diferenciados y caracterizados: *a*) como forma de expresión de un nevo epidérmico; *b*) asociado a ictiosis, y *c*) la forma aislada e idiopática. En 1980 Mold y Jegatho³ añadieron un cuarto tipo, el relacionado con endocrinopatías, por lo que siempre es recomendable realizar un estudio hormonal si la clínica así lo indica. Aun así, Pérez Izquierdo⁴ considera, desde un punto de vista práctico subdividirlos en los subtipos idiopático o nevoide y secundario.

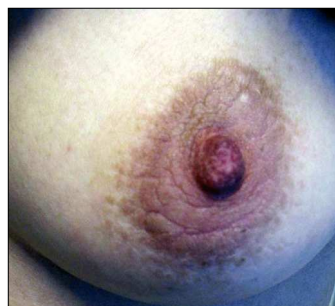

Figura 1. Placa hiperqueratósica, verrucosa y pigmentada localizada en el pezón y areola izquierda.

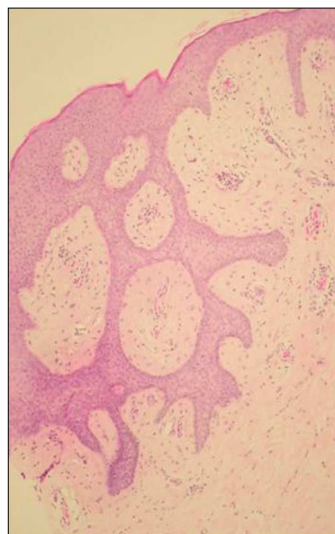


Figura 2. Imagen histológica (x40) con moderada hiperqueratosis psoriasiforme y papilomatosis.

Normalmente su distribución es bilateral, pero en algunos casos, como el que nos ocupa, se manifiesta de forma unilateral⁴. Nuestra paciente está encuadrada en la actualidad en el tercer subtipo, pero el hecho de que esta entidad se haya relacionado con diversas dermatosis como ictiosis, eritrodermia ictiosiforme o acantosis *nigricans*, nos hace pensar que sea una presentación clinicopatológica común a diversas entidades. Allegue et al⁵ comunicaron el primer caso en el que la hiperqueratosis nevoides se asoció con un linfoma cutáneo de células T y años más tarde, Ahn SK⁶ lo confirmó en un nuevo caso. Dado que en algunas ocasiones se ha comprobado la degeneración de parapsoriasis (sobre todo su variedad en grandes placas) en formas de linfoma cutáneo de células T, nuestra paciente es objeto de un seguimiento cuidadoso. Sin embargo, es preciso reseñar que nuestro caso es el primero en el que se establece una asociación con una parapsoriasis en pequeñas placas según la literatura consultada.

Se han utilizado como tratamiento la rioterapia, láser de carbón-dióxido, ácido salicílico al 6% en gel, retinoides tópicos y calcipotriol tópico⁷ con diferente respuesta, aunque en aquellos casos en los que han fallado, diferentes técnicas de reconstrucción plástica han producido un resultado satisfactorio. En cualquier caso, se recomienda empezar el planteamiento terapéutico por opciones conservadoras y que traten de mejorar la calidad de vida del paciente⁸.

**R. Ruiz-Villaverde^a, D. Sánchez-Cano^b
y F.J. Pacheco Sánchez Lafuente^c**

^aUnidad de Dermatología. Complejo Hospitalario Ciudad de Jaén. ^bServicio de Medicina Interna. Hospital Clínico Universitario de Granada. ^cHospital Materno-Infantil de Granada. España.

Correspondencia: Dr. Ricardo Ruiz-Villaverde.
Dr. López Font, 10 5º, A4. 18004 Granada. España.
Correo electrónico: ismenios@hotmail.com

BIBLIOGRAFÍA

1. Oberste Lehn H. Hyperkeratosen im Bereich von Mamille und areola. *Haut Geschlechtskr.* 1950;8:388-93.
2. Lévy-Franckel A. Les hyperkeratosesláreole et du mammelon. *Paris Med.* 1938;28:63-6.
3. Mold DE, Jegasothy BV. Estrogen-induced hyperkeratosis of the nipple. *Cutis.* 1980;26:95-6.
4. Perez-Izquierdo JM, Vilata JJ, Sánchez JL, Gargallo E, Millán F, Aliaga A. Retinoic acid treatment of nipple hyperkeratosis. *Arch Dermatol.* 1990;126:687-8.
5. Allegue F, Soria C, Rocamora A, Fraile G, Ledo A. Hyperkeratosis of the nipple and areola in a patient with cutaneous T-cell lymphoma. *Int J Dermatol.* 1990;29:519-20.
6. Roustan G, Yus ES, Simon A. Nevoid hyperkeratosis of the areola with histopathological features mimicking mycosis fungoides. *Eur J Dermatol.* 2002;12:79-81.
7. Baykal C, Buyukbabani N, Kavak A, Alper M. Nevoid hyperkeratosis of the nipple and areola: A distinct entity. *J Am Acad Dermatol.* 2002;46:414-8.
8. Bayramgurler D, Bilen N, Apaydin R, Ercin C. Nevoid hyperkeratosis of the nipple and areola: Treatment of two patients with topical calcipotriol. *J Am Acad Dermatol.* 2002;46:131-3.