

Endocarditis neumocócica en niño de 17 meses previamente sano

M. Murillo Vallés^a, S. Cañadas Palazón^a, P. Domínguez Sampedro^a, P. Soler Palacín^b, C. Bonjoch Marí^c y J. Roqueta Mas^a

Unidades de ^aCuidados Intensivos Pediátricos y ^bEnfermedades Infecciosas Pediátricas. Hospital Universitario Materno-Infantil Vall d'Hebron. Universidad Autónoma de Barcelona. ^cServicio de Pediatría. Institut Universitari Dexeus. Universidad Autónoma de Barcelona. España.

La enfermedad invasora neumocócica es una entidad grave y cuya incidencia parece en aumento. La endocarditis por *Streptococcus pneumoniae* es infrecuente, particularmente en niños sin factores de riesgo. Su caracterización etiológica resulta difícil ante cultivos negativos.

Se presenta un niño de 17 meses, previamente sano, no vacunado frente a neumococo. Durante una neumonía tratada con betalactámicos aparecen deterioro cardiorrespiratorio progresivo y soplo cardíaco. La ecocardiografía transtorácica muestra una vegetación mitral. Se diagnostica endocarditis y se adecua la antibioterapia (cefotaxima, gentamicina y vancomicina, mantenidas 6 semanas). Los cultivos resultan negativos. Ante la no mejoría se interviene, colocándose una prótesis. En la válvula resecada, mediante técnica de reacción en cadena de polimerasa (PCR), se identifica *S. pneumoniae*. La evolución es buena, permaneciendo asintomático a los 6 meses de seguimiento.

Debe considerarse la posibilidad de endocarditis como forma invasora de infección neumocócica en niños sin factores de riesgo, y la utilidad de la PCR para establecer su etiología ante cultivos negativos.

Palabras clave:

Endocarditis bacteriana aguda. Neumonía. Streptococcus pneumoniae. Niño sano. Técnica de reacción en cadena de polimerasa.

PNEUMOCOCCAL ENDOCARDITIS IN A PREVIOUSLY HEALTHY 17-MONTH-OLD BOY

Invasive pneumococcal infection is a severe disease and its incidence may be increasing. Endocarditis due to *Streptococcus pneumoniae* is uncommon, particularly in chil-

dren without risk factors. Etiologic diagnosis is difficult when cultures are negative.

We report the case of a previously healthy, 17-month-old boy not vaccinated against pneumococcus who, during the course of pneumonia treated with beta-lactam antibiotics, developed cardiorespiratory deterioration and heart murmur. Mitral valve vegetation was identified by transthoracic echocardiography. Endocarditis was diagnosed and new antibiotics were given for 6 weeks (cefotaxime, gentamycin and vancomycin). Cultures were negative. Because of lack of improvement, prosthetic mitral replacement was indicated. *S. pneumoniae* was identified by polymerase chain reaction (PCR) in the pathological specimen. Outcome was favorable, and the patient remained symptom-free after 6 months of follow-up.

The possibility of endocarditis as an invasive pneumococcal infection should be considered in children without risk factors. PCR is a useful technique to establish the etiology when cultures are negative.

Key words:

Acute bacterial endocarditis. Pneumonia. Streptococcus pneumoniae. Healthy child. Polymerase chain reaction technique.

INTRODUCCIÓN

La endocarditis infecciosa es una enfermedad poco frecuente en la población infantil (0,5-1/1.000-1.300 pacientes pediátricos hospitalizados), aunque se ha descrito un aumento en su incidencia en los últimos años¹⁻⁴. Los principales agentes etiológicos continúan siendo *Streptococcus* grupo *viridans* y *Staphylococcus aureus* pero *Streptococcus pneumoniae* también debe considerarse como

Correspondencia: Dra. S. Cañadas Palazón.

Unidad de Cuidados Intensivos Pediátricos. Hospital Universitario Materno-Infantil Vall d'Hebron. Pº Vall d'Hebron, 119-129. 08035 Barcelona. España.
Correo electrónico: scanadas@vhebron.net.

Recibido en diciembre de 2006.

Aceptado para su publicación en marzo de 2007.

posible responsable, especialmente en el contexto de procesos infecciosos de las vías respiratorias⁵. Artículos recientes renuevan el interés por esta patología cuyo diagnóstico y tratamiento continúan siendo difíciles^{6,7}.

Se trata de una entidad relativamente común en niños con cardiopatía pero es infrecuente en niños sanos sin factores predisponentes. Dada la rareza de la endocarditis en el niño sin factores de riesgo, en particular causada por *S. pneumoniae*, especialmente en un momento de preocupación por el aparente aumento de incidencia de enfermedad neumocócica invasora, se comunica un caso de endocarditis neumocócica en un niño sano⁸.

OBSERVACIÓN CLÍNICA

Niño de 17 meses, sin antecedentes relevantes. No había recibido vacuna antineumocócica. Tras 10 días de fiebre elevada (40 °C) en el contexto de cuadro catarral, ingresa en un hospital con el diagnóstico clínico-radiológico de neumonía basal derecha. El día previo al ingreso había recibido 3 dosis de amoxicilina-ácido clavulánico por vía oral. Se constata leucocitosis y neutrofilia ($23 \times 10^3/\mu\text{l}$, 92 % neutrófilos), proteína C reactiva de 47,2 mg/dl y presencia de antígeno neumocócico en orina (Binax Now[®], Binax Inc; Scarborough, ME, USA). Se recogen hemocultivos y se inicia tratamiento antibiótico intravenoso con amoxicilina-ácido clavulánico que se sustituye por cefotaxima a las 48 h ante la persistencia de fiebre.

Al cuarto día de ingreso aparecen deterioro respiratorio y hemodinámico progresivos con signos de insuficiencia cardíaca congestiva por lo que ingresa en una unidad de cuidados intensivos. Requiere ventilación mecánica y soporte cardiovascular con dopamina. A la exploración destaca un soplo sistólico regurgitante III/VI en foco mitral de nueva aparición. Se realiza ecocardiograma transtorácico en el que se aprecia una vegetación en el velo anterior de la válvula mitral (fig. 1) que produce insuficiencia

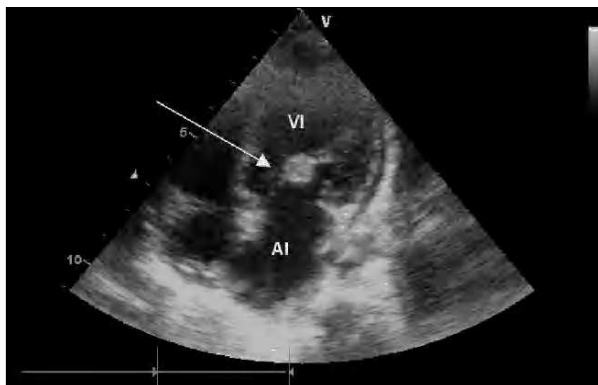


Figura 1. Ecocardiograma transtorácico que muestra imagen de vegetación sobre la válvula mitral de 8 x 8 mm (flecha). AI: aurícula izquierda; VI: ventrículo izquierdo.

mitral grave, diagnosticándose de endocarditis infecciosa. Ante la eventual necesidad de intervención quirúrgica se deriva al Hospital Vall d'Hebron.

Dada la mala evolución y ante la posibilidad de etiología neumocócica pero sin poder descartar otros microorganismos, se modifica empíricamente la pauta de antibióticos cambiando a una pauta intravenosa combinada con cefotaxima (200 mg/kg/día), gentamicina (5 mg/kg/día), y vancomicina (40 mg/kg/día). Precisa ventilación mecánica y soporte cardiovascular con dopamina, milrinona y digoxina. Se realiza búsqueda de posibles émbolos sépticos a distancia mediante tomografía computarizada craneal, ecografía abdominal y gammagrafía ósea que son normales. El estudio del líquido cefalorraquídeo descarta afectación meníngea.

Ante la persistencia de la fiebre y la inestabilidad hemodinámica, se decide intervención quirúrgica bajo circulación extracorpórea a los 10 días del diagnóstico de endocarditis (24 días desde el inicio del cuadro febril). En la intervención quirúrgica se observa una enorme perforación del velo anteromedial de la válvula mitral rodeado de tejido fibroso, se reseca el tejido valvular, se realiza limpieza y se procede a la colocación de prótesis mitral mecánica.

Todos los hemocultivos diagnósticos, serologías (*Bruceella*, *Coxiella burnetti*, *Chlamydia pneumoniae*, *Legionella pneumoniae* y *Mycoplasma pneumoniae*) y determinación del factor reumatoide, resultan negativos. El estudio anatómopatológico de la válvula muestra la perforación de la misma con una gran vegetación friable. En el estudio microscópico se aprecia un tejido de granulación que confirma el diagnóstico de endocarditis. En el tejido valvular destacan cocos grampositivos que, posteriormente a su alta, mediante la técnica de PCR (*real-time PCR*, técnica basada en 7700 Sequence Detection System, ABI, Warrington, United Kingdom), se identifican como *S. pneumoniae*. El estudio de inmunidad realizado 3 meses después del alta no mostró ninguna alteración.

El postoperatorio transcurre sin incidencias y la fiebre desaparece a las 24 h de la intervención. El paciente es dado de alta tras completar el tratamiento antibiótico intravenoso con gentamicina durante 4 semanas, y cefotaxima más vancomicina 6 semanas (este último mantenido por haber presentado una bacteriemia intercurrente por estafilococo plasmocoagulasa negativo a los 15 días de la intervención quirúrgica). A los 6 meses de la intervención el paciente se encuentra asintomático y sigue bajo tratamiento anticoagulante por ser portador de válvula protésica metálica.

DISCUSIÓN

La endocarditis infecciosa es una enfermedad inflamatoria y proliferativa del endocardio. Es causa de morbilidad y mortalidad (11-18 %) en la edad pediátrica^{1,3}. Su incidencia parece estar en aumento en los últimos años

(0,5-1/1.000-1.300 ingresos)^{3,9}. La edad de aparición parece haber cambiado siendo mayor la incidencia en edades más tempranas, sobre todo si hablamos de microorganismos como *S. pneumoniae*^{1,2}.

Actualmente existe un aumento de endocarditis producidas por este microorganismo (3-15%), sobre todo en los menores de 2 años, época en la que es más frecuente la infección neumocócica invasora^{1,2}.

Un 8-10% de los casos de endocarditis infecciosa se desarrollan en pacientes sin enfermedad cardíaca ni factor de riesgo aparente^{3,10}.

A pesar de la relativamente alta sensibilidad de los hemocultivos en pacientes que han recibido antibióticos con anterioridad al diagnóstico (85-90%)¹¹ es posible encontrarse ante una infección sin microorganismo causal identificado. En ese escenario es donde adquieren especial importancia otras técnicas diagnósticas. En el caso de *S. pneumoniae* se dispone de la detección del antígeno neumocócico en orina, concretamente la detección del C-polisacárido mediante un test de inmunocromatografía de membrana (Binax Now®, Binax Inc; Scarborough, ME, USA). Esta prueba, realizada a nuestro paciente, no es una prueba específica de enfermedad neumocócica, ya que tiene una elevada sensibilidad pero un valor predictivo positivo bajo al no discriminar los niños enfermos de los portadores nasofaríngeos sanos¹², resultando así de escaso valor, sobre todo en los menores de 2 años.

Para poder detectar fielmente el microorganismo causante en aquellos casos donde éste no crece en los cultivos habituales, se han desarrollado técnicas de biología molecular. La reacción en cadena de la polimerasa es una técnica muy útil ya que permite identificar el ADN bacteriano en diferentes tejidos biológicos. Ello es posible incluso si ha transcurrido mucho tiempo o si ha recibido tratamiento antibiótico^{13,14}, como en el paciente presentado, en el que *S. pneumoniae* pudo ser identificado en el tejido valvular extirpado. En este caso, la sensibilidad (91,8%) y especificidad (100%) de la técnica utilizada permiten presentar a *S. pneumoniae* como agente etiológico del cuadro¹⁵.

Desde el punto de vista terapéutico, se reconoce la necesidad de una terapia antibiótica empírica precoz y combinada, considerando los diferentes microorganismos causantes y el aumento de resistencias a determinados antibióticos, como ocurre con *S. pneumoniae*. En caso de sospecha de *S. pneumoniae* como agente causal, la combinación de una cefalosporina de tercera generación con o sin un glucopéptido, propuesta por diversos autores, parece una opción inicial razonable hasta conocer su sensibilidad a betalactámicos^{1,16,17}. La adición de un aminoglucósido está indicada en los casos de endocarditis a microorganismo desconocido o en espera de resultados microbiológicos⁵, lo que justifica la utilización de gentamicina en nuestro caso. El tratamiento se debe mantener durante un largo período (4-6 semanas) ya que se

trata de un tejido mal vascularizado. En algunos pacientes es necesario recurrir a la terapia combinada médico-quirúrgica^{9,18}. No existe consenso sobre el momento más indicado para la intervención quirúrgica, si ésta debe demorarse en el caso de inestabilidad hemodinámica o, por el contrario, considerarla tratamiento obligado y definitivo ante una mala evolución², actitud tomada en este caso.

Un tema de vital interés en esta patología es la prevención, asumiendo que en el niño sano, sin factores de riesgo reconocidos, las estrategias clásicas de profilaxis antibiótica no son factibles. Con el auge de *S. pneumoniae* como causante de enfermedad invasora⁶, cabe plantear el papel preventivo que pueda tener la vacuna conjugada antineumocócica heptavalente. Si bien el aumento de endocarditis de origen neumocócico parece estar producido sobre todo por serotipos vacunales (14 y 18)¹, debe alertarse sobre el incremento de aislamientos de serotipos no vacunales resistentes a antibióticos y responsables de enfermedad invasora¹⁹. No obstante, estos últimos datos proceden de Estados Unidos donde la cobertura vacunal es muy elevada, por lo que no son obligadamente extrapolables a nuestro medio. Con todo ello, parece que el impacto final de la vacuna está por determinar⁷.

En conclusión, este caso enfatiza la posibilidad de endocarditis como forma de evolución hacia enfermedad invasora de una infección neumocócica precedente y cuyo diagnóstico y tratamiento pueden ser difíciles. La utilización de la técnica de PCR puede contribuir a determinar su etiología en el caso de negatividad de los cultivos debida a tratamiento antibiótico previo.

Agradecimientos

A los doctores Queralt Ferrer, Arturo Gonçalves y Gemma Codina, de las Unidades de Cardiología Pediátrica y Cirugía Cardíaca Pediátrica y del Servicio de Microbiología del Hospital Universitario Vall d'Hebron, respectivamente, por su contribución al diagnóstico y tratamiento en este caso, sin la cual no hubiera sido posible su presentación.

BIBLIOGRAFÍA

1. Givner LB, Mason EO, Tan TQ, Barson WJ, Schutze GE, Wald ER, et al. Pneumococcal endocarditis in children. *Clin Infect Dis*. 2004;38:1273-8.
2. Choi M, Mailman TL. Pneumococcal endocarditis in infants and children. *Pediatr Infect Dis J*. 2004;23:166-71.
3. Coward K, Tucker N, Darville T. Infective endocarditis in Arkansas children from 1990 through 2002. *Pediatr Infect Dis J*. 2003;22:1048-52.
4. Li JS, Sexton DJ, Mick N, Nettles R, Fowler VG, Ryan T, et al. Proposed modifications to the Duke Criteria for the diagnosis of infective endocarditis. *Clin Infect Dis*. 2000;30:633-8.
5. Hoyer A, Silberbach M. Infective endocarditis. *Pediatr Rev*. 2005;26:394-400.
6. Carceller A, Lebel MH, Larose G, Boutin C. Nuevas tendencias de la endocarditis pediátrica. *An Pediatr (Barc)*. 2005;63:396-402.

7. Carceller A. Endocarditis infecciosa. *An Pediatr (Barc)*. 2005; 63:383-9.
8. Grupo de trabajo de la Ponencia de Registro y Programa de Vacunas. Enfermedad invasora por *Streptococcus pneumoniae*. Implicación de la vacunación con la vacuna conjugada heptavalente. Madrid: Ministerio de Sanidad y Consumo. Abril 2006. Disponible en: <http://www.msc.es/ciudadanos/proteccionSalud/infancia/docs/neumo.pdf>. (fecha de consulta: 05.09.06).
9. Ferrieri P, Gewitz MH, Gerber MA, Newburguer JW, Dajani AS, Shulman ST, et al. Unique Features of Infective Endocarditis in Childhood. *Pediatrics*. 2002;109:931-43.
10. Milazzo AS, Li JS. Bacterial endocarditis in infants and children. Review. *Pediatr Infect Dis J*. 2001;20:799-801.
11. Tunkel AR, Keye D. Endocarditis with negative blood cultures. *N Engl J Med*. 1992;326:1215-7.
12. Domínguez J, Blanco S, Rodrigo C, Azuara M, Galí N, Mainou A, et al. Usefulness of Urinary Antigen Detection by an Immunochromatographic Test for diagnosis of Pneumococcal Pneumonia in Children. *J Clin Microbiol*. 2003;41:2161-3.
13. Voldstedlund M, Pedersen LN, Fuursted K, Nielsen LP. Different polymerase chain reaction-based analyses for culture-negative endocarditis caused by *Streptococcus pneumoniae*. *Scand J Infect Dis*. 2003;35:757-9.
14. Branger S, Casalta JP, Habib G, Collard F, Raoult D. *Streptococcus pneumoniae* endocarditis: Persistence of DNA on heart valve material 7 years after infectious episode. *J Clin Microbiol*. 2003;41:4435-7.
15. Corless CE, Guiver M, Borrow R, Edwards-Jones V, Fox AJ, Kaczmarek EB. Simultaneous detection of *Neisseria meningitidis*, *Haemophilus influenzae*, and *Streptococcus pneumoniae* in suspected cases of meningitis and septicemia using real-time PCR. *J Clin Microbiol*. 2001;39:1553-8.
16. Siegel M, Timpone J. Penicillin-resistant *Streptococcus pneumoniae* endocarditis: A case report and review. *CID*. 2001;32:972-4.
17. Okumura A, Ito K, Kondo M, Takahashi H, Hayakawa F, Ogawa A, et al. Infective endocarditis caused by highly penicillin-resistant *Streptococcus pneumoniae*: Successful treatment with cefuzonam, ampicillin and imipenem. *Pediatr Infect Dis J*. 1995;14:327-9.
18. Bayer AS, Bolger AF, Taubert KA, Wilson W, Steckelberg J, Karchmer AW, et al. Diagnosis and management of infective endocarditis and its complications. *Circulation*. 1998;98:2936-48.
19. Jacobs MR, Good C, Windau A, Bajaksouzian S. Emergence of multi-drug resistant type 19A *Streptococcus pneumoniae* following introduction of conjugated pneumococcal vaccine (abstract). *ICAAC*. 2006;C2-428.