

Hepatomegalia por depósito de glucógeno hepático y diabetes mellitus tipo 1

M. Flotats Bastardas, M. Miserachs Barba, A. Ricart Cumeras, M. Clemente León, M. Gussinyer Canadell, D. Yeste Fernández, M^aA. Albisu Aparicio y A. Carrascosa Lezcano

Servicio de Endocrinología Pediátrica. Hospital Materno-Infantil Vall d'Hebron. Barcelona. España.

Los pacientes diabéticos tipo 1 con mal control metabólico pueden desarrollar hepatomegalia secundaria al depósito de glucógeno intrahepático. Si además presentan hipertransaminasemia, dislipemia, rasgos cushingoides, y retraso del crecimiento y del desarrollo puberal podemos hablar de síndrome de Mauriac. Este síndrome es frecuente y reversible con la optimización del tratamiento insulínico.

Presentamos 3 adolescentes diabéticos tipo 1 de larga evolución con mal control metabólico que manifestaron hepatomegalia, hipertransaminasemia y dislipemia con funcionalismo hepático normal. Uno de ellos presentó retraso de crecimiento y otro hipogonadismo hipogonadotropo. Las ecografías hepáticas mostraron glucogenosis. El cuadro revirtió en todos ellos con la optimización de la insulino terapia manteniendo controles glucémicos normales en el plazo de 2 semanas.

La etiología del síndrome Mauriac es controvertida pues tanto la hiperglucemia mantenida como la hiperinsulinización producen glucogenosis. La hipercortisolemia también (fruto de la cetosis o hipoglucemia) y además produce retraso de crecimiento y del desarrollo puberal.

Palabras clave:

Metabolismo hidratos de carbono. Colesterol. Complicaciones de la diabetes. Diabetes mellitus tipo 1. Hepatomegalia. Hipogonadismo. Obesidad. Enfermedad de depósito de glucógeno. Función hepática. Glucogenosis hepática.

HEPATOMEGALY DUE TO GLYCOGEN STORAGE DISEASE AND TYPE 1 DIABETES MELLITUS

Patients with type 1 diabetes and poor metabolic control can develop hepatomegaly due to intrahepatic glycogen deposition. If these patients also have elevated liver enzymes, dyslipidemia, cushingoid features and delayed growth or sexual maturation, Mauriac syndrome can be diagnosed. This disorder is common and reversible with optimization of insulin therapy.

We report three adolescents with type 1 diabetes and a long-standing history of poor glycemic control, who developed hepatomegaly, elevated liver enzymes and dyslipidemia with preserved liver function. One of these patients also had delayed growth and another had hypogonadotropic hypogonadism. Liver ultrasound showed changes suggestive of glycogenosis. In all three patients, optimization of insulin therapy achieved good glycemic control and reversed the manifestations within 2 weeks.

The etiology of Mauriac syndrome is controversial since both prolonged hyperglycemia and hyperinsulinization produce glycogen accumulation in the liver. Hypercortisolism (due to ketosis or hypoglycemia) contributes to glycogen storage and also causes growth and sexual maturation delay.

Key words:

Carbohydrate metabolism. Child. Cholesterol. Diabetes complications. Diabetes mellitus. Type 1. Hepatomegaly. Hypogonadism. Obesity. Glycogen storage disease. Liver function. Liver glycogenosis.

INTRODUCCIÓN

En pacientes diabéticos con mal control metabólico sometidos a hiperinsulinización puntual, se ha descrito hepatomegalia y elevación de las enzimas hepáticas séricas por acumulación de glucógeno hepático¹⁻⁸. Este trastorno fue descrito por primera vez en 1930 por Paul Mauriac⁸. Si la hepatomegalia y la alteración de los niveles de enzimas hepáticas se acompaña de dislipemia, rasgos cushingoides y retraso del crecimiento y del desarrollo puberal podemos hablar de síndrome de Mauriac. La importancia de este cuadro radica en que constituye la causa más frecuente de disfunción hepática en niños o adolescentes con diabetes mellitus tipo 1 y en su reversibilidad mediante la optimización del tratamiento con insulina⁴.

Correspondencia: Dra. M. Flotats Bastardas.
Servicio de Endocrinología Pediátrica. Hospital Materno-Infantil Vall d'Hebron.
Sant Ferran, 11 casa 4. 08960 Sant Just Desvern. Barcelona. España.
Correo electrónico: 39829mfb@comb.es

Recibido en mayo de 2007.
Aceptado para su publicación en mayo de 2007.

OBSERVACIÓN CLÍNICA (fig. 1)**Caso 1**

Niño de 14 años de edad afectado de diabetes mellitus (DM) tipo 1 de 6 años de evolución, remitido para estudio de estancamiento pondoestatural, hepatomegalia y dislipemia. Abuelo materno afectado de DM tipo 2. Desde el diagnóstico de diabetes ha presentado varias crisis de descompensación, ingresando en cuatro ocasiones el último año por cetoacidosis diabética. No acude con regularidad a los controles y recibe tratamiento con 0,56 UI/kg por día de insulina en pauta discontinua y resinoestiramina. Presenta retraso del crecimiento con peso (33 kg) y talla (153 cm) inferiores al percentil 3 para su edad y sexo y en la exploración física destaca hepatomegalia de 4 cm y desarrollo puberal adulto. Analítica general: hemoglobina glucosilada (HbA_{1c}) de 13,8% de Hb, fructosamina de 630 µmol/l, colesterol total de 586 mg/dl, hipertrigliceridemia máxima de 4.375 mg/dl en ayunas, GOT 55 UI/l, GPT 69 UI/l, gammaglutamiltransaminasa (GGT) 113 UI/l y fosfatasa alcalina (FA) de 185 UI/l; Los valores de albúmina, pruebas de coagulación, amonio y bilirrubina fueron normales. La edad ósea era concordante con la cronológica y el fondo de ojo normal. Dentro del estudio etiológico se realizaron serologías virales para hepatitis que fueron negativas, test sudor y estudio de metabolopatías de resultado normal. La ecografía hepática informa una hepatomegalia homogénea de ecogenicidad normal. Durante el ingreso se optimiza el tratamiento con insulina a razón de 1,4 UI/kg/día en pauta discontinua. Permanece ingresado durante 10 días presentando mejoría progresiva de los controles glucémicos, disminución de la hepatomegalia hasta 2 cm y mejoría de los parámetros analíticos: colesterol total 190 mg/dl y triglicéridos 201 mg/dl, AST 26 UI/l, ALT 40 UI/l.

Caso 2

Niña de 13 años afectada de DM tipo 1 de 7 años de evolución que ingresa por cuadro agudo de abdominalgia, vómitos y cetosis. Presenta mal control de las glucemias a pesar de recibir tratamiento con insulina a razón de 1,2 UI/kg/día en pauta discontinua. Refiere amenorrea de 2 meses de evolución (menarquia a los 12 años). A la exploración física presenta peso en percentil 10 (44 kg) y talla en percentil 3 (148 cm), hepatomegalia dolorosa de 10 cm, estadio puberal P5 S5. Analítica general: HbA_{1c} de 11,1%, MBG 317 mg/dl, colesterol total 275 mg/dl, triglicéridos 474 mg/dl, AST 363 UI/l, ALT 93 UI/l y resto de parámetros de funcionalismo hepático normales. Los valores de FSH y LH fueron de 4,86 UI/l y 2,47 UI/l, respectivamente, y los de prolactina y hormonas tiroideas fueron normales. Se realiza estudio de hepatitis virales, α₁-antitripsina, autoanticuerpos y enfermedad de Wilson con resultado negativo. La ecografía abdominal presenta hígado aumentado de tamaño con al-

teración de la ecogenicidad sugestiva de acumulación de glucógeno intrahepático. Se optimiza el tratamiento con insulina a razón de 1 UI/kg/día en pauta discontinua consiguiendo buenos controles glucémicos. En la visita de control a las 2 semanas presenta completa resolución de la hepatomegalia y valores de AST 60 UI/l, ALT 79 UI/l, colesterol total 206 mg/dl y triglicéridos 100 mg/dl. A los 2 meses del alta vuelve a presentar menstruaciones con regularidad.

Caso 3

Niña de 14 años afectada de DM tipo 1 de 9 años de evolución, que ingresa por descompensación metabólica cetósica no acidótica con glucemia capilar superior a 500 mg/dl. En los últimos 7 meses ha ingresado en cinco ocasiones por cetoacidosis. Recibe tratamiento con insulina a razón de 1,6 UI/kg/día en pauta discontinua. A la exploración física presenta peso en percentil 10 (46 kg) y talla en percentil 3 (150 cm), hepatomegalia dolorosa de 4 cm y desarrollo sexual adulto. Analítica general: HbA_{1c} 12,6%, MBG 372 mg/dl, fructosamina 558 µmol/l, colesterol total 308 mg/dl, triglicéridos 454 mg/dl, AST 98 UI/l, ALT 57 UI/l y resto de parámetros de funcionalismo hepático normales. Estudio de enfermedad de Wilson, hepatitis virales y autoinmunes negativo. Ecografía abdominal: hígado aumentado de tamaño con alteración de la ecogenicidad sugestiva de acumulación de glucógeno intrahepático (fig. 2). Se instaura tratamiento insulínico en perfusión continua y posteriormente en pauta discontinua a razón de 0,9 UI/kg/día consiguiendo buenos controles glucémicos. En control a las 2 semanas presenta resolución de la hepatomegalia y valores de transaminasas de AST 17 UI/l, ALT 29 UI/l, colesterol total 146 mg/dl, triglicéridos 65 mg/dl.

DISCUSIÓN

Las principales causas de afectación hepática en el paciente diabético son la esteatosis hepática (no alcohólica) y la glucogenosis hepática secundaria. La primera se asocia con frecuencia a pacientes obesos diabéticos tipo 2 con resistencia a la insulina mientras que la segunda es más frecuente en pacientes diabéticos tipo 1, especialmente durante la edad pediátrica o adolescencia. La esteatosis hepática puede conducir a la fibrosis e incluso a la cirrosis hepática a diferencia de la glucogenosis hepática secundaria en la que no se ha descrito.

En los pacientes diabéticos tipo 1 mal controlados, los períodos de hiperglucemia, la hiperinsulinización puntual y el aumento de los niveles de cortisol como hormona contrarreguladora de la hipoglucemia reactiva, estimulan el depósito de glucógeno². En situaciones de hiperglucemia, la entrada de glucosa en el hepatocito es libre y se almacena en éste en forma de moléculas de glucógeno. Por otra parte la insulinización insuficiente derivada del mal control metabólico promueve la lipólisis para la pro-

	INGRESOS			CONTROL EN 2 SEMANAS		
	Dosis de insulina	Examen físico	Análítica	Dosis de insulina	Hepato-megalia	Análítica
CASO 1 Varón 14 años	0,5 UI/kg/día	Peso: 32 kg Talla: 1,4 m (P ₃) Hepatomegalia: 4 cm	Colesterol: 586 mg/dl Triglicéridos: 4.375 mg/dl GOT: 55 UI/l; GPT: 69 UI/l HbA _{1c} : 13,8% Hb	14 UI/kg/día	2 cm	Colesterol total: 190 mg/dl Triglicéridos: 201 mg/dl AST: 26 UI/l; ALT: 40 UI/l
CASO 2 Mujer 13 años	1,2 UI/kg/día	Peso: 44 kg (P ₅) Talla: 1,48 m (P ₁₀) Amenorrea Hepatomegalia: 10 cm	Colesterol: 275 mg/dl Triglicéridos: 474 mg/dl GOT: 363 UI/l; GPT: 93 UI/l HbA _{1c} : 11,1% Hb	1 UI/kg/día	0 cm	Colesterol total: 206 mg/dl Triglicéridos: 100 mg/dl AST: 60 UI/l; ALT: 79 UI/l
CASO 3 Mujer 14 años	1,6 UI/kg/día	Peso: 46 kg (P ₃) Talla: 1,5 m (P ₁₀) Hepatomegalia: 4 cm	Colesterol: 308 mg/dl Triglicéridos: 454 mg/dl GOT: 98 UI/l; GPT: 57 UI/l HbA _{1c} : 12,6% Hb	0,9 UI/kg/día	0 cm	Colesterol total: 146 mg/dl Triglicéridos: 65 mg/dl AST: 17 UI/l; ALT: 29 UI/l

Figura 1. Datos clínico-analíticos iniciales y tras intensificar control metabólico.

ducción de cuerpos cetónicos. La cetosis activa la síntesis de cortisol, retroalimentando así la liberación de ácidos grasos y la hiperglucemia³.

Clínicamente se detecta hepatomegalia y esplenomegalia de forma ocasional. Un hallazgo común en estos pacientes es el retraso de crecimiento y/o hipogonadismo secundario al aumento de cortisol. El resultado se detecta analíticamente como dislipemia, hiperglucemia y cetosis, y si las transgresiones continúan, elevación de las cifras de transaminasas por ocupación citoplasmática de glucógeno en los hepatocitos⁸. La magnitud de elevación de las transaminasas es variable y es poco frecuente la alteración de otros parámetros de función hepática como hipalbuminemia, coagulopatía, ascitis o hiperamonemia. La disminución de la hepatomegalia no se correlaciona con la normalización de las transaminasas ni de la glucemia¹.

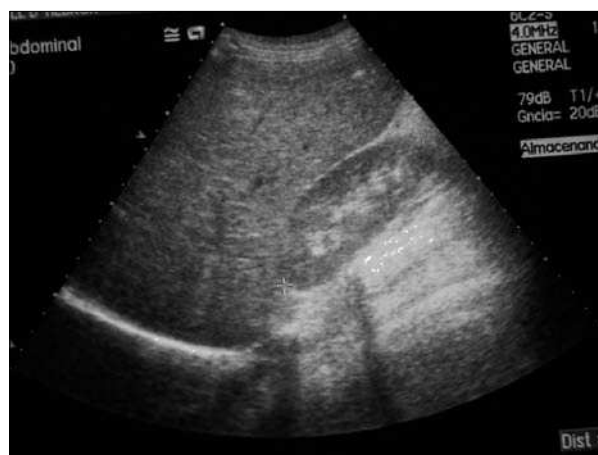

Figura 2. Hepatomegalia con ecogenicidad sugestiva de depósito de glucógeno correspondiente al caso n.º 3.

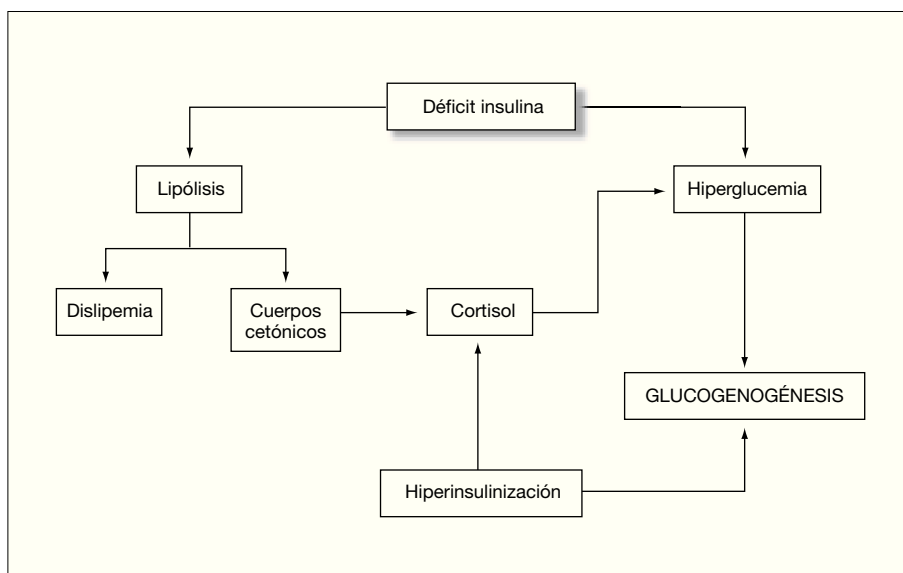


Figura 3. Esquema etiológico del síndrome de Mauriac: tanto el déficit de insulina como el exceso promueven el depósito de glucógeno hepático.

La histología muestra depósito de glucógeno intracitoplasmático y a veces degeneración grasa, mínima necrosis y arquitectura hepática intacta sin fibrosis significativa. Incluso en aquellos pacientes con gran elevación de transaminasas, histológicamente no se detecta necrosis importante. Un estudio realizado a partir de 68 biopsias hepáticas en niños afectados de diabetes mellitus tipo 1 concluyó que el 41% mostraban depósito de glucógeno, esteatohepatitis en un 8% y en la mitad de todos ellos un mínimo de degeneración grasa^{5,6}.

Los casos anteriormente presentados son adolescentes diabéticos con insulinización ineficaz, desarrollo puberal completo, hepatomegalia, elevación de transaminasas y dislipemia y uno de ellos con retraso de crecimiento y otro con hipogonadismo hipogonadotropo transitorio, que tras la optimización de la insulinoterapia presentan mejoría clínico-analítica en el plazo de 2 semanas.

Por todo lo expuesto concluimos que la glucogenosis (fig. 3) hepática reversible con insulina es una causa muy común de hepatomegalia y elevación de enzimas hepáticas en niños y adolescentes con diabetes mellitus tipo 1. Tras descartar otras causas de disfunción hepática de etiología viral o autoinmune se aconseja optimizar el tratamiento con insulina manteniendo buenos controles glucémicos durante unas 3-4 semanas, a la espera de la resolución del cuadro, sin necesidad de proceder a pruebas diagnósticas más invasivas como la biopsia hepática.

BIBLIOGRAFÍA

1. Yu YM, Howard CP. Improper insulin compliance may lead to hepatomegaly and elevated hepatic enzymes in type 1 diabetic patients. *Diabetes Care*. 2004;27:619-20.
2. Torbenson M, Chen YY, Brunt E, Cummings OW, Gottfried M, Jakate S, et al. Glycogenic hepatopathy: An underrecognized hepatic complication of diabetes mellitus. *Am J Surg Pathol*. 2006;30:508-13.
3. Pigui A, Montebault S, Bonte E, Hardin JM, Ink O. Voluminous hepatomegaly in a young diabetic patient. *Gastroenterol Clin Biol*. 2003;27:1038-40.
4. Nakamuta M, Ohashi M, Goto K, Tanabe Y, Hiroshige K, Nawata H. Diabetes mellitus-associated glycogen storage hepatomegaly: Report of a case and review of the Japanese literature. *Fukuoka Igaku Zasshi*. 1993;84:354-8.
5. Munns CF, McCrossin RB, Thomsett MJ, Batch J. Hepatic glycogenosis: Reversible hepatomegaly in type 1 diabetes. *J Paediatr Child Health*. 2000;36:449-52.
6. Lorenz G, Barenwald G. Histologic and electron-microscopic liver changes in diabetic children. *Acta Hepatogastroenterol (Stuttg)*. 1979;26:435-8.
7. Iafusco D, Zanfardino A, D'Alessandro L, Prisco F. Improper insulin compliance may lead to hepatomegaly and elevated hepatic enzymes in type 1 diabetic patients: Response to Yu and Howard. *Diabetes Care*. 2004;27:2094-5.
8. Chatila R, West AB. Hepatomegaly and abnormal liver tests due to glycogenosis in adults with diabetes. *Medicine (Baltimore)*. 1996;75:327-33.