

Tratamiento de los derrames pleurales paraneumónicos

O. Asensio de la Cruz^a, J. Blanco González^b, A. Moreno Galdó^c, J. Pérez Frías^d, A. Salcedo Posadas^e, L. Sanz Borrell^f y Grupo de Trabajo de Técnicas Especiales en Neumología Pediátrica de la Sociedad Española de Neumología Pediátrica^g

Servicios de Pediatría ^aCorporació Sanitària Parc Taulí, Sabadell, Barcelona. ^bHospital Universitario Príncipe de Asturias, Alcalá de Henares, Madrid. ^cHospital Materno-Infantil Vall d'Hebron, Barcelona. ^dHospital Materno-Infantil Carlos Haya, Málaga. ^eHospital Infantil Universitario Niño Jesús, Madrid. ^fHospital Sant Joan de Reus, Reus, Tarragona. ^gMiembros del grupo de trabajo: D. Álvarez Gil (Hospital Infanta Margarita, Cabra, Córdoba); V. Alzina de Aguilar (Clínica Universitaria de Navarra, Pamplona); A. Andrés Martín (Hospital Universitario de Valme, Sevilla); C. Antelo Landeira (Hospital Universitario La Paz, Madrid); O. Asensio de la Cruz (Corporació Sanitària Parc Taulí, Sabadell, Barcelona); I. Barrio Gómez de Agüero (Hospital Universitario La Paz, Madrid); J. Blanco González (Hospital Universitario Príncipe de Asturias, Alcalá de Henares, Madrid); M. Bermejo Pastor (Hospital Materno-Infantil de Badajoz); A. Bonillo Perales (Hospital Torrecárdenas, Almería); M. Bosque García (Corporació Sanitària Parc Taulí, Sabadell, Barcelona); G. Cabrera Roca (Hospital Universitario Materno-Infantil, Las Palmas de Gran Canaria); M. Carrasco Zalvide (Hospital Juan Ramón Jiménez, Huelva); I. Cortell Aznar (Hospital Universitario La Fe, Valencia); J. Elorz Lambarri (Hospital de Cruces, Baracaldo, Vizcaya); A. Escribano Montaner (Hospital Clínico Universitario, Valencia); J. Figuerola (Hospital de Manacor, Baleares); M.D. Frías Morales (Madrid); D. Gómez-Pastrana Durán (Hospital de Jerez, Jerez de la Frontera, Cádiz); C. Landaluce Ugarte (Hospital Txagorritxu, Vitoria); S. Liñán Cortés (Hospital Materno-Infantil Vall d'Hebron, Barcelona); M. Machuca Contreras (Hospital Virgen del Rocío, Sevilla); C. Martínez (Hospital Universitario La Paz, Madrid); A. Moreno Galdó (Hospital Materno-Infantil Vall d'Hebron, Barcelona); C. Oliva Hernández (Hospital Nuestra Señora de la Candelaria, Santa Cruz de Tenerife, Canarias); M.T. Pascual Sánchez (Hospital de Sant Joan, Reus, Tarragona); L. Pardos Rocamora (CAP Balaguer, Lleida); J. Pérez Frías (Hospital Materno-Infantil Carlos Haya, Málaga); G. Pérez Pérez (Hospital Universitario Virgen de la Macarena, Sevilla); E. Pérez Ruiz (Hospital Materno-Infantil Carlos Haya, Málaga); C. Reverté Bover (CAP Amposta, Tarragona); A. Salcedo Posadas (Hospital Infantil Universitario Niño Jesús, Madrid); J. Sánchez Jiménez (Hospital de Sant Jaume, Calella, Barcelona); E. Sánchez Sánchez (CAP Premià de Mar, Barcelona); L. Sanz Borrell (Hospital de Sant Joan, Reus, Tarragona); A. Sequeiros González (Hospital Infantil Universitario Niño Jesús, Madrid); J. Sirvent Gómez (Complejo Hospitalario Juan Canalejo, La Coruña); J.M. Tabarés Lezcano (Hospital Cristal-Piñor, Orense); J.M. Torres Simón (Hospital de Palamós, Girona); M.I. Ubeda Sansano (CAP Godella, Valencia); J.R. Villa Asensi (Hospital Infantil Universitario Niño Jesús, Madrid).

(An Esp Pediatr 2001; 54: 272-282)

Las neumonías son una de las causas más frecuentes de derrame pleural en los niños. El 0,6-2% de las neumonías se complican con empiema y aproximadamente el 40% de las neumonías que precisan hospitalización en niños presentan derrame pleural. En los últimos años, *Streptococcus pneumoniae* es el germen aislado con mayor frecuencia.

El tratamiento se basa en el empleo adecuado y precoz de antibióticos, técnicas de imagen, toracocentesis, drenaje pleural, fibrinolíticos, toracoscopía y toracotomía.

La colocación de un drenaje pleural está indicada de forma precoz en las siguientes situaciones: presencia de forma en el espacio pleural, tinción de Gram positiva del líquido pleural, glucosa del líquido pleural inferior a 50 mg/dl, pH del líquido pleural inferior a 7, presencia de septos o tabiques en el líquido pleural en la ecografía.

La instilación local de fibrinolíticos puede disminuir la necesidad de tratamiento quirúrgico, con una eficacia entre el 38 y el 100%, según lo avanzado del estadio del derrame. El desbridamiento por toracoscopía es útil en fase fibrinopurulenta con tabicaciones y adherencias, con resultados favorables según la precocidad de su realización, entre el 30-100%.

Palabras clave:

Neumonías. Derrame pleural paraneumónico. Empiema. Drenaje pleural. Fibrinolíticos. Toracoscopía. Niños.

MANAGEMENT OF PARAPNEUMONIC PLEURAL EFFUSIONS

Pleural effusion in children is most often due to bacterial pneumonia. Between 0.6 and 2% of pneumonias are

Correspondencia: Dr. A. Moreno Galdó.

Unidad de Neumología Pediátrica y Fibrosis Quística. Hospital Materno-Infantil Vall d'Hebron. P.^o Vall d'Hebron, 119-129. 08035 Barcelona.
Correo electrónico: amgaldó@cs.vhebron.es

Recibido en diciembre de 2000.

Aceptado para su publicación en diciembre de 2000.

complicated by empyema and approximately 40% of children hospitalized with pneumonia have a pleural effusion. In recent years *Streptococcus pneumoniae* is the most prevalent organism.

Treatment is based on the early and judicious use of antibiotics, imaging techniques, thoracentesis, pleural drainage, fibrinolytics, thoracoscopy and thoracotomy. Indications for early pleural drainage are gross pus, positive Gram stain in pleural fluid, pleural glucose less than 50 mg/dL, pleural fluid pH of less than 7 and sonographic evidence of loculations. Local fibrinolytics may decrease the need for surgical treatment, with a success rate between 38 and 100%, according to the effusion stage. Thoracoscopic debridement is useful in the fibrinopurulent stage with loculations, with favorable results in 30-100% of patients, also depending on the effusion stage.

Key words:

Pneumonia. Parapneumonic pleural effusion. Empyema. Pleural drainage. Fibrinolytics. Thoracoscopy. Children.

INTRODUCCIÓN

Las enfermedades de la pleura se manifiestan habitualmente por el síndrome de ocupación pleural, que consiste en la acumulación de aire (neumotórax) o líquido (derrame pleural o pleuresía) en la cavidad pleural¹. Las neumonías son una de las causas más frecuentes de derrame pleural en los niños. El 0,6-2% de las neumonías se complican con empiema y alrededor del 40% de las neumonías que precisan hospitalización en niños presentan derrame pleural^{2,3}. La presente revisión pretende sistematizar la actuación ante un derrame pleural de origen paraneumónico.

ANATOMOFISIOPATOLOGÍA DE LA PLEURA^{1,4}

La pleura es una membrana fina que recubre el pulmón con sus cisuras, el mediastino, el diafragma y la pared costal, de forma separada en cada hemitórax. Clásicamente se establece la distinción entre pleura parietal y pleura visceral, pero en realidad se trata de una membrana continua, y la transición entre ambas pleuras se encuentra en el hilio pulmonar.

La pleura está constituida por una capa mesotelial monocelular, sustentada sobre una membrana basal y una o más capas fibroelásticas (dependiendo de la zona), con sus correspondientes vasos sanguíneos y linfáticos. La célula mesotelial, de origen mesodérmico, no se limita a cumplir la función de revestimiento, sino que desarrolla una amplia actividad metabólica, en estrecha relación con el pulmón vecino, pudiendo producir diferentes proteínas, fundamentalmente colágeno y elastina.

La vascularización pleural procede íntegramente de la circulación sistémica, tanto en la pleura parietal como en la visceral. El líquido que se produce en la pleura es reabsorbido fundamentalmente a través de la circulación linfática, que se encuentra sobre todo desarrollada en la

mitad inferior de la pleura parietal. También es en esta zona donde se reabsorben partículas y detritos que llegan a la cavidad pleural.

En cuanto a la inervación, sólo las zonas costal y diafragmática de la parietal reciben nervios sensitivos, y por consiguiente son las únicas capaces de provocar dolor cuando se hallan afectadas o son irritadas por cualquier estímulo. El dolor localizado en la porción más externa del diafragma irradia hacia la zona costal, mientras que el de la más interna lo hace hacia el hombro, a través del nervio frénico. Por todo lo expuesto se comprende que el dolor pleurítico tiene su origen siempre en la pleura parietal.

Formación y absorción de líquido pleural

Las dos capas pleurales actúan como membranas semipermeables de forma que las pequeñas moléculas como la glucosa tienen paso libre al espacio pleural, mientras que las macromoléculas como la albúmina lo tienen impedido; de este modo, las concentraciones pleurales de glucosa son similares a las del plasma y es considerablemente menor la de las proteínas. El líquido pleural es un ultrafiltrado plasmático procedente de ambas hojas pleurales y su volumen no supera los 5-15 ml en el adulto sin enfermedad; su reabsorción se realiza vía linfática, en su mayor parte a través de la pleura parietal, con un flujo de intercambio diario de sólo unos pocos mililitros al día.

Mecanismos de producción del derrame pleural

El derrame pleural se produce cuando hay un desequilibrio entre la producción y reabsorción de líquido pleural. Siguiendo a Sahn⁴ pueden existir seis mecanismos para ello:

1. Aumento de las presiones hidrostáticas: al elevarse las presiones capilares de la circulación pulmonar como en la insuficiencia cardíaca o la sobrecarga de volumen. Se produce trasudado.
2. Descenso de la presión oncótica: como en el síndrome nefrótico o la desnutrición extrema.
3. Aumento de la presión negativa en el espacio pleural: atelectasia pulmonar masiva (dudoso).
4. Aumento de la permeabilidad en la microcirculación pleural: es lo que se produce cuando la pleura se ve afectada por el proceso patológico, como en las afecciones infecciosas, inflamatorias o tumorales. Provoca exudados.
5. Alteración del drenaje linfático: se compromete la reabsorción del líquido. Si existe rotura o bloqueo del conducto torácico –secundario a tumores, traumático o posquirúrgico– se produce quilotórax. Es característico también del derrame tumoral recidivante o persistente.
6. Movimiento de fluido desde el peritoneo: a través de los linfáticos diafragmáticos y defectos diafragmáticos de pequeño tamaño.

DEFINICIONES

Para el tratamiento de los derrames asociados a neumonías bacterianas es útil seguir la siguiente terminología adoptada por Light⁵:

1. *Derrame paraneumónico*. Cualquier derrame asociado a una neumonía bacteriana, absceso pulmonar o bronquiectasias.

2. *Derrame paraneumónico no complicado*. Derrame pleural que no ha precisado drenaje para su resolución.

3. *Derrame paraneumónico complicado*. Derrame que no se resuelve sin drenaje torácico. Muchos de estos derrames son empiemas, pero algunos corresponden a líquido pleural de aspecto no purulento.

4. *Empiema*. Por definición, el empiema es pus en el espacio pleural.

HISTORIA NATURAL DE LOS DERRAMES PARANEUMÓNICOS

Los derrames pleurales paraneumónicos y el empiema suelen evolucionar de acuerdo con los siguientes estadios^{3,5-6}:

1. Fase de *pleuritis seca*. El proceso inflamatorio del parénquima pulmonar se extiende a la pleura adyacente produciendo una reacción pleurítica local, sin derrame pleural. Clínicamente se corresponde con la aparición de dolor torácico pleurítico y con la auscultación de un roce pleural.

2. Fase *exudativa*. Acumulación de líquido estéril en el espacio pleural procedente del espacio intersticial del pulmón y también de la pleura visceral debido a un aumento de permeabilidad de los capilares de ésta. El líquido pleural en este estadio presenta las siguientes características: claro, recuento bajo de leucocitos menor a 10.000/ μ l, lactatodeshidrogenasa (LDH) baja (< 1.000 U/l) y valores normales de glucosa (> 60 mg/dl) y pH (> 7,3).

3. Fase *fibropurulenta*. Esta fase se origina debido al paso de bacterias al líquido pleural desde el proceso neumónico contiguo. Se desarrolla a veces muy rápidamente en pocas horas, si no se ha administrado el tratamiento antibiótico adecuado o éste es ineficaz. Este estadio se caracteriza por la acumulación de grandes cantidades de líquido pleural con muchos leucocitos polimorfonucleares, bacterias y detritos celulares. Se produce así mismo un depósito de fibrina que cubre la pleura visceral y la pleura parietal en el área afecta pudiéndose formar tabiques y membranas; éstas pueden evitar la progresión del empiema, pero dificultan su drenaje. En este estadio la glucosa y el pH del líquido pleural disminuyen de manera progresiva (< 50 mg/dl y < 7,2, respectivamente) y la LDH aumenta (> 1.000 U/l).

4. Fase *organizativa*. Los fibroblastos crecen en el exudado a partir de las superficies pleurales parietal y visceral transformando la fibrina en un tejido grueso y no elás-

tico, que funcionalmente se traduce en retracción pulmonar.

ETIOLOGÍA

En los niños es posible aislar el agente etiológico a partir de los cultivos de líquido pleural o de la sangre hasta en el 40-75% de los casos según las series^{2,7-12}.

Las bacterias aisladas con más frecuencia en el empiema pleural en niños son *Streptococcus pneumoniae*, *Staphylococcus aureus* y *Streptococcus pyogenes*. Existen otras causas infecciosas de derrame pleural como los virus (adenovirus, influenza, parainfluenza), *Mycoplasma* y *Mycobacterium tuberculosis*. Los bacilos gramnegativos, anaerobios y las infecciones polimicrobianas son mucho menos frecuentes que en adultos.

En las neumonías neumocócicas el cultivo del líquido pleural puede ser negativo en un porcentaje alto de casos (hasta en el 95% en algunas series de adultos^{13,14}). En una serie pediátrica reciente de neumonías neumocócicas el 29% tenían un derrame pleural que correspondía a un empiema en el 13,8% de los pacientes; en esta serie, a diferencia de las citadas de adultos, se aisló el neumococo en el 67% de los niños en los que se realizó una toracocentesis¹¹. Otros microorganismos como *S. aureus*, *Streptococcus* del grupo A y los gérmenes anaerobios tienen más predilección para producir empiemas por lo que son responsables de una mayor proporción de casos comparados con el pequeño número de neumonías que producen. Con estos gérmenes la frecuencia de cultivos positivos en el líquido pleural es del 70 al 90%^{5,15-16}.

En las neumonías por *Mycoplasma pneumoniae* se observa derrame en el 5-20% de los casos. Los derrames en general son pequeños, pero pueden ser abundantes. En ocasiones, se ha aislado *M. pneumoniae* en el líquido pleural. No se necesita tratamiento específico dirigido al derrame pleural, pero se debe realizar una punción pleural para asegurarse de que no hay un derrame paraneumónico complicado¹⁷.

La frecuencia de los distintos gérmenes en todos los grupos de edad pediátrica en algunas series recientes es la siguiente: *S. aureus*, 35% (lactantes 50%); *S. pneumoniae*, 35%; *Streptococcus* sp, 15%, *Haemophilus*, 5%; *Pseudomonas*, 5%; anaerobios, 5%^{8,12}. Sin embargo, en los últimos años se está produciendo un cambio epidemiológico de manera que *S. pneumoniae* está pasando a ser el germen aislado con mayor frecuencia siendo responsable de más del 70% de los casos. Así, en una serie de 64 derrames pleurales complicados, se aisló un agente bacteriano en 26 casos, de los que 23 correspondían a *S. pneumoniae*¹⁰.

MANIFESTACIONES CLÍNICAS

La presentación clínica de un paciente con un derrame paraneumónico por gérmenes aerobios es la misma que la de los pacientes con neumonía bacteriana sin derrame

(fiebre, taquipnea, dolor torácico, expectoración y leucocitosis)⁵. En una serie la incidencia de dolor pleurítico fue del 59% en 113 pacientes sin derrame y del 64% en 90 pacientes con derrame pleural¹². Hay que sospechar la presencia de un derrame paraneumónico si la fiebre persiste durante más de 48 h después de iniciar el tratamiento antibiótico de una neumonía, pero desde luego el diagnóstico de derrame paraneumónico debe establecerse en el momento de la evaluación inicial del paciente. También conviene recordar que es más probable que una neumonía tenga un derrame pleural asociado cuanto mayor haya sido la duración previa de los síntomas.

Si la cantidad de líquido acumulada es muy importante puede aparecer disnea de esfuerzo o de reposo y signos de dificultad respiratoria.

Las infecciones bacterianas anaerobias son poco frecuentes en niños, pero presentan unas características especiales. La mayoría de los niños tienen infecciones peridontales, problemas neurológicos o disfagia¹⁸. Se presentan con cuadros más subagudos, en general de más de 7 días de evolución, con febrícula, pérdida de peso, leucocitosis y ligera anemia.

DIAGNÓSTICO

El estudio del paciente con sospecha de derrame pleural paraneumónico debe incluir las siguientes exploraciones: hemograma, proteína C reactiva, bioquímica sanguínea incluyendo proteínas y LDH, hemocultivo, pruebas para detección de antígeno polisacárido capsular de *S. pneumoniae*, técnicas de imagen, toracocentesis y prueba de la tuberculina.

Radiografía simple de tórax

La radiografía anteroposterior de tórax en bipedestación no es muy sensible para detectar pequeñas cantidades de líquido. La obliteración del seno costofrénico es el signo más precoz de derrame pleural. Si el derrame es moderado el aspecto característico del derrame es el de una opacificación en la base pulmonar que ocupa el seno costofrénico y borra el diafragma, de aspecto cóncavo, con su parte más alta en la pared lateral del tórax. La forma de menisco no se debe a que la altura del líquido pleural sea mayor en la porción lateral del hemitórax, sino a que en las zonas más mediales la capa de líquido es menor lo que hace que no se produzca la sombra radiológica. Si el derrame es grande se produce ensanchamiento de los espacios intercostales y desplazamiento mediastínico. Si el paciente está en decúbito supino como suele ocurrir en los niños en estado crítico, puede manifestarse como un borramiento del seno costofrénico, aumento de densidad homogénea del hemitórax con disminución de la visibilidad de la vasculatura y aparición de una línea pleural en la parte lateral del hemitórax, pérdida de la silueta del hemidiafragma o elevación del hemidiafragma. Si los diafragmas son visibles en toda su lon-

gitud y el seno costofrénico no está borrado, es posible asumir que no hay una cantidad significativa de líquido. Sin embargo, si alguno de los diafragmas está borrado por el infiltrado o el seno costofrénico está ocupado, debe realizarse una radiografía en decúbito lateral. La radiografía lateral de tórax ayuda a distinguir si hay una cantidad importante de líquido. La radiografía en decúbito lateral sobre el lado afectado permite apreciar pequeñas cantidades de derrame. Si la distancia entre el interior de la pared torácica y la zona inferior del pulmón es menor de 10 mm puede asumirse que el derrame no es clínicamente significativo y no está indicada la realización de una toracocentesis diagnóstica.

Ecografía torácica

La ecografía es quizá la exploración más útil en el tratamiento de los derrames pleurales paraneumónicos. Puede ayudar en las siguientes situaciones^{19,20}:

1. Identificación de la localización adecuada para la realización de una toracocentesis, o colocación de drenaje torácico.
2. Identificación de tabicaciones del líquido pleural.
3. Diferenciación entre líquido pleural y engrosamiento pleural.

En la ecografía se puede observar un derrame pleural libre de ecos (anecoico), con bandas libres flotando dentro de un derrame pleural anecoico, con septos lineales simples y con tabicaciones complejas. La presencia en la ecografía de bandas ecogénicas o tabicaciones se corresponde con un exudado. El hallazgo de un derrame pleural anecoico se puede corresponder con un trasudado o con un exudado²⁰.

El aspecto ecogénico de los derrames paraneumónicos se considera en la actualidad uno de los factores principales en que tiene que basarse la pauta terapéutica que debe seguirse^{21,22}.

Tomografía computarizada torácica

El líquido pleural libre se manifiesta en la tomografía computarizada (TC) como una opacidad en forma de hoz en las partes más declives y posteriores del tórax. Las colecciones tabicadas de líquido se observan como opacidades lenticulares de posición fija. La TC no está indicada de forma sistemática en los pacientes con sospecha de enfermedad pleural. Los coeficientes de densidad de la TC no son bastante específicos para distinguir entre trasudados y empiemas, y tampoco es muy exacta en definir la presencia de tabicaciones²³. Es preferible la realización de una ecografía si se quiere averiguar si hay líquido pleural presente y si está o no tabicado²⁴. La TC es eficaz en demostrar alteraciones del parénquima pulmonar que están oscurecidas en la radiografía simple de tórax por el derrame pleural. Es particularmente útil en diferenciar empiema con colecciones hidroaéreas de un absceso pul-

TABLA 1. Técnica para la práctica de una toracocentesis

<p><i>Material necesario</i></p> <ol style="list-style-type: none"> 1. Cánula de plástico de 16-22 G según la edad (por lo general 16-18 G), llave de tres pasos y jeringa de 5 ml 2. Jeringa heparinizada (gasometría) y dos jeringas más para estudio de la muestra (cultivo y citoquímica). Alargadera de perfusión intravenosa 3. Anestésico local: lidocaína al 1% sin adrenalina o bupivacaína al 0,25% sin adrenalina, con agujas de 25 y 22 G para infiltración local 4. Guantes estériles, gorro y mascarilla <p><i>Técnica</i></p> <ol style="list-style-type: none"> 1. Es deseable realizar la punción con analgesia y sedación, monitorizando la saturación de O₂ 2. Zona de punción: en función de la localización del derrame; lo más declive posible para facilitar la salida del líquido por gravedad. Localización mediante percusión y auscultación y si es posible mediante ecografía <ol style="list-style-type: none"> a) Línea axilar posterior y base del tórax (5-7º espacio intercostal, según donde llegue el líquido). En general el mejor sitio para la punción es justo por debajo de la punta de la escápula b) Paciente sentado en la camilla con los pies colgando y con la mano del lado afectado sobre el hombro opuesto, o sobre la cabeza, para agrandar los espacios intercostales c) Limpieza y asepsia de la zona. Anestésiar el espacio intercostal, desde la piel hasta la pleura parietal: realizar un habón en la piel (aguja 25 G) y después avanzar con la aguja de 22 G sobre el borde superior de la costilla introduciendo el anestésico y aspirando de forma alternativa. Al refluir el líquido pleural retirar la aguja marcando la profundidad de la misma 3. Introducir la cánula de plástico en posición perpendicular a la pared torácica, con el bisel hacia arriba, sobre el borde superior de la costilla que limita por debajo el espacio intercostal elegido para evitar el paquete vasculonervioso. A medida que se penetra se va aspirando a la vez y se efectúa una ligera rotación de la jeringa para evitar la concordancia de orificios 4. Retirar la aguja e introducir el catéter externo flexible hasta el seno pleural inferior (costofrénico). Conectar el catéter rápidamente a una llave de tres pasos para evitar la entrada de aire en el espacio pleural. Mientras se realiza el cambio tapar el extremo de la aguja con el dedo 5. Evacuar lentamente. En las toracocentesis diagnósticas extraer sólo el líquido necesario para realizar los análisis de laboratorio. En las toracocentesis terapéuticas extraer al menos volumen de líquido suficiente para aliviar la disnea (véase texto) 6. Realizar control radiológico tras la técnica

Tomada de Wood²⁶ y Leonard et al²⁷.

monar. La TC da también información adicional sobre el efecto del derrame pleural en el pulmón subyacente observándose con frecuencia atelectasias, sobre todo del lóbulo inferior²⁵.

Toracocentesis

La toracocentesis diagnóstica y/o terapéutica está indicada en los derrames pleurales paraneumónicos con el

fin de clasificar el agente etiológico y distinguir los derrames no complicados de los complicados, ya que ni la sinomatología ni el estudio radiológico lo permiten.

Las contraindicaciones son escasas y debe valorarse si existe diátesis hemorrágica (corregir previamente las alteraciones de la coagulación), enfermedad cutánea en el punto de entrada, o ventilación mecánica con presiones muy elevadas.

En los pacientes adultos se recomienda la realización de la punción pleural si el grosor del derrame en la radiografía en decúbito lateral es superior a 10 mm. Recientemente, algunos autores han propuesto un enfoque diferente, sin necesidad de realizar obligatoriamente una punción pleural en todos los niños, basado en el aspecto ecográfico del derrame²², aunque es mejor realizar la punción en todos los casos de derrame significativo.

En la tabla 1 se resume la técnica para realizar la toracocentesis^{26,27}. No hay una información clara sobre cuánto líquido puede extraerse en la punción pleural de forma segura. Algunos autores opinan que en las toracocentesis terapéuticas se ha de extraer la mayor cantidad de líquido posible²⁷. Sin embargo, en pacientes con acumulaciones masivas de líquido pleural, sobre todo en derrames de larga evolución, la extracción de grandes volúmenes de líquido puede producir edema pulmonar unilateral o hipotensión (al rellenarse de sangre los vasos pulmonares del pulmón previamente colapsado)²⁸. Por ello, algunos autores aconsejan extraer suficiente líquido para aliviar la disnea sin necesidad de vaciar el derrame de forma completa. En los casos de líquido purulento sí que debe drenarse de la manera más completa posible, aunque en este caso con la ayuda de un drenaje. La excepción es el empiema tuberculoso en el que es preferible evitar su evacuación, ya que aumenta el riesgo de infección bacteriana, lo que complica mucho su tratamiento.

Para el estudio y diagnóstico diferencial de un derrame paraneumónico son necesarios los siguientes estudios:

1. Bioquímica: pH, glucosa, LDH, proteínas, recuento y fórmula celular. Optativamente y dependiendo de la clínica valorar adenosindesaminasa, amilasa, colesterol y triglicéridos.

2. Microbiología: tinciones de Gram y Ziehl, cultivos aerobios, anaerobios, Löwenstein y hongos.

Los derrames paraneumónicos son exudados. Puede sistematizarse de la siguiente manera el diagnóstico diferencial de los trasudados y exudados.

Trasudados

Son secundarios a enfermedades de origen extrapleural y suponen un desequilibrio a favor de las fuerzas que permiten la acumulación de líquido en el espacio pleural. Por lo tanto, y en orden de frecuencia, puede deberse a un incremento en la presión hidrostática capilar como en la insuficiencia cardíaca congestiva (fallo ventricular iz-

quierdo); incapacidad de los linfáticos para drenar el fluido producido en el espacio pleural, como en los cuadros que producen una presión venosa sistémica elevada (fallo ventricular derecho); disminución de la presión intrapleural (atelectasias), disminución de la presión oncótica capilar (síndrome nefrótico), y una miscelánea de otras causas que altere los parámetros de la conocida ley de Starling.

Exudados

El diagnóstico diferencial del exudado pleural es extenso. Está causado por un incremento en la permeabilidad capilar causado por infección, neoplasia, colagenosis, afectación abdominal o drogas; además de otras causas como traumatismo, llegada de fluido transdiafragmático, lesiones esofágicas o del conducto torácico.

La tabla 2 recoge las características bioquímicas diferenciales entre trasudado y exudado. Los criterios más extendidos para diferenciar entre trasudado y exudado son los de Light que permiten identificar un derrame como exudado en más del 95% de los casos si se cumple al menos alguno de estos tres criterios³²: a) proteínas en líquido pleural/proteínas en sangre mayor de 0,5; b) LDH en líquido pleural/LDH en sangre mayor de 0,6; c) LDH en líquido pleural superior a dos tercios de los valores máximos considerados normales (dependiendo de la técnica usada en cada laboratorio tiende a considerarse valor po-

sitivo para exudado superior a 1.000 U/l). Cuando estas determinaciones son equívocas se recomienda recurrir a la medición del colesterol en el líquido pleural, estableciéndose habitualmente el punto de corte entre trasudados y exudados en 60 mg/dl (1,55 mmol/l). Se trata de un trasudado cuando no se cumple ninguno de estos criterios.

La muestra de líquido pleural se tiene que obtener en condiciones de anaerobiosis. El análisis del pH hay que realizarlo en una máquina de gases sanguíneos²⁹ con la muestra en una jeringa heparinizada y tiene que ser inmediato, o bien hay que guardar la muestra en hielo. Se puede hacer una toracocentesis evacuadora en una jeringa grande y rápidamente pasar una alícuota de ésta de 1 ml a una jeringa heparinizada.

Los pacientes con un derrame paraneumónico complicado presentan valores más bajos de pH y glucosa y una actividad mayor de LDH, debido a la actividad metabólica local de las células inflamatorias y las bacterias. El pH es el parámetro que tiene una mayor precisión diagnóstica^{30,31}, por lo que puede utilizarse como único parámetro, pero para ello es necesario que la muestra de líquido pleural se obtenga y se transporte en condiciones adecuadas como se ha reseñado. En pacientes acidóticos se considera que el pH es indicativo de empiema si es 0,15 unidades inferior al sanguíneo³².

Se puede resumir la valoración de estos parámetros de la siguiente manera^{3,5}:

1. Hay que medir el pH salvo que el aspecto del líquido sea francamente purulento.
2. La medición de la glucosa es útil cuando hay dudas de la calidad de la medida del pH.
3. Los pacientes con pH < 7,0 tienen un alto riesgo de desarrollar un empiema y tabicaciones con el tratamiento conservador y se les debe colocar un drenaje.

En los casos en los que el pH está entre 7,0 y 7,2 hay que realizar tratamiento conservador y repetir la toracocentesis. Los derrames con un valor de pH mayor a 7,2-7,3 usualmente siguen un curso benigno y se tienen que tratar sólo con antibióticos.

En la tabla 3 se resumen las características bioquímicas del líquido pleural en los diferentes tipos de derrame paraneumónico^{3,5}.

TABLA 2. Diagnóstico diferencial entre exudados y trasudados

	Exudados	Trasudados
Proteínas	≥ 3 g/dl	< 3 g/dl
Cociente proteínas pleurales/proteínas séricas	> 0,5	≤ 0,5
Lactodeshidrogenasa (LDH)	> 200 U/l	< 200 U/l
Cociente LDH pleural/sérica	≥ 0,6	< 0,6
pH	< 7,3	≥ 7,3
Glucosa	< 60 mg/dl	> 60 mg/dl
Colesterol	> 60 mg/dl	< 60 mg/dl
Leucocitos	> 1.000/μl	< 1.000/μl

TABLA 3. Características bioquímicas de los derrames paraneumónicos

	Derrame pleural paraneumónico		Empiema
	Simple	Complicado	
pH	< 7,3	< 7,2	< 7,0
Leucocitos/μl	> 10.000	> 10.000	> 15.000
Glucosa	< 60 mg/dl	< 40 mg/dl	< 40 mg/dl
Cultivo	Negativo	Positivo	Positivo
LDH	< 1.000 U/l	> 1.000 U/l	> 1.000 U/l

TRATAMIENTO

Para realizar un tratamiento adecuado de los derrames paraneumónicos es esencial diagnosticarlos en un estadio precoz que permita establecer el tratamiento adecuado y evite complicaciones. Uno de los problemas fundamentales para escoger entre las diversas modalidades terapéuticas disponibles es la ausencia de estudios comparativos entre ellas. Algunos autores recomiendan sólo tratamiento antibiótico en todos los derrames paraneumónicos, argumentando que incluso los derrames muy purulentos y con tabicaciones pueden resolverse sin drenaje. Sin em-

bargo, ello conlleva una mayor estancia hospitalaria y un mayor riesgo de complicaciones.

El derrame pleural en fase exudativa circula libremente por la cavidad pleural y se resuelve con antibióticos y drenaje con tubo pleural. En fase organizativa es necesario el desbridamiento quirúrgico. En la fase fibropurulenta (en la que pueden tener lugar las complicaciones debidas a la formación de septos y loculaciones) es donde existe la mayor controversia en la bibliografía en lo relativo a su manejo; mientras algunos autores defienden la combinación de antibióticos con drenaje mediante tubo pleural más fibrinolíticos, otros autores consideran recomendable el abordaje quirúrgico precoz mediante desbridamiento por medio de toracoscopia o decorticación por toracotomía.

La propuesta de clasificación hecha por Ligth³³ (tabla 4) constituye una de las mejores aproximaciones al tratamiento de estos pacientes, tanto en la categorización del derrame paraneumónico como en la propuesta de calendario de tratamiento. Aunque este esquema se ha desarrollado para pacientes adultos y no se han realizado estudios equivalentes en la población pediátrica, proporciona un marco razonable de actuación que es seguido por muchos pediatras. En la figura 1 se resume el esquema de tratamiento que creemos recomendable, que se basa en el propuesto por Light^{3,5} con algunas modificaciones. La figura 2 representa el esquema propuesto recientemente por Grewal et al²² basado en el aspecto ecográfico del derrame y en el empleo precoz de la toracoscopia. Probablemente, este último modelo, aunque muy eficaz, puede ser demasiado agresivo, ya que probablemente somete a algunos pacientes que no lo necesitan una intervención quirúrgica.

Antibióticos

Hay que realizar tratamiento antibiótico por vía intravenosa en todos los casos y se debe mantener al menos va-

rios días después de que cedan la fiebre y el drenaje del líquido (algunos autores aconsejan un mínimo de 10 días de antibióticos por vía intravenosa), completándolo a continuación con 1 o 2 semanas de antibióticos orales¹⁸. El tratamiento empírico debe incluir antibióticos efectivos frente a *S. pneumoniae* y *S. aureus*. En los pacientes que están vacunados de forma completa frente a *H. influenzae* y en los que la tinción de Gram es negativa no se precisa cobertura contra este germen. Una pauta empírica inicial adecuada sería la combinación de cefotaxima (200 mg/kg/día) o ceftriaxona (100 mg/kg/día) con clindamicina (40 mg/kg/día). Como alternativa se podría utilizar amoxicilina y ácido clavulánico (100 mg/kg/día de amoxicilina)³⁴. En pacientes con neumonía por *S. pneumoniae* confirmado el antibiótico a utilizar dependería del valor de la concentración mínima inhibitoria (CMI) a la penicilina: *a*) CMI < 0,06 mg/l: penicilina o amoxicilina en dosis convencionales; *b*) CMI entre 0,12-1 mg/l: dosis elevadas de penicilina, ampicilina o amoxicilina; CMI entre 2-4 mg/l o > 4 mg/l: habitualmente responden bien a cefotaxima o ceftriaxona; también puede utilizarse la vancomicina y, en último lugar, los carbapenems.

Drenaje con tubo pleural

Su colocación está indicada en todos los derrames pleurales complicados. Es importante colocar el tubo de drenaje pleural de forma precoz, tan pronto como se establezca el diagnóstico de derrame paraneumónico complicado, porque si se retrasa puede ser muy difícil realizar un buen drenaje del líquido, ya que un derrame con líquido libre se puede transformar en pocas horas en un derrame con tabicaciones. Las indicaciones para colocar un drenaje torácico son:

1. Presencia de pus en el espacio pleural.
2. Tinción de Gram del líquido pleural positiva.

TABLA 4. Clasificación y esquema de tratamiento de los derrames paraneumónicos y el empiema propuesta por Light³³

Clasificación	Características	Actuación
Clase 1: derrame paraneumónico no significativo	Pequeño, < 10 mm en radiografía decúbito lateral	Antibióticos
Clase 2: derrame paraneumónico no complicado	> 10 mm, glucosa > 40 mg/dl, pH > 7,2, LDH < 1.000 Gram y cultivos negativos	Antibióticos
Clase 3: derrame complicado leve	7,0 < pH < 7,2 y/o LDH > 1.000 y glucosa > 40 mg/dl, Gram y cultivos negativos	Antibióticos + toracocentesis seriadas
Clase 4: derrame complicado simple	pH < 7,0, LDH > 1.000, glucosa < 40 mg/dl y/o Gram o cultivo positivos. Sin tabicaciones, sin pus	Antibióticos + drenaje pleural
Clase 5: derrame complicado complejo	pH < 7,0, LDH > 1.000, glucosa < 40 mg/dl y/o Gram o cultivos positivos. Tabicaciones, sin pus	Antibióticos + drenaje pleural + fibrinolíticos (toracoscopia si fracasa)
Clase 6: empiema no complicado	Pus libre o loculación única	Antibióticos + drenaje pleural
Clase 7: empiema complicado	Pus con loculaciones múltiples	Antibióticos + drenaje pleural + fibrinolíticos Suele requerir toracoscopia o decorticación

LDH: lactodeshidrogenasa.

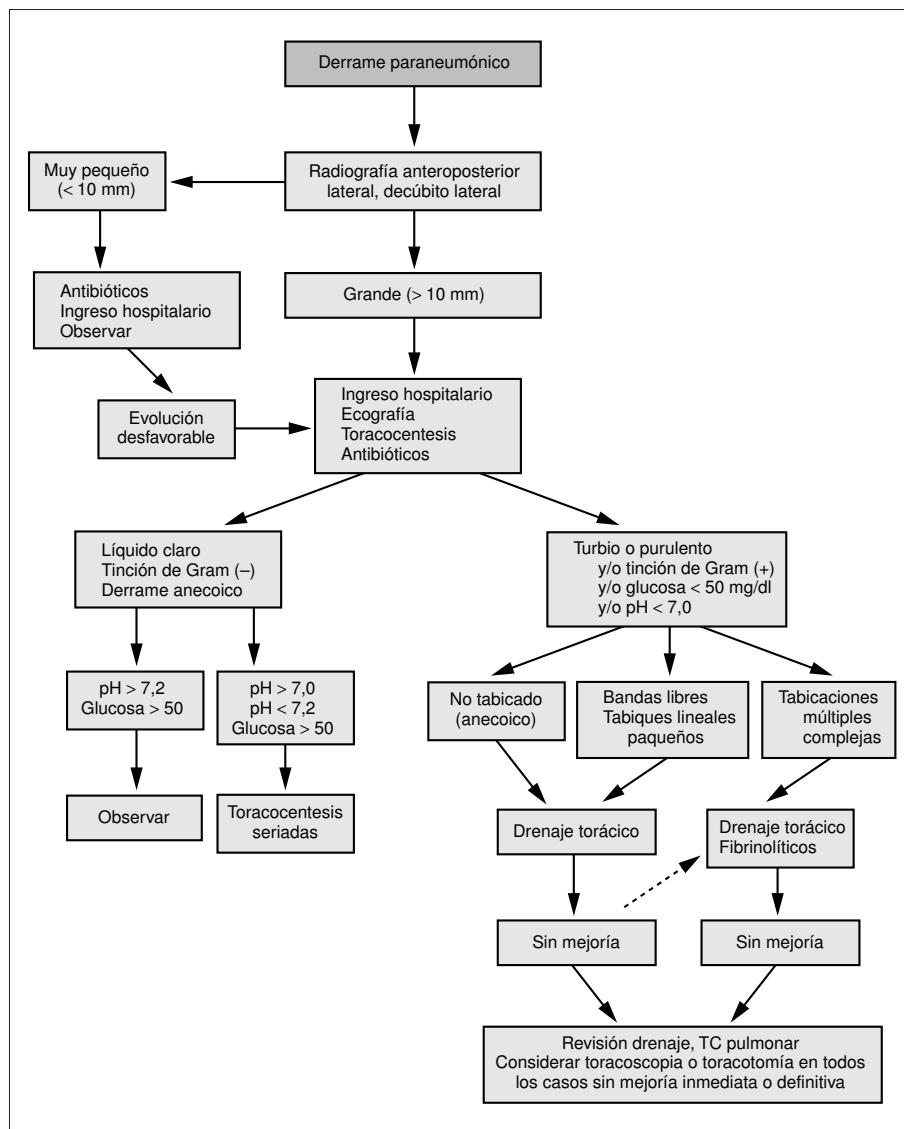


Figura 1. Esquema terapéutico propuesto en los derrames paraneumónicos en los niños. Modificada de Light^{3,5,32}. TC: tomografía computarizada.

3. Glucosa del líquido pleural < 50 mg/dl.
4. pH del líquido pleural < 7.
5. Presencia de bandas o tabiques en el líquido pleural en la ecografía.

El tubo debe colocarse en una posición declive del tórax y se debe conectar inicialmente a aspiración (-20 cmH₂O), dado que la presión negativa facilita la reexpansión pulmonar y tiende a obliterar la cavidad del empiema. En derrames loculados puede ser necesario colocar más de un drenaje.

Hay que valorar la utilidad del drenaje a las 24 h en que debe ocurrir una mejoría clínica y radiológica; si está no ocurre o bien el drenaje es ineficaz o bien el antibiótico es inadecuado. Si a las 24-48 h de colocado el drenaje persiste la fiebre, el débito es escaso o la imagen radiológica no se ha reducido debe realizarse una ecografía o una TC para descartar: a) persistencia de líquido en-

quistado; b) obstrucción del tubo por pus espeso, acodamiento o mala colocación, y c) la existencia de una neumonía subyacente necrosante o extensa.

Si no existe evidencia de problema mecánico que se pueda resolver movilizándolo el drenaje, hay que valorar la utilización de fibrinolíticos o de tratamiento quirúrgico. Hay que mantener el drenaje hasta que el débito de líquido seroso sea menor de 25-50 ml/día o de 1-1,5 ml/kg/día.

En ocasiones, el paciente responde clínica y radiológicamente, pero el drenaje continúa siendo purulento pudiendo ser necesaria una limpieza quirúrgica.

En general, el drenaje precoz de un derrame paraneumónico complicado o un empiema puede ser eficaz hasta en el 90% de los casos en los niños.

Hasta el momento, no se ha demostrado la eficacia del tratamiento con antibióticos intrapleurales.

Respecto al tamaño del tubo de drenaje por lo habitual se tiende a utilizar tubos de calibre grande para evi-

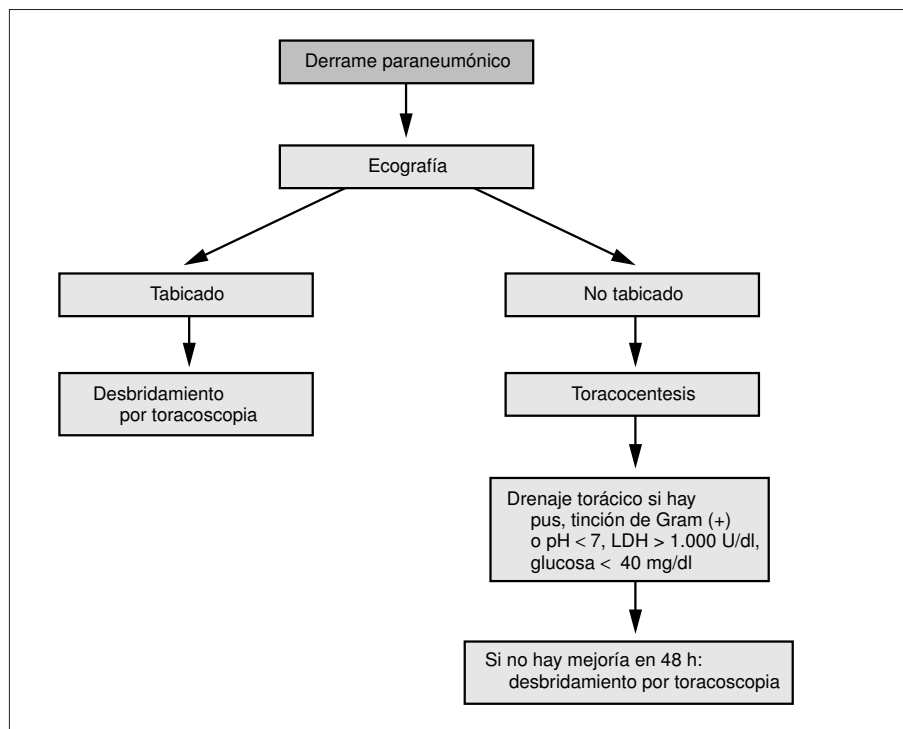


Figura 2. Esquema terapéutico propuesto por Grewal et al²². LDH: lacticodeshidrogenasa.

TABLA 5. Tamaño recomendado (en French) de los tubos de drenaje pleural

Peso (kg)	Derrame no tabicado	Derrame tabicado
< 3	8-10	10-12
3-8	10-12	12-16
9-15	12-16	16-20
16-40	16-20	20-28
> 40	24-28	28-36

Tomada de Leonard et al²⁷.

tar la obstrucción de éstos por el líquido espeso. Sin embargo, se han comunicado también buenos resultados con la utilización de tubos pequeños (8 a 16 F) incluso colocados por punción percutánea guiada por TC o ecografía. En la tabla 5 se exponen los tamaños recomendados de tubos de drenaje.

Fibrinolíticos

En numerosos estudios se ha visto que la instilación local de fibrinolíticos es útil para el tratamiento de los derrames paraneumónicos complicados y los empiemas, disminuyendo la necesidad de tratamiento quirúrgico. La tasa de resultados favorables en los diferentes trabajos oscila entre el 38 y el 100%, según lo avanzado del estadio del derrame en que se emplean³⁵⁻³⁸. En estudios comparativos se ha visto que la estreptocinasa y la urocinasa son ambas efectivas por igual³⁸. Algunos autores recomiendan el empleo de urocinasa, aunque su coste es ligeramente

superior, dado que tiene menos efectos alérgicos y pirogénicos³⁹. Con ninguna de ellas se ha visto ningún efecto sobre la coagulación sanguínea^{39,40}.

La dosis de estreptocinasa es de 250.000 U/día mientras que la dosis de urocinasa utilizada en los diferentes estudios oscila entre 50.000 y 250.000 U/día. La mayoría de los autores recomiendan realizar tratamientos de 3 días y si no hay respuesta aplicar tratamiento quirúrgico, aunque algunos autores recomiendan la administración de una segunda tanda de tratamiento.

La estreptocinasa o la urocinasa se administran por el tubo de drenaje pleural diluidas con 50-100 ml de suero fisiológico. A continuación se clampa el drenaje durante 2-4-6 o 12 h realizando cambios posturales al paciente durante este tiempo. Finalmente, se desclampa y se conecta a aspiración. Si existe dolor al instilar la urocinasa, puede administrarse un analgésico oral o bien introducir bupivacaína a través del drenaje (0,25 mg).

Algunas de las diferentes pautas utilizadas son:

1. Estreptocinasa: 250.000 U/24 h.
2. Urocinasa: 100.000 U/24 h, pinzando el tubo 4 a 12 h, durante 3-6 días.
3. Urocinasa: 20.000 U/8 h, pinzando el tubo 2 h, durante 3 días.
4. Urocinasa: 100.000 U/8 h el primer día; 100.000 U/12 h el segundo día y 100.000 U/24 h los días tercero a quinto. Pinzar el tubo durante 2 h.

Las contraindicaciones para su empleo³⁹ incluyen historia de reacciones alérgicas al preparado, traumatismo o

cirugía reciente, infarto hemorrágico cerebral, alteración de la coagulación, trombopenia, insuficiencia hepática, embarazo, cirugía mayor reciente y fístula broncopleural.

Desbridamiento por toracoscopia

El desbridamiento por toracoscopia es útil en fase fibrinopurulenta con tabicaciones y adherencias. Sus ventajas sobre la toracotomía son la menor invasividad y menor dolor postoperatorio. En cambio, no es útil en la fase organizativa, y sólo es posible en pacientes que toleren la ventilación selectiva de un pulmón.

Su eficacia en las diferentes series pediátricas varía con la precocidad de su realización, entre el 30-100%^{22,41-44}. Si fracasa debe recurrirse a la realización de una toracotomía.

Decorticación por toracotomía

En este procedimiento se elimina todo el tejido fibroso de la pleura visceral y se drena todo el pus del espacio pleural. Para su realización se requiere la práctica de una incisión de toracotomía completa.

En la fase aguda está indicada sólo para controlar la infección pleural si no es posible conseguirlo con otras medidas más conservadoras. No debe realizarse sólo por la existencia de un engrosamiento pleural, porque éste se resuelve de manera espontánea en el curso de varios meses.

En fase crónica permite retirar el tejido fibrótico que ocasiona restricción funcional.

Es muy eficaz con resolución del 90-95% de los empiemas^{45,46}.

BIBLIOGRAFÍA

- Segado A, Rodríguez Panadero F. Fisiopatología de la pleura: manejo del derrame pleural. En: Caminero JA, Fernández Fau L, eds. Manual de Neumología y Cirugía Torácica. Madrid: SEPAR, 1998; 1671-1684.
- DeLuca A, Kurland G. Empyema in children: epidemiology, diagnosis and management. *Semin Pediatr Infect Dis* 1998; 9: 205-211.
- Hamm H, Light RW. Parapneumonic effusion and empyema. *Eur Respir J* 1997; 10: 1150-1156.
- Sahn SA. The pleura. *Am Rev Respir Dis* 1988; 138: 184-234.
- Light RW. Parapneumonic effusions and empyema. En: Light RW, ed. *Pleural diseases*, 3ª ed. Baltimore: Williams and Wilkins, 1995; 129-153.
- Sahn SA. Management of complicated parapneumonic effusions and empyema. *Am Rev Respir Dis* 1993; 148: 813-817.
- Freij B, Kusmiesz H, Nelson JD, McCracken GH. Parapneumonic effusions and empyema in hospitalized children: a retrospective review of 277 cases. *Pediatr Infect Dis J* 1984; 3: 578-592.
- Brémont F, Baunin C, Juchet A, Rance F, Puget C, Juricic M et al. Evolution clinique et traitement d l'empyème pleural chez l'enfant. *Arch Pediatr* 1996; 3: 335-341.
- Sarihan H, Cahy A, Aynaci M, Akyazici R, Baki A. Empyema in children. *J Thorac Cardiovasc Surg* 1998; 39: 113-116.
- Hardie WD, Roberts NE, Reising SF, Cristie CDC. Complicated parapneumonic effusions in children caused by penicillin-nonsusceptible *Streptococcus pneumoniae*. *Pediatrics* 1998; 101: 388-392.
- Tan TQ, Mason EO, Barson WJ, Wald ER, Schutze GE, Bradley JS et al. Clinical characteristics and outcome of children with pneumonia attributable to penicillin-susceptible and penicillin-nonsusceptible *Streptococcus pneumoniae*. *Pediatrics* 1998; 102: 1369-1375.
- Bryant RE, Salmon CJ. Pleural empyema. *Clin Infect Dis* 1996; 22: 747-764.
- Light RW, Girard WM, Jenkinson SG, George RB. Parapneumonic effusions. *Am J Med* 1980; 69: 507-511.
- Taryle DA, Potts DE, Sahn SA. The incidence and clinical correlates of parapneumonic effusions in pneumococcal pneumonia. *Chest* 1978; 74: 170-173.
- Hendren WH III, Haggerty RJ. Staphylococic pneumonia in infancy and childhood. *JAMA* 1958; 168: 6-16.
- Ginsburg CM, Howard JB, Nelson JD. Report of 65 cases of Haemophilus influenzae type b pneumonia. *Pediatrics* 1979; 64: 283-286.
- Mansel JK, Rosenow EC III, Smith TF, Martin JW Jr. Mycoplasma pneumoniae pneumonia. *Chest* 1989; 95: 639-646.
- Panitch HB, Papastamelos C, Schidlow DV. Abnormalities of the pleural space. En: Taussig LM, Landau LI, eds. *Pediatric Respiratory Medicine*. San Luis: Mosby, 1999; 1178-1196.
- McLoud TC, Flower CD. Imaging the pleura: sonography, CT and MR imaging. *AJR Am J Roentgenol* 1991; 156: 1145-1153.
- Yang PC, Luh KT, Chang DB, Wu HD, Yu CJ, Kuo SH. Value of sonography in determining the nature of pleural effusions: analysis of 320 cases. *AJR Am J Roentgenol* 1992; 159: 29-33.
- Ramnath RR, Heller RM, Ben-Ami T, Miller MA, Campbell P, Neblett WW et al. Implications of early sonographic evaluation of parapneumonic effusions in children with pneumonia. *Pediatrics* 1998; 101: 68-71.
- Grewal H, Jackson RJ, Wagner CW, Smith SD. Early video - assisted thoracic surgery in the management of empyema. *Pediatrics* 1999; 103: e63.
- Donnelly LF, Klosterman LA. CT appearance of parapneumonic effusions in children: findings are not specific for empyema. *AJR Am J Roentgenol* 1997; 169: 179-182.
- Park CS, Chung WM, Lim MK, Cho CH, Suh CH, Chung WK. Transcatheter instillation of urokinase into loculated pleural effusion: analysis of treatment effect. *AJR Am J Roentgenol* 1996; 167: 649-652.
- Palin MR, Griffin GK. Lower lobe collapse due to pleural effusion: a CT analysis. *J Comput Assist Tomogr* 1985; 9: 1079-1083.
- Wood RE. Diagnostic and therapeutic procedures in pediatric pulmonary patients. En: Taussig LM, Landau LI, eds. *Pediatric Respiratory Medicine*. San Luis: Mosby, 1999; 244-262.
- Leonard SR, Nikaidoh H, Thompson WR. Thoracocentesis and chest tube insertion. En: Levin DI, Morriss FC, eds. *Essentials of Pediatric Intensive Care*, 2ª ed. Nueva York: Churchill Livingstone, 1997; 1519-1526.
- Mahfood S, Hix WR, Aaron BL, Blaes P, Watson DC. Reexpansion pulmonary edema. *Ann Thorac Surg* 1988; 45: 340-345.
- Cheng DS, Rodríguez RM, Rogers J, Wagster M, Starnes DL, Light RW. Comparison of pleural fluid pH values obtained using blood gas machine, pH meter, and pH indicator strip. *Chest* 1998; 114: 1368-1372.
- Heffner JE, Brown LK, Barbieri C, DeLeo JM. Pleural fluid chemical analysis in parapneumonic effusions. A meta-analysis. *Am J Respir Crit Care Med* 1995; 1700-1708.

31. Heffner JE. Indications for draining a parapneumonic effusion: an evidence-based approach. *Semin Resp Infect* 1999; 14: 48-58.
32. Light RW. Disorders of the pleura, mediastinum and diaphragm. *Harrison's on line*, Chapter 262. <http://www.harrisonsonline.com>.
33. Light RW. A new classification of parapneumonic effusions and empyema. *Chest* 1995; 108: 299-301.
34. Mensa J, Gatell JM, Jiménez de Anta MT, Prats G. Guía de terapéutica antimicrobiana. Barcelona: Masson, 2000; 276-279.
35. Rosen H, Nadkarni V, Theroux M, Padman R, Klein J. Intrapleural streptokinase as adjunctive treatment for persistent empyema in pediatric patients. *Chest* 1993; 103: 1190-1193.
36. Krishnan S, Amin N, Dozor AJ, Stringel G. Urokinase in the management of complicated parapneumonic effusions in children. *Chest* 1997; 112: 1579-1583.
37. Korneck A, Sivan Y. Treatment of loculated pleural effusion with intrapleural urokinase in children. *J Pediatr Surg* 1997; 32: 1473-1475.
38. Bouros D, Schiza S, Patsourakis G, Chaldiakis G, Paragou P, Sifakas NM. Intrapleural streptokinase versus urokinase in the treatment of complicated parapneumonic effusions: a prospective, double-blind study. *Am J Resp Crit Care Med* 1997; 155: 191-195.
39. Bouros D, Schiza S, Sifakas N. Utility of fibrinolytic agents for draining intrapleural infections. *Semin Resp Infect* 1999; 14: 39-47.
40. Davies CW, Lok S, Davies RJ. The systemic fibrinolytic activity of intrapleural streptokinase. *Am J Crit Care Med* 1998; 17: 328-330.
41. Steinbrecher HA, Najmaldin AS. Thoracoscopy for empyema in children. *J Pediatr Surg* 1998; 33: 708-710.
42. Klena JW, Cameron BH, Langer JC, Winthrop AL, Pérez CR. Timing of video-assisted thoracoscopic debridement for pediatric empyema. *J Am Coll Surg* 1998; 187: 404-408.
43. Merry CM, Bufo AJ, Shah RS, Scropp KP, Lobe TE. Early definitive intervention by thoracoscopy in pediatric empyema. *J Pediatr Surg* 1999; 34: 178-180.
44. Patton RM, Abrams MS, Gauderer MW. Is thoracoscopically aided pleural debridement advantageous in children? *Am Surg* 1999; 65: 69-72.
45. Gofrit ON, Engelhard D, Abu-Dalu K. Post-pneumonic thoracic empyema in children: a continued surgical challenge. *Eur J Pediatr Surg* 1999; 9: 4-7.
46. Carey JA, Hamilton JR, Spencer DA, Gould K, Hasan A. Empyema thoracis: a role for open thoracotomy and decortication. *Arch Dis Child* 1998; 79: 510-513.