

Miasis del cuero cabelludo en niño inmigrante

S. Belda Hofheinz^a, S. Guillén Martín^b, D. Pérez Campos^b, M. Rasero Ponferrada^c, J.T. Ramos Amador^b y E. Salto Fernández^d

Unidades de ^aCuidados Intensivos Pediátricos, ^bInmunodeficiencias, ^cRadiología y ^dMicrobiología. Departamento de Pediatría. Hospital 12 de Octubre. Madrid. España.

La miasis es la enfermedad producida por la infestación de la piel por larvas de moscas, con unas características epidemiológicas muy peculiares. Aunque en nuestro medio es una entidad excepcional, con el aumento de los viajes y la inmigración pueden encontrarse casos de miasis importados en España. La presentación clínica habitual son nódulos subcutáneos en los que se desarrolla la larva. El diagnóstico diferencial incluye procesos más habituales como la celulitis y la furunculosis, pero conociendo la entidad, el diagnóstico y el tratamiento son sencillos. Este caso clínico pretende recoger las nociones principales sobre esta entidad y señalar la importancia cada vez mayor de conocer las patologías importadas.

Palabras clave:

Miasis. Niños.

SCALP MYIASIS IN AN IMMIGRANT CHILD

Myiasis is caused by infestation of the skin by the larvae of flies. This entity has specific epidemiological characteristics. Although it is highly unusual in our environment, imported cases can be found because of increased traveling and immigration. The usual clinical manifestations are subcutaneous abscesses, where the larvae develop. Differential diagnosis includes common disorders such as cellulitis and furunculosis, but knowledge of this entity makes diagnosis and treatment simple. We describe the life cycle of the human botfly and the typical clinical presentation and management of this entity. We also highlight the increasing importance of greater awareness of imported diseases.

Key words:

Myiasis. Children.

INTRODUCCIÓN

El incremento de la inmigración y los viajes a países africanos y latinoamericanos ha aumentado la incidencia

de procesos poco habituales en nuestro medio. Con la mejora de las condiciones sociosanitarias en España algunas de ellas se habían convertido en excepcionales, mientras otras siempre han sido propias de climas tropicales.

Actualmente se asiste a un enorme incremento de la población inmigrante, muchas veces procedente de zonas deprimidas y/o agrícolas. Se hace cada vez más necesaria una formación específica en enfermedades que hasta ahora no habían constituido un problema importante o cuya frecuencia había descendido. Así, no sólo son habituales los diagnósticos de tuberculosis, paludismo, filariasis, etc., sino que, además, debemos conocer y diagnosticar enfermedades como la miasis, que engloba todas las alteraciones producidas por la invasión de tejidos humanos o de otros vertebrados por larvas de dípteros.

OBSERVACIÓN CLÍNICA

Varón de 11 años, residente en España desde un mes antes de su visita al servicio de urgencias de un hospital terciario de la zona Sur de Madrid. Procedía de un medio agrícola de Colombia. Consultó por odontalgia de pocos días de evolución, sin referir otra sintomatología. En la exploración física se observan tres lesiones alopecicas en cuero cabelludo, dos de ellas con una pequeña herida incisa, y la tercera es una lesión noduloforuncular de alrededor de 2 cm de diámetro (fig. 1). No refiere prurito, ni fiebre, ni otra sintomatología. Además presenta múltiples caries a la exploración bucal y adenopatías occipitales, retroauriculares y laterocervicales. Las de mayor tamaño son las retroauriculares bilaterales de 1 cm de diámetro. El resto de los hallazgos exploratorios son normales.

El niño refería que de una de las lesiones había salido una larva de manera espontánea, mientras que la segunda se había abierto mediante incisión con bisturí en Colombia, extrayéndose una segunda larva. Se practicó una

Correspondencia: Dra. S. Belda Hofheinz.
Claudio Coello, 101. 28006 Madrid. España.
Correo electrónico: sylbe@wanadoo.es

Recibido en julio de 2002.

Aceptado para su publicación en marzo de 2003.

ecografía de la lesión nodular (fig. 2), en cuyo interior pudo observarse una larva de aproximadamente 1 cm de tamaño.

No se realizaron otras exploraciones complementarias. Tras confirmar por la ecografía el diagnóstico de infestación se procedió a la extracción de la larva mediante incisión en el nódulo, realizándose posteriormente el lavado con Betadine® de las lesiones. El servicio de microbiología confirmó el diagnóstico de miasis e identificó la larva como *Dermatobia hominis* en fase de desarrollo de pupa, perteneciente a la familia *Cuterebridae* (fig. 3).

DISCUSIÓN

Un nuevo problema de salud debido al aumento de la inmigración y los viajes es la aparición en nuestro medio de una serie de enfermedades importadas, para las que en muchas ocasiones no tenemos formación específica y de las que se desconoce el diagnóstico y tratamiento. Sin ninguna duda las miasis son parte de estas enfermedades, como demuestra este caso clínico, por lo que es muy importante conocer esta entidad, para saber diagnosticarla y no someter al paciente a pruebas diagnósticas innecesarias ni a tratamientos evitables¹.

La miasis cutánea es la infestación de la piel por larvas de moscas². Ésta puede ocurrir como un paso obligatorio en el ciclo vital de la mosca o de forma facultativa. La invasión tisular por larvas de la familia de *D. hominis* aparece sobre todo en América Central y del Sur³, mientras en África aparecen miasis por la *Cordylobia anthropophagia*⁴. Los casos adquiridos en Norteamérica, donde la miasis es más frecuente que en nuestro medio, suelen deberse, en cambio, al género *Cuterebra*, que son moscas que parasitan fundamentalmente a roedores, aunque el ser humano es un vector facultativo⁵. El ciclo vital de la *D. hominis* es muy curioso: tras el apareamiento, la hembra deposita sus huevos sobre el cuerpo de mosquitos, que utiliza como vectores mecánicos⁶. Puede depositar hasta 30 huevos en cada mosquito y repetir este proceso, depositando hasta 400 huevos en sus 10 días de vida². Cuando el mosquito pica a un animal o a un hombre, suelta los huevos en la piel de éste. Posteriormente estos huevos eclosionan y las larvas emergentes penetran en la piel, bien por la picadura del mosquito o por heridas, por el folículo piloso o por la piel indemne (miasis de heridas, foruncular o dérmica), por lo general a nivel del cuero cabelludo, la cara, el cuello o el tronco, aunque se han publicado casos raros en los que se parasita el humor vítreo o el tracto respiratorio superior^{6,7}. Tras el desarrollo, la larva adulta sale de la piel, cae al suelo y se convierte de nuevo en mosca. Las larvas poseen una cápsula cefálica con piezas bucales en forma de ganchos y espigas de superficie, que permiten su desplazamiento y adhesión al huésped^{6,8}.

Otras especies como las del género *Cuterebra* no emplean vectores, sino que la mosca adulta pone los huevos

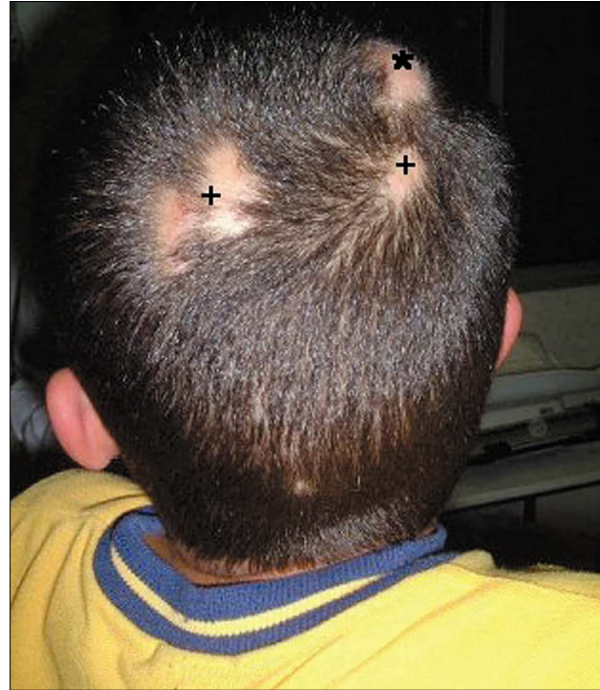

Figura 1. Lesiones noduloforunculosis causadas por miasis: *, lesión aguda; +, lesiones antiguas.

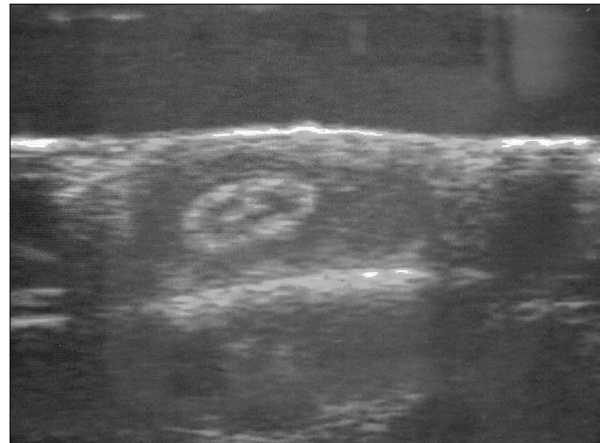


Figura 2. Ecografía de la lesión.

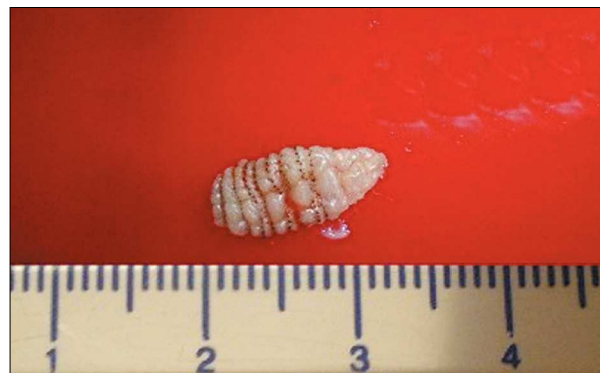

Figura 3. Larva de *Dermatobia hominis*.

en el hábitat de los roedores a los que parasita, siendo el humano un vector facultativo. Las larvas, al salir del huevo, se adhieren al roedor y posteriormente penetran en su piel, para emerger de ésta como moscas adultas⁹.

Tras el paso de las larvas a la piel, aparece una lesión papular eritematosa, que puede crecer y suele producir prurito, aunque en ocasiones los pacientes refieren dolor o una sensibilidad especial al tacto¹⁰. También puede sentirse el movimiento de la larva en el interior de la lesión⁷. Aparece una depresión central, que es el orificio que las larvas emplean para respirar y que puede drenar un material serohemático¹¹.

El diagnóstico diferencial incluye la celulitis y la furunculosis, por lo que con frecuencia se administran tratamientos antibióticos, que son ineficaces e innecesarios en esta entidad, ya que el cultivo suele ser estéril, a menos que exista sobreinfección de la lesión². De hecho, las larvas de mosca *Phormia regina* se comercializaron para el desbridamiento de heridas antes de la aparición de los antisépticos¹². Otras entidades que se confunden con ésta son las picaduras de insectos, las reacciones alérgicas, las lesiones por *Sarcoptes scabiei* o los quistes sebáceos infectados. En nuestro medio, la ecografía constituye una ayuda eficaz para el diagnóstico, ya que detecta la ocupación de la lesión y es una técnica accesible e inocua.

El proceso puede ser autolimitado, finalizando con la salida de la larva, aunque por los síntomas locales y el malestar que produce al paciente el ser portador de una larva, en general se utilizan tratamientos antes de que el proceso se resuelva de manera espontánea. La incisión quirúrgica para la extracción es uno de los tratamientos recomendados^{4,13}, aunque se han propuesto múltiples tratamientos no quirúrgicos para eliminar las larvas, consistentes en la oclusión de la depresión central del nódulo (que las larvas emplean como orificio respiratorio), con sustancias tan variadas como grasa animal, parafina líquida, aceite, gelatina de petróleo, carne cruda, tira de bacon, goma de mascar, cinta adhesiva o cera. Todas estas sustancias se han empleado para conseguir la salida de la larva, que también puede favorecerse con la presión lateral sobre la lesión¹⁴. El nódulo se resuelve tras la extracción de la larva dejando una zona hiperpigmentada que desaparecerá con el tiempo¹⁴.

El interés de este caso pediátrico radica sobre todo en que su diagnóstico es muy sencillo, si se conoce esta entidad, ya que es fundamentalmente clínico y epidemiológico. Constituye sin duda una de las enfermedades infecciosas que debería conocerse, ya que van a aparecer en nuestro medio favorecidas por la inmigración y los viajes. Como médicos de esta población deben conocerse las enfermedades que presentan y su tratamiento.

BIBLIOGRAFÍA

- Guidi B, Olivetti G, Sbordoni G, Garcovich A. Guess what! Diagnosis: Cutaneous myiasis due to *dermatobia hominis*. Eur J Dermatol 2001;11:259-60.
- Canora J, Martínez MA, Soler A, Serrano S, Hernández Quero J. Bite on the scalp and buzzing in the head. Enferm Infecc Microbiol Clin 2002;20:171-2.
- González M, Lama C, Otero MA. Furuncular myiasis after a trip to South America. Enferm Infecc Microbiol Clin 2000;18:482-3.
- Kpea N, zywojinski C. Flies in the flesh: A case report and review of cutaneous myiasis. Cutis 1995;55:47-8.
- Schenone H, Apt W, Velez R, Bustamante S, Sepúlveda c, Montalbo G, et al. Imported myiasis: 7 cases of cutaneous parasitism caused by *Dermatobia hominis* fly larvae. Rev Med Chil 2001;129:786-8.
- Oldroyd H, Smith KGV. Diptera: Eggs and larvae of flies. En: Smith KGV, editor. Insects and other arthropods of medical importance. 1th ed. The trustees of the British Museum (Natural History) London, 1973; p. 289-323.
- Shorter N, Wernighaus K, Mooney D, Graham A. Furuncular Cuterebrid Myiasis. J Pediatr Surg 1997;32:1511-3.
- Catalán Muñoz M, Jiménez Lorente AI, Martos Estepa R, Jiménez Alés A, Alejo García-Mauricio A, Romero Cachaza J, et al. Miasis de cuero cabelludo infantil. An Esp Pediatr 1995;43:211-12.
- Arocha J, Moreno A, Díaz J, Valladares B, Bautista N, González A. Myiasis caused by *Dermatobia hominis*. Enferm Infecc Microbiol Clin 1996;14:453.
- Chin RL. Cellulitis due to Botfly Larvae. N Engl J Med 1997;337:429-30.
- Borrego Galán JC, Domínguez Rodríguez MV, Fernández Blanco S. Cutaneous myiasis due to *Dermatobia Hominis*. An Med Interna 1995;12:49.
- Elgart ML. Flies and myiasis. Dermatol Clin 1990;96:51-2.
- Sampson CE, MaGuire J, Erikson E. Botfly myiasis: Case report and brief review. Ann Plast Surg 2001;46:150-2.
- Boggild AK, Keystone JS, Kain KC. Furuncular myiasis: A simple and rapid method for extraction of intact *Dermatobia hominis* larvae. Clin Infect Dis 2002;35:336-8.