

Kit Program puede cuantificarse Hb glucosilada o realizar una cromatografía 6 min que permite cuantificar las hemoglobinas normales y patológicas más importantes. Gracias al elevado número de determinaciones de Hb glucosilada que se realizan, el coste de cada cribado fue de 3,5 € y el coste por cada caso de anemia falciforme detectado, de 350 €.

El estudio de hemoglobinas por cromatografía en fase líquida de alta resolución (HPLC) en sangre de cordón umbilical ha mostrado ser fiable y sensible. El programa de cribado selectivo ha tenido una buena sensibilidad para detectar tanto a homocigotos como heterocigotos, incluso a pesar de los fallos detectados, y son de implementación sencilla y bajo coste, aunque la sensibilidad del cribado sistemático es superior. Teniendo en cuenta la incidencia de ACF en nuestra región, el cribado universal es más adecuado. Actualmente nadie cuestiona la necesidad de realizar un cribado neonatal de la anemia de células falciformes, a fin de detectar precozmente a los lactantes afectados⁶⁻⁹, aunque el hecho es que no se realiza en muchas regiones. Si no se ha realizado un cribado neonatal o prenatal en los lactantes de riesgo, especialmente en los de origen subsahariano o del Caribe, su pediatra o médico de atención primaria debe solicitar un estudio de hemoglobinas en los primeros meses de vida¹⁰.

**P. González Santiago^a, M. Ruiz-Álvarez^b,
I. Arribas Gómez^b, M.C. Vecilla Rivelles^a
y F.J. Aracil Santos^c**

Servicios de ^aPediatría y ^bBioquímica. Hospital Universitario Príncipe de Asturias. Alcalá de Henares.
^cServicio de Pediatría. Hospital Universitario La Paz. Madrid. España.

Correspondencia: Dr. F.J. Aracil Santos.
Hospital Universitario La Paz. Hospital Infantil.
Pº de la Castellana, 261. 28046 Madrid. España.
Correo electrónico: faracil.hulp@salud.madrid.org

BIBLIOGRAFÍA

- Vichinsky E, Hurst D, Earles A, Kleman K, Lubin B. Newborn screening for sickle cell disease: Effect on mortality. *Pediatrics*. 1988;8:749-55.
- Mortality among children with sickle cell disease identified by newborn screening during 1990-1994 California, Illinois, and New York. *MMWR*. 1998;47:169-72.
- Dulin Iniguez E, Cantalejo López MA, Cela de Julián ME, Galarón García P. Detección precoz neonatal de anemia falciforme y otras hemoglobinopatías en la comunidad autónoma de Madrid. Estudio piloto. *An Pediatr (Barc)*. 2003;58:146-55.
- Lobel JS, Cameron BF, Johnson E, Smith D, Kalinyak K. Value of screening umbilical cord blood for hemoglobinopathy. *Pediatrics*. 1989;83:823-6.
- Eastman JW, Wong R, Liao CL, Morales DR. Automated HPLC screening of newborns for sickle cell anemia and other hemoglobinopathies. *Clin Chem*. 1996;42:704-10.
- Cronin EK, Normand C, Henthorn JS, Hickman M, Davies SC. Costing model for neonatal screening and diagnosis of haemoglobinopathies. *Arch Dis Child Fetal Neonatal Ed*. 1998;79:F161-7.
- Consensus conference. Newborn screening for sickle cell disease and other hemoglobinopathies. *JAMA*. 1987;258:1205-9.
- Bardakjian J, Benkerrou M, Bernaudin F, Briard ML, Ducrocq R, Lambilliotte A, et al. Neonatal screening of sickle cell anemia in metropolitan France. *Arch Pediatr*. 2000;7:1261-3.
- Streety A. A national screening policy for sickle cell disease and thalassaemia major for the United Kingdom. Questions are left after two evidence based reports. *BMJ*. 2000;320:1353-4.
- Wethers DL. Sickle cell disease in childhood: Part I. Laboratory diagnosis, pathophysiology and health maintenance. *Am Fam Physician*. 2000;62:1013-20.

Síndrome hereditario de hiperferritinemia y cataratas: mutación *de novo*

Sr. Editor:

El síndrome hereditario de hiperferritinemia y cataratas (SHHC) se define por hiperferritinemia sin evidencia de sobrecarga férrica y cataratas congénitas como consecuencia de una mutación del IRE de carácter autosómico dominante^{1,2}. Recientemente se han identificado algunas mutaciones *de novo* no familiares^{3,4}, y es este caso el primero descrito en nuestro país.

Se trata de un varón de 16 meses de edad referido a consultas externas por hallazgo casual de hiperferritinemia en una analítica realizada por estudio de alergia a las proteínas de la leche de vaca (APLV). El niño se encontraba asintomático y salvo la APLV, no presentaba ningún antecedente personal relevante ni evidencia de enfermedad. No existían antecedentes familiares de hemocromatosis, cataratas congénitas o precoces ni otras alteraciones del metabolismo férrico. El paciente presentaba cifras elevadas seriadas de ferritina (1.454-1.489 ng/ml) con patrón férrico normal: hierro, 86-147 µg/dl; transferrina, 256-315 mg/dl; capacidad total de transporte del hierro (TIBC), 325-400 µg/dl; índice de saturación de la transferrina, 26,4-36,7%. La analítica realizada a los padres resultó rigurosamente normal (padre y madre con cifras de 236 y 32 ng/ml de ferritina respectivamente). En la valoración oftalmológica se detectó una catarata con patrón en "miga de pan" compatible con depósitos de L-ferritina asociados al SHHC. El estudio genético demostró una mutación *de novo* en la posición 39 del IRE del gen de la L-ferritina (C39T), que no existía en los padres (figs. 1 y 2).

El SHHC es una entidad poco frecuente de reciente descripción^{1,2}, pero posiblemente infraestimada por ser poco conocida. Se produce como consecuencia de una mutación del IRE en la región 5' no codificante del gen de la L-ferritina. Por este motivo disminuye la afinidad del IRE por la proteína IRP (*iron regulatory protein*). En condiciones normales cuando el IRE se une a la IRP (en situación de escasez de hierro) se inhibe la síntesis de ferritina. Sin embargo, en el SHHC esta retroalimentación negativa no funciona correctamente y existe por ello un exceso de ferritina en el organismo que es independiente de las concentraciones de hierro. Eso no produce otra patología en el organismo que cataratas nucleares por exceso de ferritina a ese nivel^{1,2,5}. Se han descrito múltiples mutaciones del IRE, la mayoría esporádicas, y algunas deleciones. Cuando las mutaciones se localizan más cerca del bucle, las concentraciones de fe-

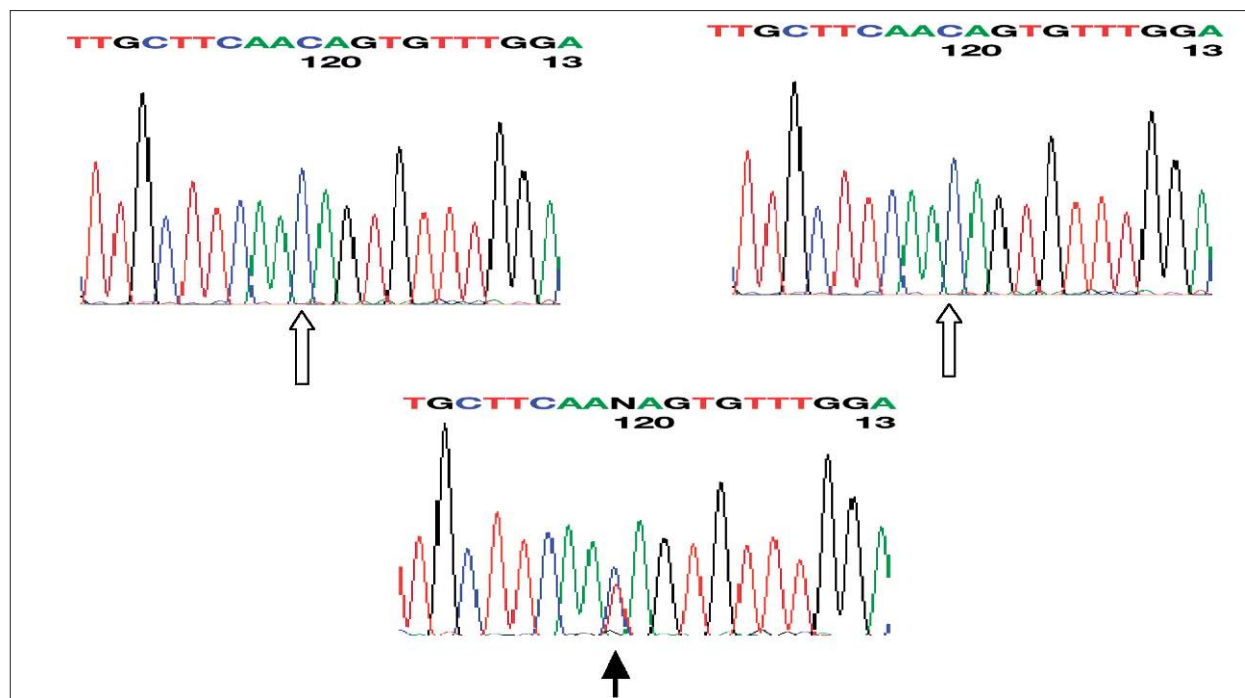


Figura 1. Secuenciación del IRE del gen de la L-ferritina: se muestra la presencia de las dos bases normales de citosina en los padres (flechas blancas) en la posición 39; en el hijo aparece una base de cromosoma normal y otra anormal de tirosina (mutación de novo) en dicha posición (flecha negra).

ritina son mayores y más precoz la aparición de cataratas⁵, como ocurría en nuestro caso. En España se conocen varias familias afectadas⁶⁻⁹ –una de ellas descrita por los autores⁶– con diferentes mutaciones, pero no se había descrito ninguna mutación *de novo*. El SHHC es la causa más frecuente de hiperferritinemia con patrón férrico normal en pacientes aparentemente sanos, aunque las mutaciones de la ferroportina (hemocromatosis IV), también de transmisión autosómica dominante pueden presentar el mismo patrón analítico, pero con sobrecarga de hierro en el hígado⁴. Es importante conocer esta entidad, probablemente infradiagnosticada, para evitar exploraciones innecesarias encaminadas al diagnóstico de otros procesos con sobrecarga de hierro o realizar flebotomías, que podrían desencadenar anemia ferropénica.

**D. Hernández Martín^a, A. Cervera Bravo^a
y A. Balas Pérez^b**

^aServicio de Pediatría. Hospital de Móstoles. Móstoles. Madrid. ^bLaboratorio de HLA y Biología Molecular. Centro de Transfusión. Madrid. España.

Correspondencia: Dr. D. Hernández Martín. Servicio de Pediatría. Hospital de Móstoles. Río Júcar, s/n. 28935 Móstoles. Madrid. España. Correo electrónico: daikidoc@hotmail.com

BIBLIOGRAFÍA

1. Girelli D, Olivieri O, De Franceschi L, Corrocher R, Bergamashi G, Cazzola M. A linkage between hereditary hyperferritinemia not related to iron overload and autosomal dominant congenital cataract. *Br J Haematol.* 1995;90:931-4.

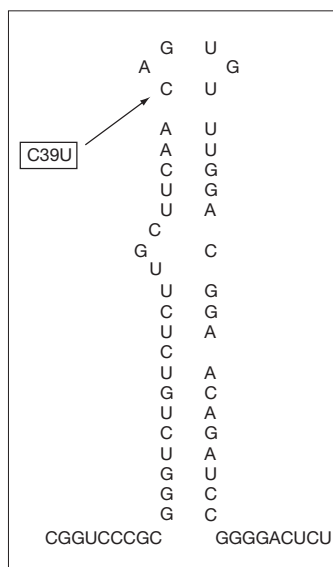


Figura 2. ARNm del IRE del gen de la L-ferritina: posición de la mutación del paciente en el bucle del IRE.

2. Bonneau D, Winter-Fuseau I, Loiseau MN, Amati P, Berthier M, Oriot D, et al. Bilateral cataract and high serum ferritin: A new dominant genetic disorder? *J Med Genet.* 1995;32:778-9.

3. McLeod JL, Craig J, Gumley S, Roberts S, Kirkland MA. Mutation spectrum in Australian pedigrees with hereditary hyperferritinemia-cataract syndrome reveals novel and *de novo* mutations. *Br J Haematol.* 2002;118:1179-82.

4. Hetet G, Devaux I, Soufir N, Grandchamp B, Beaumont C. Molecular analysis of patients with hyperferritinemia and normal serum iron values reveal both L ferritin and 3 new ferroportin (slc11A3) mutations. *Blood.* 2003;102:1904-10.

5. Cazzola M, Bergamashi G, Tonon L, Asrbustini E, Grasso M, Bercesi E, et al. Hereditary hyperferritinemia cataract syndrome: Relationship between phenotypes and specific mutations in the IRE of ferritin light-chain mRNA. *Blood*. 1997;90:814-21.
6. Balas A, Avilés MJ, García-Sánchez F, Vicario JL, Cervera A. Description of a new mutation in the L-ferritin iron-responsive element associated with hereditary hyperferritinemia-cataract syndrome in a Spanish family. *Blood*. 1999; 93:4020-1.
7. Pérez de Nanclares G, Castaño L, Martul P, Rica I, Vela A, Sanjurjo P, et al. Molecular analysis of hereditary hyperferritinemia cataract syndrome in a large Basque family. *J Pediatr Endocrinol Metab*. 2000;14:295-300.
8. Ladero JM, Balas A, García-Sánchez F, Vicario JL, Díaz-Rubio M. Síndrome hereditario de hiperferritinemia y cataratas. Descripción de una nueva familia en España. *Rev Esp Enf Digest*. 2004;96:507-11.
9. García-Erce JA, Cortés T, Cremonesi L, Cazzola M, Pérez-Lungmus G, Giralt M. Hiperferritinemia familiar y cataratas congénitas. Dos nuevas familias españolas y una nueva mutación (A37T: "Zaragoza"). *Med Clin (Barc)*. 2006;1127:55-8.

Dacriocistocele con mucocele nasal congénito como causa de dificultad respiratoria neonatal

Sr. Editor:

La dificultad respiratoria del recién nacido es uno de los motivos de ingreso más frecuente en las unidades neonatales. En el diagnóstico diferencial hemos de incluir patología del aparato respiratorio (enfermedad de membrana hialina, taquipnea transitoria del recién nacido, síndrome de aspiración meconial, aire ectópico y otras causas menos frecuentes como obstrucción de la vía aérea), así como patología a nivel extrarrespiratorio (cardiopatías, trastornos metabólicos, anemia, hipovolemia, hipotermia, sepsis, afectación neurológica, etc.).

Presentamos el caso de un recién nacido a término que ingresa por dificultad respiratoria a las 16 h de vida. Antecedentes obstétricos: madre de 34 años, secundigesta, secundípara sin antecedentes de interés, con embarazo controlado de 40 semanas de duración. Tras amniorraxis que dio salida a líquido claro, nace mediante parto espontáneo un niño de 2.724 g de peso (P₁₀₋₂₅) y test de Apgar de 9, 10 y 10 a los 1, 5 y 10 min, respectivamente. A la exploración física se encuentra polipneico con tiraje subcostal e intercostal y alateo nasal. Buen murmullo vesicular bilateral con ruidos transmitidos de vías altas. Postura en hiperextensión cervical. Coanas permeables. Resto de la exploración, sin hallazgos patológicos. Pruebas complementarias: se solicitaron radiografía de tórax, hemograma, bioquímica y proteína C reactiva, que fueron normales en varios controles. La gasometría mostró una acidosis respiratoria al ingreso, que se corrigió en el siguiente control al segundo día de vida. Debido a la marcada hiperextensión cervical que mantenía el recién nacido y con la sospecha de obstrucción de la vía aérea se realizó una tomografía computarizada de cráneo (fig. 1) y, posteriormente, una resonancia magnética (fig. 2) donde se aprecia la existencia de una masa quística y lobulada de baja densidad bilateral, más marcada en el lado izquierdo, desde el canto interno de la órbita hasta la región inferior de la fosa nasal. No se apreciaron anomalías en las coanas ni estenosis en la apertura piriforme. Estos hallazgos son compatibles con un dacriocistocele bilateral congénito con mucocele de extensión intranasal. Se realiza una valoración conjunta por otorrinolaringología y oftalmología indica la intervención quirúrgica vía nasal, la cual es aplazada dado que a las 96 h de vida mejora la función respiratoria y se remiten los signos de dificultad respiratoria espontáneamente al sexto día de vida. Tras dos semanas de vida presenta tumefacción violácea bilateral en canto interno ocular con epífora y secreción mucosa.

El dacriocistocele congénito es una malformación que consiste en una obstrucción del sistema excretor lacrimal¹, principalmente en la válvula de Hassner (en el *ostium* nasolacrimal) o en la de Rosenmüller (entre el conducto común y el saco lacrimal), y una acumulación de secreción mucosa a dicho nivel con su consecuente dilatación. La mayoría de los casos son asintomáticos, y presentan sólo el 2-6%² síntomas de gravedad. Debido a la acumulación de secreciones mucosas puede formarse un mucocele de extensión intranasal que puede causar dificultad respiratoria y/o para la alimentación, o bien en el saco lacrimal, que se manifiesta con tumefacción violácea, epífora y secreción mucosa; ésta es la forma más frecuente. Debe hacerse un diagnóstico diferencial con atresia de coanas, dacriocistitis o masa nasal (encefalocele, gliomas, hemangiomas)³ como causas de obstrucción de la vía aérea superior. El tratamiento cuan-

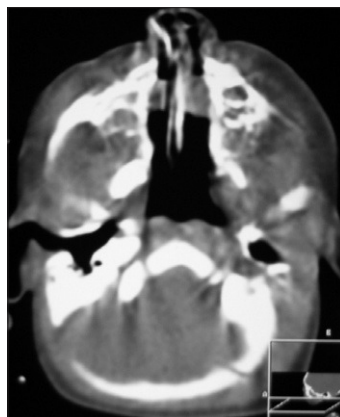

Figura 1. Tomografía computarizada: masa de baja densidad bilateral intranasal, más marcada en el lado izquierdo.

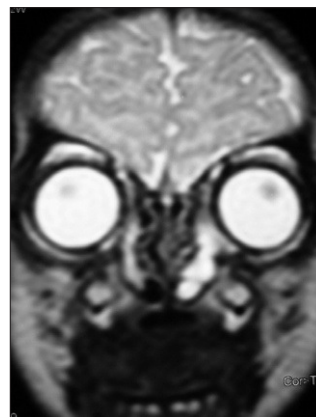


Figura 2. Resonancia magnética: masa quística y lobulada, bilateral, que sigue el trayecto del conducto nasolacrimal.