

# Epilepsia rolándica: características epidemiológicas, clínicas y evolutivas

T. Durá Travé<sup>a</sup>, M.E. Yoldi Petri<sup>a</sup>, F. Gallinas Victoriano<sup>a</sup> e I. García de Gurtuba y Gallizo<sup>b</sup>

<sup>a</sup>Unidad de Neuropediatría. <sup>b</sup>Unidad de Neurofisiología. Hospital Materno-infantil Virgen del Camino. Pamplona. España.

## Objetivo

Analizar las características epidemiológicas, clínicas y evolutivas de la epilepsia rolándica para facilitar su sospecha diagnóstica en la práctica clínica diaria.

## Pacientes y métodos

Se han revisado 56 historias clínicas de pacientes con epilepsia rolándica y se han registrado características epidemiológicas y clínicas, exploraciones complementarias y datos evolutivos. Los criterios diagnósticos aplicados fueron los de la International League Against Epilepsy.

## Resultados

La edad media al diagnóstico era de 7,7 años. El 62,5 % fueron diagnosticados en edad escolar, con mayor prevalencia del sexo masculino (58,9 %). El 80,4 % de los pacientes tuvieron crisis exclusivamente durante el sueño caracterizadas por contracciones hemifaciales con desviación ocular y/o cefálica (76,8 %), sialorrea (44,6 %), sonidos guturales (30,6 %), crisis motoras secundariamente generalizadas (35,7 %) y/o hemicorporales (26,8 %), disartria (17,9 %) y parestesias unilaterales (16,1 %). Se constataron paroxismos de localización centrot temporal, preferentemente unilaterales (78,6 %). El 50,7 % de las recurrencias se dieron en los primeros 12 meses tras el diagnóstico, el 24,6 % entre los 12 y 24 meses, y el 24,6 % restante entre los 2 y 4 años. Se objetivaron 2 casos de evolución atípica: uno de actividad continua de punta-onda en sueño lento, y otro de afasia adquirida (síndrome de Landau-Kleffner).

## Conclusiones

La epilepsia rolándica constituye un síndrome epiléptico específicamente pediátrico que afecta preferentemente a varones en edad escolar. Su secuencia semiológica es bastante característica, y es imprescindible documentar paroxismos centrotemporales para su diagnóstico. Su pronóstico es excelente; sin embargo, dado que algunos pacientes cursan una evolución atípica y/o una afectación cognitiva transitoria sería conveniente mantener un riguroso control evolutivo.

## Palabras clave:

*Epilepsia infantil. Epilepsia parcial benigna infantil con paroxismos centrotemporales. Epilepsia rolándica.*

## ROLANDIC EPILEPSY: EPIDEMIOLOGICAL AND CLINICAL CHARACTERISTICS AND OUTCOME

### Objective

To analyse the epidemiological, clinical and developmental characteristics of Rolandic epilepsy as an aid to its suspected diagnosis in daily clinical practice.

### Patients and methods

The medical records of 56 patients with Rolandic epilepsy were reviewed in order to collect epidemiological and clinical features, results of complementary examinations and developmental data. The criteria defined by the International League Against Epilepsy (ILAE) were used in the diagnosis.

### Results

Mean age at diagnosis was 7.7 years. In all, 62.5 % were diagnosed at school age, with a higher prevalence of males (58.9 %). Seizures occurred during sleep in 84.4 % of patients, and they were mainly characterised by hemifacial seizures with eye deviation and/or headaches (76.8 %), hypersalivation (44.6 %), guttural sounds (30.6 %), secondary generalised tonic-clonic (35.7 %) and/or unilateral clonic or tonic seizures (26.8 %), dysarthria (17.9 %) and unilateral paresthesias (16.1 %). Inter-ictal EEG showed paroxysms in the centrot temporal regions, frequently unilateral (78.6 %). Of all recurrences, 50.7 % occurred during the first 12 months after diagnosis, 24.6 % between 12 and 24 months after diagnosis, and 24.6 % between 2 and 4 years of follow up. Two patients with atypical progression were recorded: a case with epilepsy with continuous spikes and waves during slow-wave sleep, and another case with a Landau-Kleffner syndrome.

**Correspondencia:** Dr. T. Durá Travé.  
Avda. Pío XII, 10-8º C. 31008 Pamplona. España.  
Correo electrónico: tduratra@cfnavarra.es

Recibido en septiembre de 2007.  
Aceptado para su publicación en febrero de 2008.

## Conclusions

**Rolandic epilepsy is a common type of epilepsy in the pediatric age group and generally begins at school-aged children. Its semiological sequence is fairly characteristic, and finding centrotemporal spikes is considered as necessary for the syndromic diagnosis. The prognosis is excellent; however, as a few patients may progress to atypical outcomes and/or neuropsychological deficits, a rigorous developmental control of these patients should be of the highest priority.**

### Key words:

***Benign childhood epilepsy with centrotemporal spikes. Epilepsy in children. Rolandic epilepsy.***

## INTRODUCCIÓN

Las epilepsias parciales idiopáticas suponen el 18,3-20,5% de las epilepsias infantiles y, en consecuencia, representan una carga asistencial importante en la práctica clínica pediátrica<sup>1,2</sup>. Según el nuevo esquema diagnóstico de las epilepsias y síndromes epilépticos propuesto por la *ILAE (International League Against Epilepsy)*, la epilepsia parcial benigna infantil con paroxismos centrotemporales o epilepsia rolándica quedaría incluida junto con la epilepsia occipital benigna de la infancia de comienzo precoz (síndrome de Panayiotopoulos) y tardío (tipo Gastaut), en el grupo de las epilepsias parciales idiopáticas infantiles<sup>3-5</sup>. El concepto de benignidad atribuido a este grupo de síndromes epilépticos hace referencia a la ausencia de déficit neurológico y/o cognitivo y normalidad neurorradiológica y, especialmente, a su tendencia a remitir de forma espontánea en la adolescencia, probablemente en relación con las modificaciones estructurales y funcionales genéticamente determinadas que el cerebro va experimentando con la edad<sup>6-10</sup>. Por tanto, su diagnóstico y/o clasificación permitiría, con un amplio margen de seguridad, vaticinar un curso evolutivo favorable<sup>11</sup>; aunque se han descrito diversos trastornos cognitivos y/o conductuales transitorios relacionados con la actividad paroxística intercrítica<sup>12-15</sup> que han dado lugar a que algunos autores hayan sugerido una nueva variante o "epilepsia parcial benigna infantil con paroxismos centrotemporales-plus"<sup>16</sup>.

La epilepsia rolándica constituye uno de los síndromes epilépticos infantiles más comunes, particularmente en la edad escolar<sup>1,2,17-19</sup>. Las crisis generalmente son breves y tienen lugar durante el sueño, y clásicamente se describen como manifestaciones sensitivomotoras de localización hemifacial y/o fonatorias en relación con la topografía de la descarga rolándica y que, en menor medida, se acompañan de crisis motoras hemicorporales y/o generalizadas. Es imprescindible documentar paroxismos centrotemporales para confirmar el diagnóstico<sup>3-5,20-23</sup>.

El objetivo del presente trabajo consiste en exponer y analizar las características epidemiológicas, clínicas y evo-

lutivas de un grupo de pacientes con epilepsia rolándica en orden a facilitar su sospecha diagnóstica en la práctica clínica diaria.

## MATERIAL Y MÉTODOS

Se han revisado de forma retrospectiva 56 historias clínicas de pacientes diagnosticados de epilepsia rolándica en la Unidad de Neuropediatría del Hospital Virgen del Camino de Pamplona –siempre y cuando el tiempo de seguimiento evolutivo fuera superior a los 2 años–, y que acudieron a su control evolutivo ambulatorio entre enero y diciembre de 2006. Para su diagnóstico y clasificación se han aplicado los criterios actualizados de la *ILAE*<sup>3,4</sup>.

De cada historia clínica se registraron datos epidemiológicos: sexo, edad en el momento del diagnóstico, antecedentes personales (embarazo y parto, período neonatal, desarrollo psicomotor y convulsiones febriles) y familiares (convulsiones febriles y epilepsia); datos clínicos: horario, frecuencia y semiología de las crisis, junto con exámenes complementarios: electroencefalograma (EEG) en reposo y tras activaciones (hiperventilación y estimulación luminosa intermitente) y estudios de neuroimagen –tomografía computarizada (TC) y/o resonancia magnética (RM) craneal–, y datos evolutivos: fármacos antiepilepticos empleados, respuesta clínica y del EEG al tratamiento, supresión farmacológica, recaídas y tiempo de seguimiento.

Tras el diagnóstico, la totalidad de pacientes incluidos en la muestra fueron citados al mes y, posteriormente, salvo cambios evolutivos significativos, a los 3, 6 y 12 meses, y luego cada 6 meses.

Los resultados se expresan como medias y porcentajes con sus desviaciones estándar y/o intervalos de confianza. Para el análisis estadístico (t de Student, comparación de proporciones) se utilizó el programa informático SPSS 12.0 para Windows.

## RESULTADOS

### Características epidemiológicas

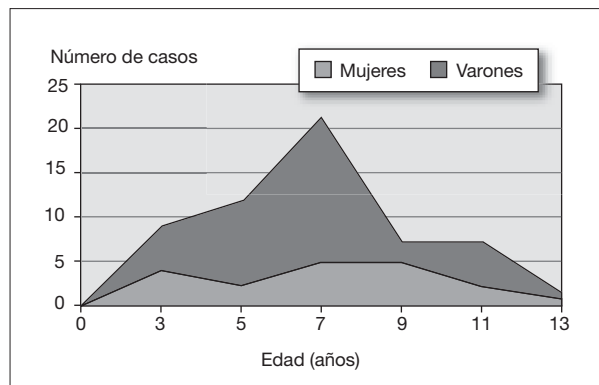
En la tabla 1 se exponen parte de los datos epidemiológicos registrados de los 56 pacientes incluidos en la muestra. La relación varón/mujer era de 1,5. Las edades correspondientes al diagnóstico oscilaban entre 2,9 y 13,8 años (mediana: 8,4 años), y seguían una curva de distribución normal con un pico máximo en el intervalo de edad de 7-8 años (fig. 1). El 62,5% de los casos (n = 35) fueron diagnosticados en edad escolar, mientras que en edad preescolar y adolescencia lo fueron el 25% (n = 14) y el 12,5% (n = 7), respectivamente. La historia familiar de epilepsia era positiva en 15 casos (26,8%), y en 9 de ellos se trataba de epilepsias infantiles.

La totalidad de los pacientes procedían de embarazos a término, salvo un caso de prematuridad (33 semanas de gestación y peso de 1.830 g). El 83,9% de los partos

TABLA 1. Datos epidemiológicos

| Ítems                         | n (%)            |
|-------------------------------|------------------|
| <b>Sexo</b>                   |                  |
| Mujeres                       | 23 (41,1)        |
| Varones                       | 33 (58,9)        |
| <b>Convulsiones febriles</b>  |                  |
| Personales                    | 6 (10,7)         |
| Familiares                    | 5 (8,9)          |
| Total                         | 11 (19,6)        |
| <b>Epilepsia familiar</b>     |                  |
| 1.º grado                     | 1 (1,8)          |
| 2.º grado                     | 14 (25,0)        |
| Total                         | 15 (26,8)        |
| Ítems                         | Media (IC 95%)   |
| <b>Edad (años)</b>            |                  |
| En el momento del diagnóstico | 7,7 (7,0-8,4)    |
| En la última crisis           | 9,2 (8,5-9,9)    |
| En el último control          | 13,3 (12,4-14,2) |
| <b>Tiempo de seguimiento</b>  |                  |
|                               | 5,6 (4,8-6,4)    |

IC 95%: intervalo de confianza del 95%.



**Figura 1.** Distribución de la edad en el momento del diagnóstico.

(n = 47) fueron eutócicos y el 16,1% restantes terminaron instrumentados (2 casos) o por cesárea (7 casos). El peso al nacer oscilaba entre 2.250 y 4.800 g, exceptuando al recién nacido pretérmino. El período neonatal fue normal en la totalidad de casos, salvo en dos pacientes: uno de ellos presentó convulsiones neonatales, y otro, el recién nacido pretérmino, presentó una enterocolitis necrotizante que precisó resección quirúrgica. El desarrollo psicomotor fue normal en la totalidad de los casos; no obstante, con anterioridad al diagnóstico, dos pacientes presentaban dificultad de aprendizaje: uno de ellos asociado a una hipoacusia neurosensorial grave bilateral y el otro con un retraso escolar de causa inespecífica.

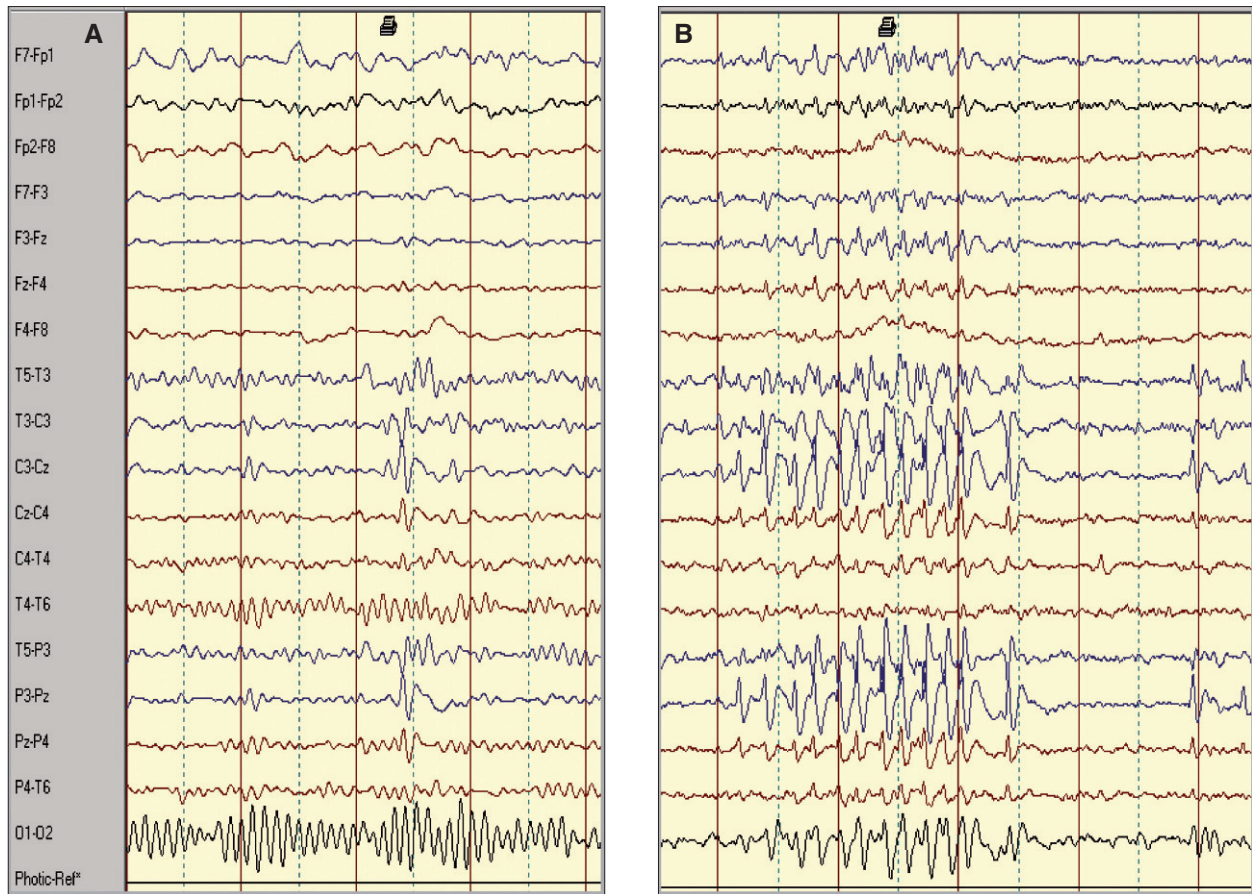### Manifestaciones clínicas

El número medio de crisis por paciente fue de 3,8 (intervalo de confianza [IC 95%]: 2,9-4,7). Un total de 14

pacientes (25%) presentaron solamente una crisis, 29 (51,8%) entre dos y cinco crisis y los 13 restantes (23,2%) un número superior, aunque tan sólo 4 tuvieron más de 10. Un total de 45 pacientes (80,4%) presentaron crisis exclusivamente durante el sueño (30 casos) o al despertar (15 casos), 9 (16,1%) en vigilia y 2 (3,6%) de manera indistinta; 36 pacientes (64,2%) presentaron exclusivamente crisis parciales simples (25 casos) o complejas (11 casos), y los 20 restantes (35,7%) crisis secundariamente generalizadas. A lo largo del curso evolutivo de los 56 pacientes incluidos en el estudio quedaron registradas 206 crisis. Entre las características clínicas, y en orden de frecuencia, destacaban las siguientes: contracciones tónicas y/o clónicas hemifaciales con desviación de la comisura labial (76,8%), sialorrea (44,6%), ruidos guturales (39,3%), crisis tónico-clónicas generalizadas (35,7%), hemiclónias de extremidad superior y/o inferior (26,8%), disartria o anartria (17,9%), parestesias hemifaciales y/o hemicorporales (16,1%) y automatismos orofaciales (7,1%). La duración media de las crisis fue de 2,8 min, y el 73,2% no llegaban a los 5 min. En dos pacientes (3,6%) la duración de su primera crisis fue superior a los 30 min (estado convulsivo). Hubo dos pacientes que consultaron por presentar salvas de parpadeo sin pérdida de conciencia (5-6 diarias) y desviación oculocefálica esporádica, de 2-3 semanas de evolución; y otro, por haber presentado dos episodios de pérdida de conciencia, de corta duración, sin movimientos tónico-clónicos. En un paciente se constató una hemiparesia poscrítica, que ya no se observó en posteriores recurrencias, y que fue recuperándose paulatinamente en el transcurso de 1 h.

### Hallazgos electroencefalográficos

En todos los pacientes el trazado interictal mostraba una actividad de fondo sincronizada con una focalidad epileptiforme rolándica. Se trataba de una actividad paroxística, bien en forma de complejos "punta-onda" (42 casos) y, en menor proporción, como "polipunta-onda" (14 casos), de localización centrottemporal unilateral (78,6%) –izquierda (23 casos) y derecha (21 casos)– o bilateral (21,4%). En 5 casos (8,9%) se evidenciaba una tendencia a la generalización y en 8 casos (14,3%) una difusión a regiones contralaterales homónimas (4 casos) o adyacentes (4 casos). En 21 pacientes (37,5%) el EEG también fue realizado en condiciones de somnolencia o sueño, objetivándose una intensificación de la actividad paroxística (fig. 2), e incluso fue la manera de evidenciar actividad rolándica en dos casos con EEG basales normales. La hiperventilación y fotoestimulación fueron siempre negativas. A lo largo del curso evolutivo se objetivaron migraciones contralaterales del foco rolándico (6 casos), así como paroxismos multifocales simultáneos de diversa localización: frontal izquierda (2 casos), frontotemporal izquierda (2 casos), temporal izquierda (2 casos), temporo-parietal derecha (1 caso) y occipital bilateral (1 caso).



**Figura 2.** (A) Trazado electroencefalográfico en vigilia de un paciente en el que se registra actividad punta-onda de proyección media izquierda. (B) Durante el sueño aumenta la incidencia y duración de las descargas con difusión a áreas adyacentes.

### Estudios de neuroimagen

Se realizaron estudios de neuroimagen a 52 pacientes (92,9%): TC en 37 casos (66,1%), RM en 35 casos (62,5%) y ambas en 20 casos (35,7%). No se encontraron hallazgos significativos, salvo en 2 casos, que presentaron, respectivamente, un angioma venoso en el lóbulo temporal derecho y un quiste aracnoideo en fosa posterior.

### Tratamiento

En 27 pacientes (48,2%) se prescribieron fármacos antiepilépticos. Inicialmente se utilizaron valproato (13 casos), clobazam (5 casos), carbamacepina (4 casos), fenobarbital (3 casos) y oxcarbacepina (2 casos). Posteriormente, se realizaron diversos cambios: asociación al valproato de clobazam (2 casos), y sustituciones de valproato por clobazam (2 casos), clobazam por lamotrigina (1 caso) y carbamacepina por valproato (2 casos). El tratamiento fue retirado en 15 casos, tras una duración media de 3,9 años (IC 95%: 3,0-4,8). Tras su retirada y seguimiento medio de 2,8 años (IC 95%: 2,0-3,6) no hubo ninguna recidiva.

### Pronóstico

El 50,7% de las recurrencias se dieron en los primeros 12 meses tras el diagnóstico, el 24,6% entre los 12 y 24 meses, y el 24,6% restante entre los 2 y 4 años, a excepción del caso de una paciente que tuvo una crisis a los 7,2 años del diagnóstico (a los 17,4 años de edad). Respecto a los hallazgos electroencefalográficos, al año de evolución la actividad paroxística se había normalizado en 22 casos (39,3%) y en 15 casos (26,8%) se normalizó más allá de los 3 años de evolución. En 7 casos (12,5%) tras la normalización del EEG se constató una actividad paroxística rolándica en controles posteriores.

Entre los 54 pacientes con rendimiento escolar normal en el momento del diagnóstico se dieron 3 casos de trastorno de aprendizaje a lo largo del curso evolutivo: en uno ellos se normalizó al suspender el tratamiento (valproato); en otro se retiró el valproato, pero hubo que iniciar tratamiento con metilfenidato con mejoría significativa de su rendimiento escolar y, por último, un tercero presentó un trastorno conductual y/o de déficit de atención transitorio que se resolvió con apoyo escolar.



## Evoluciones atípicas

Cabe resaltar el curso evolutivo atípico en 2 casos, cuyos antecedentes perinatales y neurológicos, así como los estudios de neuroimagen, habían sido normales:

1. Una niña diagnosticada a los 2,9 años de edad y en tratamiento con valproato que 14 meses más tarde (a los 4,3 años de edad), comenzó con dificultades escolares, múltiples crisis nocturnas motoras unilaterales y/o ausencias con automatismos orofaciales. También mostraba un EEG en vigilia con paroxismos centro-temporales bilaterales y, en sueño lento, con punta-onda continua y difusa, que respondió favorablemente a la politerapia (prednisona, lamotrigina, topiramato y clobazam), pero que dejó como secuela un deterioro cognitivo que precisa apoyo psicopedagógico y adaptación curricular (edad actual: 9,1 años).

2. Un varón diagnosticado a los 8,5 años de edad y en tratamiento con valproato que 9 meses más tarde (a los 9,3 años de edad) comenzó con deterioro progresivo del lenguaje y afasia, con un EEG con actividad paroxística generalizada y foco lento temporal izquierdo, que respondió favorablemente al tratamiento (clobazam) con normalización del EEG y recuperación completa del lenguaje y de su actividad escolar (edad actual: 13,6 años).

## DISCUSIÓN

Las epilepsias benignas de la infancia constituyen síndromes epilépticos focales e idiopáticos. Se trata de cuadros genéticamente determinados que se manifiestan en pacientes con normalidad neuropsicológica como crisis parciales y/o secundariamente generalizadas, con alteraciones electroencefalográficas focales, sin lesiones neuroanatómicas evidentes y con tendencia a la remisión espontánea<sup>4,10,20,22-24</sup>. No obstante, se han descrito otras modalidades de epilepsia parcial idiopática y/o benigna de la infancia, tales como la epilepsia parcial benigna con sintomatología afectiva, epilepsia parcial benigna con paroxismos inducidos en áreas parietales, epilepsia parcial idiopática con potenciales evocados somatosensoriales gigantes, epilepsia parcial benigna con paroxismos frontales y epilepsia parcial benigna atípica<sup>25-27</sup>. Sin embargo, la nueva *Clasificación de Epilepsias y Síndromes Epilépticos*<sup>3-5</sup> tan sólo reconoce como variantes bien diferenciadas de epilepsia benigna de la infancia a la epilepsia rolándica y la epilepsia con paroxismos occipitales de inicio precoz (síndrome de Panayiotopoulos) y de inicio tardío (tipo Gastaut).

Entre los aspectos epidemiológicos de esta serie cabe destacar que la edad correspondiente al momento del diagnóstico oscilaba entre 2,9 y 13,8 años, y seguía una distribución normal con un pico de máxima incidencia en la edad escolar y con un sensible predominio del sexo masculino (cociente varón/mujer: 1,5), lo que coincide con los datos publicados<sup>4,10,11,20,28,29</sup>. Cabe señalar que el

16,1% de los casos fueron diagnosticados en edades relativamente tempranas, entre los 2,9 y 4,8 años de edad, sin que por ello tuvieran distinta evolución y/o pronóstico, lo que contrasta con los datos aportados por algunos autores relacionando su inicio precoz con mayor riesgo de presentar múltiples recurrencias<sup>30,31</sup>.

En el 26,8% de los pacientes de esta serie figuraban antecedentes familiares de epilepsia y, generalmente, se trataba de familiares de segundo grado —a excepción del caso de la madre de un paciente— que habían presentado epilepsia exclusivamente en la edad infantil. Aunque el carácter retrospectivo condiciona la rigurosidad del registro anamnéstico, cabe pensar que estos familiares, en gran parte, habrían presentado en su infancia epilepsias rolándicas o de naturaleza benigna. La alta prevalencia de antecedentes familiares con trastornos paroxísticos que suelen observarse en estos pacientes sugiere una predisposición genética; no obstante, la identificación de distintas mutaciones génicas en estos pacientes suscita que se trataría de un mecanismo genético complejo y/o heterogéneo<sup>32-35</sup>.

La secuencia semiológica que permite sospechar y/o reconocer este síndrome, a pesar de haberse descrito distintas variantes semiológicas según la topografía anatómica de la descarga rolándica, comprende una serie de manifestaciones bastante específicas, tales como signos motores orofaciales (contracciones tónicas y/o clónicas hemifaciales), bloqueo del habla (disartria), sialorrea y sintomatología somatosensitiva (parestias unilaterales), que han sido consideradas criterios diagnósticos<sup>4,10,11,20-24</sup>. En esta serie, la mayoría de los pacientes presentaron las crisis durante el sueño y/o al despertar, tal como se refiere en la literatura médica<sup>10,20,28-30</sup>, y se caracterizaron preferentemente por desviación tónica de la comisura bucal hacia un lado y clonias hemifaciales que, en menor proporción, se acompañaban de manifestaciones fonatorias (sonidos guturales, imposibilidad para articular palabras, etc.). La sialorrea es un signo muy común en estos pacientes, aunque no queda claro si se trataría de un fenómeno autonómico o más bien secundario a la afectación ictal de la musculatura faríngea y/o laríngea y, en consecuencia, a una dificultad para su deglución<sup>10</sup>. Aunque la sintomatología somatosensitiva (parestias unilaterales que afectan a la lengua, encías, labios, extremidades superiores y/o inferiores) se describe como un signo ictal que suele preceder, e incluso despertando al paciente, a los signos motores, en esta serie tan sólo han quedado registradas en el 16,1% de las crisis, posiblemente debido al carácter retrospectivo de la recogida de datos. Sin embargo, el registro porcentual de crisis que evolucionaron a clonias unilaterales de extremidades superiores (crisis faciobraquial) y/o inferiores o se generalizaron (rigidez y/o movimientos tónico-clónicos) fue similar al descrito por otros autores<sup>4,10,24</sup>. En un alto porcentaje de casos, el 44,6% de los pacientes en esta serie, las crisis eran par-

ciales simples; es decir, con sintomatología sensitiva-motora- fonatoria sin afectación del nivel de conciencia, lo que les permitía describir lo ocurrido. En el resto de casos, bien por tratarse de crisis parciales complejas o por una generalización de las crisis presumiblemente temprana, los pacientes no recordaban lo sucedido. El síncope ictal, si bien suele ser una manifestación relativamente común en otras variantes de epilepsia benigna de la infancia<sup>36,37</sup>, en estos casos es excepcional. No obstante, en esta serie se incluye a un varón que a los 6,9 años de edad consultó por haber presentado en vigilia dos episodios de pérdida de conciencia, de breve duración, distanciados en el tiempo por unos 3 meses, sin sintomatología motora y/o sensitiva y con paroxismos centrotemporales bilaterales. No se prescribieron fármacos anti-convulsivos y a lo largo de su control evolutivo de 5,8 años tan sólo volvió a presentar otro episodio de iguales características. También se incluyen dos varones que consultaron por presentar salvas de parpadeo pluricotidianas, sin alteración de la conciencia, y acompañados de forma esporádica por versión ocular y/o cefálica. En ambos casos se detectaron de manera reiterada y exclusiva paroxismos rolándicos interictales, con una respuesta terapéutica excelente y una adaptación escolar y psicosocial normales. En la mayoría de los pacientes las crisis tenían una duración breve; sin embargo, conviene resaltar que en algunos casos los episodios convulsivos son más prolongados, e incluso pueden manifestarse y/o iniciarse, tal como ocurrió en dos casos de esta serie, como un estado epiléptico<sup>10,20</sup>. La recuperación después de la somnolencia posictal fue completa y sin secuelas, salvo el caso de un paciente que presentó una hemiparesia posictal transitoria que *a priori* no debería excluir el diagnóstico de epilepsia rolándica<sup>20,38</sup>.

El diagnóstico de las epilepsias sigue siendo esencialmente clínico, pero en este caso el trazado electroencefalográfico es una prueba complementaria concluyente<sup>4,10,11,20-22</sup>. En estos pacientes el trazado interictal se caracteriza por una actividad basal bien estructurada con paroxismos caracterizados por una onda puntigrada muy amplia seguida por una onda lenta de menor voltaje, que habitualmente agrupados o en racimo adquieren la forma de complejos punta-onda, localizados en la región centrotemporal. Son contralaterales a la manifestación clínica motora y, en proporción variable, se difunden a regiones adyacentes y/o al otro hemisferio cerebral de forma independiente o sincrónica. Esta actividad paroxística es muy persistente durante el registro en vigilia, y tiende a activarse durante el sueño, e incluso, tal como ocurrió en dos pacientes de esta serie, los paroxismos tan sólo aparecen durante el sueño. De tal modo que ante una anamnesis sugestiva de epilepsia rolándica y con trazados normales convendría repetir los estudios electroencefalográficos con privación de sueño<sup>4,20,23</sup>. No obstante, si bien la presencia de la actividad paroxística en la re-

gión rolándica es un elemento capital para el diagnóstico de esta entidad, su presencia no siempre es permanente ni se mantiene siempre en la misma localización; y como ocurría en esta serie, puede emigrar de un lado a otro, ser bilateral o acompañarse de focos en otras localizaciones. Además, convendría tener presente que estas manifestaciones electroencefalográficas también pueden aparecer ocasionalmente en niños que nunca presentarán crisis convulsivas, e incluso en pacientes con epilepsias sintomáticas<sup>4,20,23,39,40</sup>. Por tanto, para establecer el diagnóstico definitivo y clasificación sindrómica de estos pacientes habría que considerar conjuntamente el trazado electroencefalográfico y la secuencia semiología de las crisis y, desde luego, contar con un control evolutivo relativamente prolongado, tal como ocurría en esta serie, dado que las características diferenciales entre los distintos síndromes epilépticos pueden resultar difíciles especialmente al comienzo de la enfermedad. Fue precisamente el seguimiento continuado lo que permitió aseverar que en aquellos casos con semiología relativamente excepcional, como ocurría en dos pacientes con salvas de parpadeo y un tercero con síncope ictales, se objetivaron de manera reiterada paroxismos centrotemporales bilaterales y/o con tendencia a generalizar, presentando una buena respuesta terapéutica en el caso de los primeros dos pacientes (13,2 y 7,0 años de evolución) y una remisión espontánea sin medicación en el caso del tercero (4,8 años de evolución).

La normalidad de los estudios de neuroimagen en la epilepsia rolándica ha sido considerada criterio diagnóstico<sup>4,11,23</sup>; sin embargo, y posiblemente en relación con la mayor capacidad resolutoria técnica actual, se han ido describiendo diferentes tipos de lesiones cerebrales subyacentes no evolutivas en estos pacientes que han sido consideradas hallazgos casuales, ya que generalmente no condicionan el curso y/o pronóstico de la enfermedad<sup>23,41</sup>, aunque según el caso podrían interferir en el desarrollo cognitivo e incluso tratarse de lesiones tumorales<sup>20,42,43</sup>. En esta serie, aunque los hallazgos neurorradiológicos (angioma venoso en lóbulo temporal derecho, y quiste subaracnoideo en fosa posterior) no condicionaron cambios evolutivos significativos, la experiencia acumulada hace considerar la conveniencia de realizar estudios de resonancia magnética cerebral en estos pacientes<sup>10</sup>.

Aunque está garantizada una excelente respuesta a los fármacos clásicos, siendo el valproato y la carbamacepina los de primera elección<sup>10,20,22,28</sup>, el ritmo nictameral, preferentemente nocturno, junto con la baja frecuencia y breve duración de las crisis, que en algunos casos harían discutible el diagnóstico sindrómico, y especialmente ante la posibilidad de un empeoramiento y/o generalización de las crisis, e incluso de evoluciones atípicas, inducidas por distintos fármacos anticonvulsivos<sup>44-47</sup>, hacen recomendable la abstención terapéutica. Su abordaje terapéutico debería ser similar al recomendado en las con-

vulsiones febriles, es decir, administración domiciliar de benzodiazepinas ante una crisis prolongada y, salvo múltiples recurrencias y/o ansiedad familiar, evitar el tratamiento médico continuado<sup>4</sup>. El pronóstico es muy favorable con una tendencia a la remisión espontánea en el curso de unos años, tal como se recoge en esta serie, y sin interferir en la integración escolar y/o social de los pacientes<sup>4,10,11,19,20</sup>. No obstante, algunos casos presentan evoluciones atípicas, tales como una actividad continua de punta-onda en sueño lento con signos de deterioro cognitivo y/o conductual o agnosia verbal auditiva adquirida con afasia o síndrome de Landau-Kleffner<sup>16,47,48</sup> que condicionan el pronóstico, como sucedió en dos pacientes de esta serie. Diversos autores han cuestionado la benignidad de este síndrome epiléptico, ya que se ha detectado en pacientes con epilepsia rolándica una afectación cognitiva transitoria relacionada directamente con las descargas paroxísticas subclínicas que, al manifestarse en una época crítica del aprendizaje escolar, podría conllevar una evidente repercusión cognitiva<sup>12-16,49</sup> que, posiblemente, sería susceptible de mejoría con fármacos antiepilépticos que redujeran la frecuencia de las descargas paroxísticas<sup>50</sup>. Para conocer la verdadera dimensión de esta eventualidad sería preceptivo incluir estudios neuropsicológicos seriados en los protocolos de valoración y seguimiento de los pacientes con epilepsia rolándica en orden a detectar o excluir dicha afectación cognitiva.

En suma, la epilepsia parcial benigna infantil con paroxismos centrotemporales o epilepsia rolándica constituye una patología específicamente pediátrica que afecta preferentemente a varones en edad escolar. Su secuencia semiológica es bastante característica y raramente acontece en otras epilepsias, y es imprescindible documentar paroxismos centrotemporales para confirmar el diagnóstico. Su pronóstico es excelente; sin embargo, dado que podrían cursar con una evolución atípica y/o una afectación cognitiva transitoria, sería conveniente mantener un riguroso control evolutivo de estos pacientes.

## BIBLIOGRAFÍA

- Durá T, Yoldi ME, Gallinas F. Incidencia de la epilepsia infantil. *An Pediatr (Barc)*. 2007;67:37-43.
- Durá T, Yoldi ME, Gallinas F. Estudio descriptivo de la epilepsia infantil. *Rev Neurol*. 2007;44:720-4.
- Engel J Jr. A proposed diagnostic scheme for people with epileptic seizures and with epilepsy: Report of the ILAE Task Force on Classification and Terminology. *Epilepsia*. 2001;42:796-803.
- Panayiotopoulos CP. Benign childhood focal seizures and related syndromes. En: *A clinical guide to epileptic syndromes and their treatment*. Oxfordshire: Bladon Medical Publishing. 2002. p. 89-113.
- Engel J, Jr. Report of the ILAE Classification Core Group. *Epilepsia*. 2006;47:1558-68.
- Hauser WA. Seizure disorders: The changes with age. *Epilepsia*. 1992;33 Suppl 4:S6-14.
- Arzimanoglou A, Guerrini R, Aicardi J. Epilepsy: Overview and definitions. En: *Aicardi's Epilepsy in children*. 3ª ed. London: Lippincott Williams & Wilkins; 2004. p. 1-6.
- Nieto M. El cerebro del niño. Etapas madurativas. En: Nieto M, editor. *Convulsiones en el niño*. Bilbao: Ed. Asociación Española Pediatría; 2006. p. 31-46.
- Doose H, Neubauer BA, Petersen B. The concept of hereditary impairment of brain maturation. *Epileptic Disord*. 2000;2 Suppl 1:S45-9.
- Fejerman N. Epilepsias focales benignas en la infancia, niñez y adolescencia. *Rev Neurol*. 2001;34:7-18.
- Bouma PAD, Bovenverk AC, Westendorp RGJ, Brouwer OF. The course of benign partial epilepsy of childhood with centrotemporal spikes: A meta-analysis. *Neurology*. 1997;48:430-7.
- Baglietto MG, Battaglia FM, Nubili L, Tortorelli S, De Negri E, Calevo MG. Neuropsychological disorder related to interictal epileptic discharges during sleep in benign epilepsy of childhood with centro-temporal or rolandic spikes. *Dev Med Child Neurol*. 2001;43:407-12.
- Giordani B, Caveney AF, Laughrin D, Huffman JL, Berent S, Sharma U, et al. Cognition and behavior in children with benign epilepsy with centrotemporal spikes (BECTS). *Epilepsy Res*. 2006;70:89-94.
- Croona C, Kihlgren M, Lundberg S, Eeg-Olofsson O, Eeg-Olofsson KE. Neuropsychological findings in children with benign childhood epilepsy with centrotemporal spikes. *Dev Med Child Neurol*. 1999;41:813-8.
- Deltour L, Barathon M, Quaglino V, Vernier MP, Desprez P, Boucart M, et al. Children with benign epilepsy with centrotemporal spikes (BECTS) show impaired attentional control: evidence from an attentional capture paradigm. *Epileptic Disord*. 2007;9:32-8.
- Gobbi G, Boni A, Filippini M. The spectrum of idiopathic Rolandic epilepsy syndromes and idiopathic occipital epilepsies: from the benign to the disabling. *Epilepsia*. 2006;47 Suppl 2: S62-6.
- Berg AT, Shinnar S, Levy SR, Testa FM. Newly Diagnosed Epilepsy in Children: Presentation at Diagnosis. *Epilepsia*. 1999;40:445-52.
- Waalder PE, Blom BH, Skeidsvoll H, Mykletun A. Prevalence, classification and severity of epilepsy in children in Western Norway. *Epilepsia*. 2000;41:802-10.
- Durá T, Yoldi ME. Epilepsias y síndromes epilépticos entre los alumnos de educación primaria (6-12 años). *An Pediatr (Barc)*. 2007;66:11-6.
- Wirrell EC. Benign epilepsy of childhood with centrotemporal spikes. *Epilepsia*. 1998;39 Suppl 4:S32-41.
- Nieto-Barrera M. Amplio espectro clínico y pronóstico de las epilepsias rolándicas. Formas típicas. *Rev Neurol*. 2002;35:67-72.
- Arzimanoglou A, Guerrini R, Aicardi J. Epilepsies characterized by partial seizures. En: *Aicardi's Epilepsy in children*. Third Edition. London 2004. Lippincott Williams & Wilkins. p. 114-75.
- Palencia R. Epilepsias parciales benignas de la infancia. *Rev Neurol*. 2001;33:1167-79.
- Zhao X, Chi Z, Chi L, Shang W, Liu X. Clinical and EEG characteristics of benign rolandic epilepsy in Chinese patients. *Brain Dev*. 2007;29:13-8.
- Dalla Bernardina B, Colamaria V, Chiamenti C, Capovilla G, Trevisan E, Tassinari CA. Benign partial epilepsy with affective symptoms ('benign psychomotor epilepsy'). In: Roger J, Bureau M, Dravet C, Dreifuss FE, Perret A, Wolf P, eds. *Epileptic*

- syndromes in infancy, childhood and adolescence. 2ª ed. London: John Libbey & Co.; 1992. p. 219-23.
26. Fonseca LC, Tedrus GM. Somatosensory evoked spikes and epileptic seizures: a study of 385 cases. *Clin Electroencephalogr.* 2000;31:71-5.
  27. Panayiotopoulos CP. Benign childhood partial epilepsies: benign childhood seizure susceptibility syndromes. *J Neurol Neurosurg Psychiatry.* 1993;56:2-5.
  28. Tavares S, Almeida RM, Figueiroa SM, Temudo T. Epilepsia rolándica. Análisis de las características clínicas, electrofisiológicas, tratamiento y pronóstico en 87 pacientes. *Rev Neurol.* 2005;41:327-30.
  29. Ma CK, Chan KY. Benign childhood epilepsy with centrotemporal spikes: a study of 50 Chinese children. *Brain Dev.* 2003;25:390-5.
  30. Kramer U, Zelnik N, Lerman-Sagie T, Shanar E. Benign childhood epilepsy with centrotemporal spikes: Clinical characteristics and identification of patients at risk for multiple seizures. *J Child Neurol.* 2002;17:17-9.
  31. You SJ, Kim DS, Ko TS. Benign childhood epilepsy with centro-temporal spikes (BCECTS): early onset of seizures is associated with poorer response to initial treatment. *Epileptic Disord.* 2006;8:285-8.
  32. Doose H, BriggerHeuer B, Neubauer B. Children with focal sharp waves: Clinical and genetic aspects. *Epilepsia.* 1997;38:788-96.
  33. Neubauer BA, Fiedler B, Himmelein B, Kampfer F, Lassker U, Schwabe G, et al. Centrottemporal spikes families with Rolandic epilepsy: Linkage to chromosome 15q14. *Neurology.* 1998;51:1608-12.
  34. Stenlein OK, Neubauer BA, Sander T, Song L, Stoodt J, Mount DB. Mutation analysis of the potassium chloride cotransporter KCC3 (SCL12A6) in rolandic and idiopathic generalized epilepsy. *Epilepsy Res.* 2001;44:191-5.
  35. Vadlamudi L, Harvey AS, Connellan MM, Milne RL, Hopper JL, Scheffer IE, et al. Is benign rolandic epilepsy genetically determined? *Ann Neurol.* 2004;56:129-32.
  36. Kivity S, Ephraim T, Weitz R, Tamir A. Childhood epilepsy with occipital paroxysms: clinical variants in 134 patients. *Epilepsia.* 2000;41:1522-33.
  37. Lada C, Skiadas K, Theodorou V, Loli N, Covanis A. A study of 43 patients with panayiotopoulos syndrome, a common and benign childhood seizure susceptibility. *Epilepsia.* 2003;44:81-8.
  38. Dai AI, Weinstock A. Postictal paresis in children with benign rolandic epilepsy. *J Child Neurol.* 2005;20:834-6.
  39. Okubo Y, Matsuura M, Asai T, Asai K, Kato M, Kojima T, et al. Epileptiform EEG discharges in healthy children: prevalence, emotional and behavioral correlates, and genetic influences. *Epilepsia.* 1994;35:832-41.
  40. Morikawa T. Rolandic discharges in benign childhood epilepsy with centrotemporal spikes, and in other forms of partial epilepsies. *Epileptic Disord.* 2000;2 Suppl:S23-8.
  41. Gelisse P, Corda D, Raybaud C, Dravet C, Bureau M, Genton P. Abnormal neuroimaging in patients with benign epilepsy with centrotemporal spikes. *Epilepsia.* 2003;44:372-8.
  42. Ambrosetto G. Unilateral opercular macrogyria and benign childhood epilepsy with centrotemporal (rolandic) spikes. *Epilepsia.* 1992;33:499-503.
  43. Shevell MI, Rosenblatt B, Watters GV, O'Gorman AM, Montes JL. 'PseudoBECRS': Intracranial focal lesions suggestive of a primary partial epilepsy syndrome. *Pediatr Neurol.* 1996;14:31-5.
  44. Prats JM, Garaizar C, García-Nieto ML, Madoz P. Antiepileptic drugs and atypical evolution of idiopathic partial epilepsy. *Pediatr Neurol.* 1998;18:402-6.
  45. Parmeggiani L, Seri S, Bonanni P, Guerrini R. Electrophysiological characterization of spontaneous and carbamazepine-induced epileptic negative myoclonus in benign childhood epilepsy with centrotemporal spikes. *Clin Neurophysiol.* 2004;115:50-8.
  46. Cerminara C, Montanaro ML, Curatolo P, Seri S. Lamotrigine-induced seizure aggravation and negative myoclonus in idiopathic rolandic epilepsy. *Neurology.* 2004;63:373-5.
  47. Fejerman N, Caraballo R, Tenenbaum SN. Evoluciones atípicas de la epilepsia parcial benigna de la infancia con espigas centrotemporales. *Rev Neurol.* 2000;31:389-96.
  48. Metz-Lutz MN, Filippini M. Neuropsychological findings in rolandic epilepsy and Landau-Kleffner syndrome. *Epilepsia.* 2006;47 Suppl 2:S71-5.
  49. Weglage J, Demsky A, Pietsch M, Kurlmann G. Neuropsychological, intellectual and behavioral findings in patients with centrotemporal spikes with and without seizures. *Dev Med Child Neurol.* 1997;39:646-51.
  50. Herranz JL. Amplio espectro clínico y pronóstico de las epilepsias rolándicas: acuerdos, desacuerdos y cuestiones abiertas. *Rev Neurol.* 2002;35:79-81.