

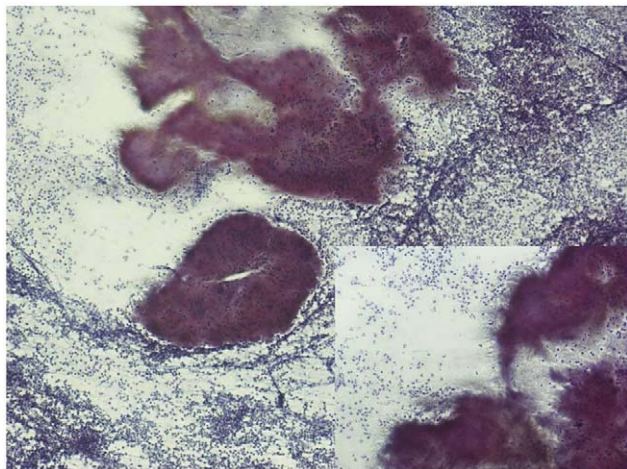Figura 2 Punción aspirativa con aguja fina de tumoración laterocervical izquierda, en la que se observa infiltrado inflamatorio agudo con colonias de gérmenes filamentosos compatibles con actinomycosis cervicofacial.

rápida progresiva, piógena, dolorosa y con compresión de estructuras adyacentes con estridor y disfagia.

En la mayoría de las actinomycosis cervicofaciales, por su origen en cavidad oral, la infección es polimicrobiana^{2,3}. En nuestro paciente se aisló *S. viridans*, lo que favorecería la hipótesis de diseminación directa desde la región oral.

El diagnóstico de actinomycosis cervical es difícil y la certeza de éste se obtiene con el aislamiento del germen en el cultivo microbiológico, pero es una técnica de bajo rendimiento debido al sobrecrecimiento de otras bacterias asociadas, al tratamiento antibiótico previo o a las condiciones anaerobias inadecuadas en el medio de cultivo^{1,7}. La PAAF es una prueba simple, rápida y con mínima morbilidad, como se ha demostrado en varias series^{1,7,9}, que permite la identificación morfológica de la bacteria de forma comparable a la biopsia y la demostración de gránulos de azufre actinomicóticos (imagen patognomónica, aunque de difícil visualización), y se puede extraer material para realizar cultivo microbiológico. En nuestro paciente fue finalmente la PAAF la que logró realizar el diagnóstico etiológico.

En cuanto al tratamiento de la actinomycosis tiroidea, al igual que otras formas de infección, responde bien a la combinación de drenaje quirúrgico y al tratamiento antibiótico; el fármaco de elección es la penicilina, dado que no se han descrito resistencias^{3,10}. La pauta aconsejada es el tratamiento antibiótico de 6 a 12 meses. En nuestro caso, se administró cefotaxima intravenosa y drenaje quirúrgico y se mantuvo penicilina oral durante 6 meses.

doi:10.1016/j.anpedi.2009.05.010

El pronóstico en los escasos casos descritos en la literatura médica fue favorable, con una recuperación completa de más del 90% de los casos³.

La actinomycosis cervicofacial pediátrica es una entidad excepcional, en la que la afectación tiroidea es aún más infrecuente, sólo se han descrito hasta el momento 3 casos en población infantil en la literatura médica revisada^{2,3}.

Ante una masa cervical y una tiroiditis aguda supurativa, debemos pensar en esta entidad y valorar la PAAF como método para el diagnóstico rápido para administrar precozmente un tratamiento eficaz.

Bibliografía

1. Domenech Campos E, San Juan Jiménez J, Fontal Álvarez M, Campos Dana JJ. Thyroid actinomycosis: A case report. *Acta Otorrinolaringol Esp.* 2003;54:134-8.
2. Karatoprak N, Atay Z, Erol N, Goksugur SB, Ceran O. Actinomycotic suppurative thyroiditis in a child. *J Trop Pediatr.* 2005;51:383-5.
3. Trites J, Evans M. Actinomycotic thyroiditis in a child. *J Pediatr Surg.* 1998;33:781-2.
4. Benammar S, Helardot PG, Sapin E, Adamsbaum C, Raymon J. Childhood actinomycosis: Report of two cases. *Eur J Pediatr Surg.* 1995;5:180-3.
5. Foster SV, Demmler GJ, Hawkins EP. Pediatric cervicofacial actinomycosis. *South Med J.* 1993;86:1147-50.
6. Somacarrera ML, Hernández Vallejo G, López A, Aracil L, Arriba L, et al. Estudio clínico de seis casos de actinomycosis cervicofacial. *Arch Odontostomatol.* 1996;112:547-61.
7. Vera Álvarez J, Marigil-Gómez M, Abascal Agorreta M. Fine needle aspiration cytology of cervicofacial actinomycosis. *Acta Cytol.* 1993;37:109-11.
8. Sai Prasad TR, Li Chong C, Mani A, Hon Chui C, Eng Looi Tan C, et al. Acute suppurative thyroiditis in children secondary to pyriform sinus fistula. *Pediatr Surg Int.* 2007;23:779-83.
9. Das DK, Bhatt NC, Khan VA, Luthra UK. Cervicofacial actinomycosis: Diagnosis by fine needle aspiration cytology. *Acta Cytol.* 1989;33:278-80.
10. Stewart MG, Sulek M. Pediatric actinomycosis of the head and neck. *Ear Nose Throat J.* 1993;72:614-9.

J. Hualde Olascoaga, M. Oscoz Lizarbe, T. Molins Castiella y J. Molina Garicano*

Servicio de Pediatría, Unidad de Oncohematología Pediátrica, Hospital Virgen del Camino, Pamplona, España

*Autor para correspondencia.

Correo electrónico: jmolinag@cfnavarra.es
(J. Molina Garicano).

Sarcoidosis: forma sistémica en un niño de 4 años

Sarcoidosis: A systemic form in a four year-old child

Sr. Editor:

La sarcoidosis es una enfermedad multisistémica de causa desconocida, excepcional en la edad pediátrica. Se han descrito 2 patrones clínicos: en menores de 4 años la

enfermedad se manifiesta generalmente con la tríada clínica: erupción cutánea, poliartritis y uveítis; por encima de los 9 años la clínica se asemeja a la descrita en adultos, con una afectación visceral, principalmente pulmonar^{1,3}. Sin embargo, parece aumentar en la actualidad el número de casos descritos en la literatura médica de sarcoidosis sistémica en niños pequeños, como ocurre en el caso que a continuación presentamos^{4,5}.

Se trata de un niño de 4 años de edad sin antecedentes personales de interés, que consulta al servicio de urgencias por aparición de tumefacción parotídea bilateral de 3 días de evolución así como astenia y pérdida de peso (2 kg) durante el último mes. En la exploración física únicamente destacan estancamiento ponderal, tumefacción parotídea bilateral no dolorosa, hepatomegalia de 2 cm, esplenomegalia de 3 cm y pequeñas adenopatías en las regiones laterocervical, axilar e inguinal. La auscultación cardiorrespiratoria era normal.

Se realiza analítica sanguínea con hemograma, bioquímica, proteína C reactiva y velocidad de sedimentación globular, que resultan normales. La radiografía de tórax muestra patrón intersticial difuso con infiltrados perihiliares (fig. 1a).

Ante estos resultados y la clínica del paciente se decide ingreso para estudio, y se plantean como diagnósticos diferenciales: neumonía alveolointersticial de causa infecciosa, síndrome linfoproliferativo o enfermedad sistémica. Se realizan extensión de sangre periférica, estudio de inmunidad y marcadores de autoinmunidad, que resultan normales; la prueba de tuberculina fue negativa. Los cultivos y los estudios serológicos fueron también negativos. Se practica tomografía computarizada (TC) torácica, donde se aprecian afectaciones nodulares de *ground glass* y múltiples septos engrosados intersticiales (fig. 1b).

Se realiza lavado broncoalveolar (LBA) que muestra un predominio de linfocitos (61%) con un índice CD4/CD8 de 1,4, sin células malignas y con cultivos negativos. Las

pruebas funcionales respiratorias mostraban un leve patrón restrictivo (el 73% de capacidad vital forzada y el 80% de volumen espiratorio máximo en el primer segundo).

La ecografía abdominal mostraba ligera hepatoesplenomegalia con alguna adenopatía en la región de salida del tronco celiaco. En la ecografía parotídea se apreciaba alteración de la ecogenidad y aumento de tamaño de ambas parótidas con múltiples nódulos hipoecoicos sin vascularización en su interior. La TC toracoabdominal con contraste evidenciaba múltiples adenopatías mediastínicas y mesentéricas.

Los valores de enzima conversiva de la angiotensina (ECA) estaban muy elevados (350 U/l [valores normales <40 U/l]). En el examen oftalmológico se observaba uveítis anterior bilateral, por lo que se inició tratamiento ciclopléjico y corticoideo en gotas. Se realizó equilibrio renal, que mostraba leve hipercalciuria (9 mg/kg/día). Los valores de vitamina D y paratirina fueron normales.

Para confirmar el diagnóstico de sospecha de sarcoidosis se realizó, mediante toracoscopia, biopsia pulmonar y de adenopatías mediastínicas, que demostraron la presencia de abundantes granulomas no caseificantes¹⁰ (fig. 2).

Tras todos estos hallazgos y la exclusión de enfermedades infecciosas y procesos linfoproliferativos se llega al diagnóstico de sarcoidosis.

Se inició tratamiento con corticoides (1 mg/kg/día)⁶ durante un mes; posteriormente se administra pauta descendente, con lo que el paciente experimenta una progresiva mejoría con desaparición de la uveítis y normalización radiológica, funcional y analítica.

La sarcoidosis es una enfermedad rara, difícil de diagnosticar y probablemente infradiagnosticada en niños. El diagnóstico se basa en hallazgos clinicoradiológicos, las pruebas histológicas de granulomas epiteloideos no caseificantes y la exclusión de otras posibles etiologías². En pacientes con sarcoidosis, la realización de un LBA con estudio tanto de la celularidad (predominio de linfocitos y descenso del número de macrófagos) como del perfil de

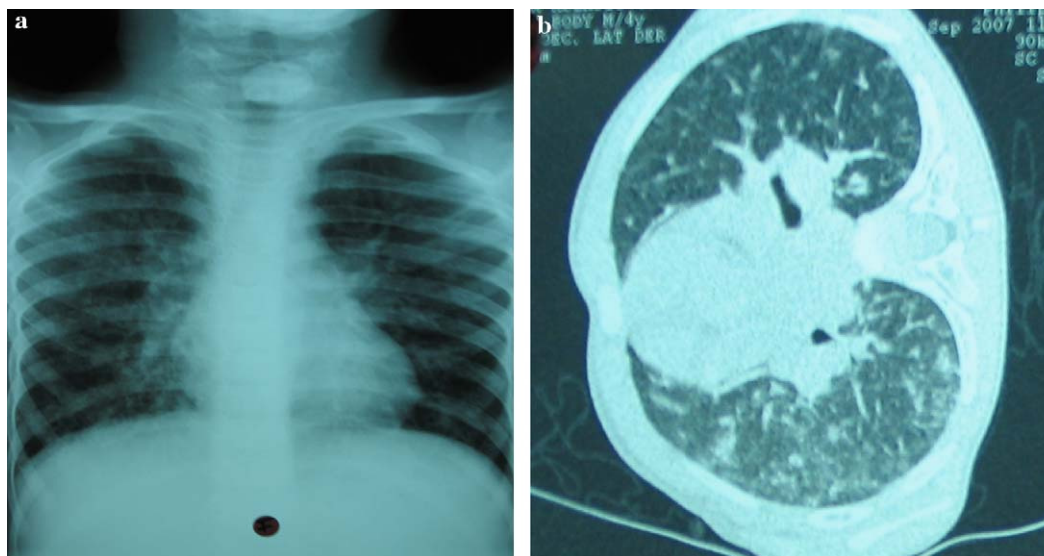


Figura 1 a) Radiografía de tórax que muestra patrón intersticial difuso con infiltrados perihiliares. b) Tomografía computarizada torácica donde se aprecian afectaciones nodulares de *ground glass* y múltiples septos engrosados intersticiales.

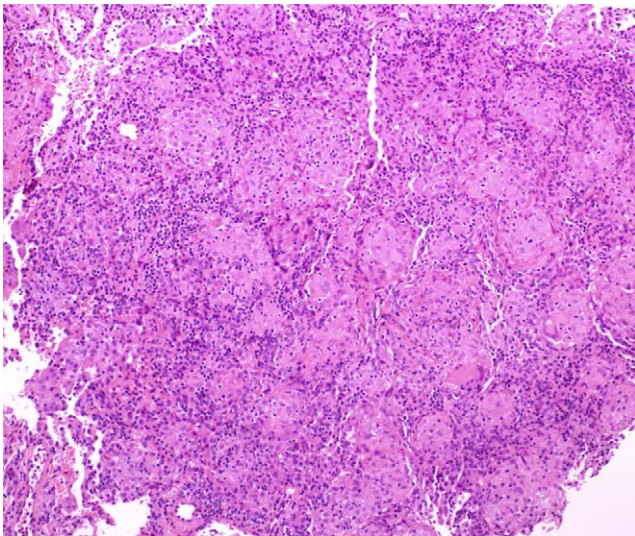


Figura 2 Biopsia pulmonar que demostró la presencia de abundantes granulomas no caseificantes, compatible con sarcoidosis.

citocinas (aumento de interleucina [IL]-1B, factor de necrosis tumoral, IL-6 y factor de crecimiento y transformación- β) contribuye al diagnóstico y puede ser útil a la hora de valorar el grado de actividad o la gravedad de la enfermedad. Sin embargo, no parece indicado en el seguimiento de estos pacientes repetir un LBA para evaluar la respuesta al tratamiento, ya que la presencia de alveolitis con aumento de linfocitos parece mantenerse durante el curso de la enfermedad, aunque ésta presente buena evolución^{7,11}. A pesar de la existencia de 2 patrones pediátricos clásicos descritos hasta la actualidad⁹, nuestro caso se trata de un niño de 4 años con una afectación sistémica (principalmente pulmonar) poco frecuente para su edad y que se asemeja más a la forma clásica o tardía, más frecuente en adolescentes.

Nuestro paciente presentó una excelente respuesta al tratamiento convencional con corticoides, tal y como se describe en la literatura médica. En la actualidad, el paciente permanece asintomático, con recuperación del peso y desaparición de las visceromegalias. La radiografía de tórax, las pruebas funcionales respiratorias, los valores de ECA y el examen oftalmológico son actualmente normales.

A pesar de la buena evolución clínica, el pronóstico a largo plazo de estos casos atípicos resulta incierto. La sarcoidosis pulmonar parece tener un curso más agresivo en niños que en adultos, en los que un 65% de los casos se cura espontáneamente^{7,8}. Una vez iniciado el tratamiento corticoideo, su eficacia debe evaluarse en función de los signos clínicos, la radiografía de tórax y las pruebas funcionales respiratorias.

Todavía hay pocos estudios acerca del pronóstico a largo plazo de la forma sistémica de la sarcoidosis en niños pequeños. Un reciente estudio de 36 niños daneses afectados de sarcoidosis seguidos durante unos 15 años tras el diagnóstico parece confirmar el pronóstico generalmente

benigno de esta enfermedad en los niños, con una remisión de ésta en su mayoría antes de los 6 años tras el diagnóstico. Además, el pronóstico no parece estar relacionado con la edad del inicio de la enfermedad. La aparición de un eritema nodoso suele asociarse a buen pronóstico, mientras que la afectación del sistema nervioso central se asocia a mal pronóstico¹².

Bibliografía

1. Milman N, Hoffman AL, Byg KE. Sarcoidosis in children. Epidemiology in Danes, clinical features, diagnosis, treatment and prognosis. *Acta Paediatr.* 1998;87:871-8.
2. Wu J, Rashchovsky K. Sarcoidosis. *Am Fam Physician.* 2004;70:312-22.
3. Milman N, Hoffman AL, Byg KE. Childhood sarcoidosis in Denmark 1979-1994: Incidence, clinical features and laboratory results at presentation in 48 children. *Acta Paediatr.* 2004;93:30-3.
4. Nieves BJ, Losada B, Ruibal JL. Hipercalcemia, nefrocalcinosis y tumoración de carpo bilateral como primeras manifestaciones de sarcoidosis en un niño de tres años. *An Esp Pediatr.* 2002;57:170-80.
5. Bravo Mata M, Iglesias Díaz JL, Pérez Muñuzuri A, Alonso Martín A, Varela Durán J. Adolescente con retraso de crecimiento. *An Esp Pediatr.* 2000;52:262-72.
6. Paramothayan NS, Jones PW. Corticosteroids for pulmonary sarcoidosis. *Cochrane Database Syst Rev.* 2004;CD001114.
7. Baculard A, Blanc N, Boulé B, Fauroux B, Chedelat K, Boccon-Gibod L, et al. Pulmonary sarcoidosis in children: A follow-up study. *Eur Respir J.* 2001;17:628-35.
8. Marcille R, McCarthy M, Barton JW, Merten DF, Spock A. Long term outcome of pediatric sarcoidosis with emphasis on pulmonary status. *Chest.* 1992;102:1444-9.
9. Cron RQ, Wallace CA, Sherry DD. Childhood sarcoidosis. Does age of onset predict clinical manifestations?. *J Rheumatol.* 1997;24:1654-5.
10. Heyer CM, Mueller KM, Seiffert P, Nicolas V, Rieger CHL, Nuesslein TG. Pulmonary sarcoidosis in a 14-year-old boy diagnosed by low-dose CT-guided transthoracic lung biopsy. *Pediatr Pulmonol.* 2006;41:269-74.
11. Tessier V, Chadelat K, Baculard A, Housset B, Clement A. BAL in children. A controlled study of differential cytology and cytokine expression profiles by alveolar cells in pediatric sarcoidosis. *Chest.* 1996;109:1430-8.
12. Milman N, Hoffmann AL. Childhood sarcoidosis: Long-term follow-up. *Eur Respir J.* 2008;31:592-8.

M. Tobeña Rué^{a,*}, F. Coll Usandizaga^a, A. Moreno Galdo^b y A. Carrascosa^a

^aServicio de Pediatría, Área Pediátrica, Hospital Universitario Vall d'Hebrón, Universidad Autónoma de Barcelona, Barcelona, España

^bUnidad de Neumología Pediátrica, Área Pediátrica, Hospital Universitario Vall d'Hebrón, Universidad Autónoma de Barcelona, Barcelona, España

*Autor para correspondencia.

Correo electrónico: 36863mtr@comb.es (M. Tobeña Rué).