

Tratamiento con valganciclovir de la hepatitis por citomegalovirus neonatal

Valganciclovir treatment of neonatal cytomegalovirus induced hepatitis

Sr. Editor:

El citomegalovirus (CMV) constituye en el mundo desarrollado la primera causa de infección perinatal. Se estima que ocurre en un 0,5–2% de todas las infecciones congénitas que ocurren en el mundo desarrollado^{1–3}. La gran mayoría de las infecciones por CMV permanecen asintomáticas, y únicamente el 10–15% es evidente clínicamente; existen casos de remisión espontánea de la enfermedad, especialmente en aquellos que no presentan manifestaciones sistémicas^{1,4,5}. Estas manifestaciones clínicas son muy variadas. La más importante es la sordera neurosensorial, ya que se sabe que la infección por CMV es la primera causa de sordera neurosensorial no hereditaria en niños^{5,6}. Junto con esta afectación se describen déficit del desarrollo neuromotor, calcificaciones intracraneales, coriorretinitis, alteraciones hematológicas, disfunción hepática e incluso sepsis^{3,4}.

El diagnóstico de la infección por CMV se basa en la detección del antígeno viral en orina, y la antigenemia se puede determinar en sangre periférica⁴.

Presentamos el caso de un niño pretérmino (34s y 2.150 g), que presenta al nacimiento un cuadro de *distress* respiratorio inmediato con hepatoesplenomegalia y soplo I/VI. En los exámenes complementarios destaca una alteración en la coagulación; cifras de transaminasa glutámico oxalacética (GOT) de 275 U/l; transaminasa glutámico pirúvica (GPT) de 85 U/l; gammaglutamil transpeptidasa (GGT) de 133 U/l; bilirrubina total de 8,4 mg/dl, y bilirrubina directa de 4,5 mg/dl. La ecografía cardíaca muestra un leve insuficiencia mitral (IM). El foramen oval (FO) es normal. La ecografía abdominal muestra hepatomegalia sin lesiones parenquimatosas. Ante el cuadro de sospecha de hepatitis neonatal se solicita, entre otras pruebas, un cultivo de antígeno (Ag) de CMV en orina con resultado positivo, por lo que se inicia tratamiento con ganciclovir intravenoso durante 6 semanas. Al finalizar el tratamiento presenta cifras de GOT de 105 U/l; GPT de 114 U/l, y GGT de 456 U/l, y bilirrubina total de 3,5 mg/dl, con leve hepatomegalia persistente en la ecografía.

En un control posterior, al mes de terminar el tratamiento, presenta cifras de aminotransferasas de GPT de 846 U/l; GOT de 658 U/l, y GGT de 446 U/l. Se realiza un nuevo cultivo de orina, que es positivo al CMV, por lo que se inicia una nueva tanda de tratamiento con ganciclovir durante 6 semanas (10 mg/kg/día), con cifras de GOT de 121 U/l y de GPT de 71 U/l al finalizar el tratamiento; se continúa posteriormente con valganciclovir oral (15 mg/kg/día), previo consentimiento de los padres, y presenta cifras de aminotransferasas a los 2 meses de iniciado el tratamiento con valganciclovir de GOT de 61 U/l; GPT de 69 U/l, y GGT de 56 U/l.

El ganciclovir es el tratamiento de elección para la infección congénita por CMV, y se ha demostrado su utilidad para disminuir la gravedad de la infección por CMV en los diferentes órganos, principalmente en el desarrollo de una mayor pérdida de audición. La dosis recomendada es de 10–12 mg/kg/día y la duración más usada es de 6 semanas^{1,3,6,7}. El problema de esta pauta de tratamiento estriba en que un número bastante considerable de niños presentan reactivaciones de la infección que, en muchas ocasiones, precisan una nueva tanda de tratamiento. Por este motivo, hay estudios que defienden el uso de una pauta de tratamiento más larga, de hasta 10 meses, ya que se ha visto que consigue una menor pérdida de audición y una mejoría de las manifestaciones sistémicas de la infección^{4,5}. El problema de este tratamiento prolongado estriba en la necesidad del uso de un acceso venoso central con las complicaciones que éste conlleva⁸. El valganciclovir es una valina éster del ganciclovir, que es muy bien absorbido por vía oral y es rápidamente metabolizado a ganciclovir. Actualmente su uso no está aprobado en neonatos, ya que existe poca experiencia en niños, pero se ha usado a dosis de 15 mg/kg/día durante 4 semanas y se han logrado descensos en la cifra de viuria^{9,10}. Presentamos el caso de una infección congénita por CMV que, por reactivación de la infección, precisó una nueva tanda de ganciclovir y se ha continuado con valganciclovir oral, con lo que se logró una normalización de la cifras de aminotransferasas y una negativización de la viremia. Pensamos que el uso de valganciclovir puede abrir una nueva opción de tratamiento para estos niños, aunque siguen siendo necesarios más estudios para recomendar su tratamiento firmemente.

Bibliografía

1. Basarir Ozkan T, Mistik R, Bunyamin D, Ozturk Nazlioglu H. Antiviral therapy in neonatal cholestatic cytomegalovirus hepatitis. *BMC Gastroenterol.* 2007;7:9.
2. Pérez Payá A, Apolinar Valiente E, Acosta Boga B, Ribes Koniexk C., Díaz Marijuan C, Muñoz Guillén A. Infección perinatal por citomegalovirus en recién nacidos pretérmino. *An Esp Pediatr.* 2002;57:244–8.
3. Tanaka-Kitajima N, Sugaya M, Takeshi F, Kanegane H, Suzuki C, Makoto O, et al. Ganciclovir therapy for congenital cytomegalovirus infection in six infants Naoko. *Pediatr Infect Dis J.* 2005;24:782–5.
4. Schleiss MR. Antiviral therapy of congenital cytomegalovirus infection. *Semin Pediatr Infect Dis.* 2004;16:50–9.
5. Rivera LB, Boppana SB, Fowler KB, Britt WJ, Stagno S, Passs RF. Precursors of hearing loss in children with symptomatic congenital cytomegalovirus infection. *Pediatrics.* 2002;110:762–7.
6. Michaelis MG, Greenberg DP, Sabo DL, Wald ER. Treatment of children with congenital cytomegalovirus infection with ganciclovir. *Pediatr Infect Dis J.* 2003;22:504–8.
7. Fischler B, Casswall TH, Malmborg P, Nemeth A. Ganciclovir treatment in infants with cytomegalovirus infection and cholestasis. *J Pediatr Gastroenterol Nutr.* 2002;34:154–7.

8. Vancíková J, Kucerová T, Pelikán L, Zikmundová L, Priglová M. Perinatal cytomegalovirus hepatitis: To treat or not to treat with ganciclovir Z. J Paediatr Child Health. 2004;40: 444-8.
9. Galli L, Novelli A, Chiappini E, Gervaso P, Cassetta MI, Fallan S, et al. Valganciclovir for congenital CMV infection: A pilot study on plasma concentration in newborns and infants. *Pediatr Infect Dis J.* 2007;26:451-2.
10. Müller A, Eis-Hübinger AM, Brandhorst G, Heep A, Bartmann P, Franz AR. Oral valganciclovir for symptomatic congenital cytomegalovirus infection in an extremely low birth weight infant. *J Perinatol.* 2008;28:74-6.

J.C. Salazar Quero*, A. Pérez Parras, A. Arévalo Garrido y J. de la Cruz Moreno

UGC de Pediatría, Complejo Hospitalario, Jaén, España

*Autor para correspondencia.

Correo electrónico: josesolrac@hotmail.com (J.C. Salazar Quero).

doi:10.1016/j.anpedi.2009.07.008

Tratamiento antifúngico combinado. Éxito en un caso de endocarditis mural por *Candida glabrata*

Combined antifungal therapy. Treatment success in a case of mural endocarditis due to *Candida glabrata*

Sr. Editor:

La endocarditis fúngica es excepcional en Pediatría¹. Su tratamiento es complejo y asociado a una gran mortalidad.

Presentamos el caso de un lactante de 5 meses con antecedentes de prematuridad (30+4 semanas), displasia broncopulmonar grave y cardiopatía congénita (ductus arterioso persistente operado), que ingresa en la UCIP por reagudización respiratoria. Permanece con ventilación mecánica mediante traqueostomía y se canaliza un Port-A-Cath[®]. Como factores de riesgo para el desarrollo de infección fúngica, había recibido tratamiento antibiótico con teicoplanina y meropenem por sepsis por *Klebsiella pneumoniae* y *Enterobacter cloacae* nutrición parenteral, tratamiento con corticoides y colonización del tracto digestivo por *Candida glabrata*. A las 12 semanas presenta deterioro respiratorio con fiebre, elevación de la proteína C reactiva (>10 mg/dl) y procalcitonina (>10 ng/ml). Se realizan hemocultivos (centrales y periféricos) con crecimiento de *C. glabrata*. En el fungograma resulta anfotericina B: 0,12 µg/ml; fluconazol: 16 µg/ml; voriconazol: 0,25 µg/ml, y caspofungina: 0,12 µg/ml. Se inicia anfotericina B liposomal (5 mg/kg) por vía periférica durante 14 días y sello del Port-A-Cath[®] con anfotericina B liposomal (5 mg/ml). Evoluciona favorablemente con cultivos negativos. Se reutiliza el Port-A-Cath[®] tras 14 días y permanece estable 4 semanas hasta presentar nuevamente sepsis por *C. glabrata*. Se administra anfotericina B liposomal y se sustituye el Port-A-Cath[®] por un catéter venoso femoral que se debe retirar 2 cm al estar localizada la punta en la aurícula derecha. A los 4 días el hemocultivo periférico continúa siendo positivo. Se realizan ecografía abdominal, fondo de ojo y punción lumbar que resultan normales. La ecocardiografía transtorácica muestra una imagen filamentososa, ecodensa y móvil en el interior del ventrículo derecho, paralela al septo interventricular de aproximadamente 20 × 10 mm (fig. 1). No se identifican

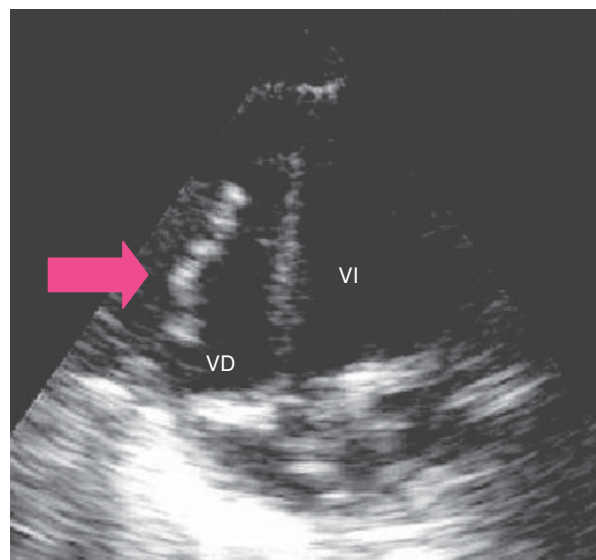


Figura 1 Ecocardiografía en 2 dimensiones transtorácica que muestra una imagen móvil, pediculada y ecodensa en la pared del ventrículo derecho.

acciones valvulares y la función ventricular presenta una fracción de eyección del 68%. Conforme a los criterios modificados de Duke (imagen ecográfica compatible y hemocultivos persistentes), se diagnostica de endocarditis mural². Debido a la ausencia de afectación valvular y por ser una endocarditis derecha con estabilidad hemodinámica, se decide tratamiento conservador y se optimiza el tratamiento antifúngico al asociar caspofungina (50 mg/kg/m²). La situación clínica mejora con hemocultivos persistentemente negativos (días +7, +10, +14, +17, +19, +23, +26, +32 y +41). Durante el tratamiento combinado con caspofungina, se observa hipotasemia asintomática que precisa aportes extras de hasta 7 mEq/kg/día como efecto adverso. En los controles ecográficos disminuye progresivamente la imagen del ventrículo derecho hasta su desaparición en la 5.ª semana. A las 6 semanas se suspende la administración de antifúngicos intravenosos y se inicia voriconazol oral (4 mg/kg/12 h). Tras 8 semanas, se da de alta al paciente, que se encuentra asintomático tras 5 meses. A los 12 meses, se suspende el voriconazol.

alter-