



ORIGINAL BREVE

Enfermedad tuberculosa por *Mycobacterium bovis* en la región de Murcia

S. Alfayate Miguélez^{a,*}, J. Piñero Fernández^a, M.T. Montero Cebrián^b, J.A. Mula García^b, P. Paredes Reyes^c y J.M. Zaráuz García^d

^aServicio de Pediatría, Hospital Infantil Virgen de la Arrixaca, Murcia, España

^bServicio de Pediatría, Hospital Rafael Méndez, Lorca, Murcia, España

^cServicio de Microbiología, Hospital Virgen de la Arrixaca, Murcia, España

^dServicio de Microbiología, Hospital Rafael Méndez, Lorca, Murcia, España

Recibido el 30 de mayo de 2009; aceptado el 19 de julio de 2009

Disponible en Internet el 9 de septiembre de 2009

PALABRAS CLAVE

Mycobacterium bovis;
Adenitis cervical;
Tuberculosis
abdominal

KEYWORDS

Mycobacterium bovis;
Cervical
lymphadenitis;
Abdominal
tuberculosis

Resumen

La tuberculosis por *Mycobacterium bovis* es una enfermedad característica de países en vías de desarrollo dado su reservorio y sus formas más habituales de contagio. Puede presentarse, y no es inhabitual, en formas extrapulmonares, por lo que el diagnóstico es difícil debido a la excepcionalidad de la micobacteria en nuestro medio. La llegada de inmigrantes procedentes de países en vías de desarrollo, donde la afectación del ganado y la ingestión de productos contaminados son frecuentes, debe ponernos alerta para un diagnóstico precoz y la instauración de un tratamiento adecuado. Recogemos 3 casos diagnosticados en nuestra región todos con formas extrapulmonares (adenitis cervicales y tuberculosis abdominal) y analizamos la situación actual de la enfermedad en la cabaña ganadera en España y la influencia de la inmigración en esta enfermedad.

© 2009 Asociación Española de Pediatría. Publicado por Elsevier España, S.L. Todos los derechos reservados.

Tuberculosis due to *Mycobacterium bovis* in Murcia

Abstract

Tuberculosis due to *Mycobacterium bovis* is a common disease in developing countries, due to its reservoir and most common forms of transmission. Extrapulmonary cases are not uncommon. This fact and the exceptional nature of this mycobacterium, make the diagnosis difficult in our environment. The arrival of migrants from developing countries, where affected cattle and ingestion of contaminated products are frequent, we must be on the alert for an early diagnosis and adequate treatment.

*Autor para correspondencia.

Correo electrónico: santiagoalfayatem@gmail.com (S. Alfayate Miguélez).

We report three cases diagnosed in our region, both with extrapulmonary presentations (cervical lymphadenitis and abdominal tuberculosis), and analyze the present situation of this illness in Spanish livestock, and the influence of immigration on it.

© 2009 Asociación Española de Pediatría. Published by Elsevier España, S.L. All rights reserved.

Introducción

La tuberculosis por *Mycobacterium bovis* es una enfermedad característica de países en vías de desarrollo dado su reservorio y sus formas más habituales de contagio. Puede presentarse como formas extrapulmonares, por lo que el diagnóstico es más difícil debido a la excepcionalidad de la micobacteria en nuestro medio. La llegada de inmigrantes procedentes de países en vías de desarrollo, donde la afectación del ganado y la ingestión de productos contaminados son frecuentes, debe ponernos alerta para un diagnóstico y un tratamiento precoces.

Pacientes

Caso 1

Varón de 10 años de origen marroquí, con tumoración en el ángulo mandibular derecho de un mes de evolución. Recibió vacuna de BCG al nacimiento. Había tomado leche de vaca sin pasteurizar. Dentro del estudio realizado destacaron Mantoux: 17 mm; ecografía cervical: conglomerado adenopático laterocervical derecho con ecos heterogéneos en su interior; PAAF: linfadenitis granulomatosa necrosante; cultivo: *M. bovis*. Se inició tratamiento con isoniácida, rifampicina y pirazinamida; se sospechó una infección por *Mycobacterium tuberculosis*. A los 2 meses se recibió el informe microbiológico, por lo que a pesar de la resistencia a la pirazinamida y dada la excelente evolución clínica, se continuó con isoniácida y rifampicina hasta completar 6 meses.

Caso 2

Paciente de 11 años enviada por sospecha de adenopatía tuberculosa de 3 meses de evolución. Origen magrebí y vacaciones anuales en Marruecos. Antecedente de ingestión de leche de vaca sin pasteurizar. Entre los estudios realizados destacaron Mantoux: 10 mm; PAAF: linfadenitis granulomatosa necrosante; cultivo: *M. bovis*. Se inició tratamiento con isoniácida, rifampicina y pirazinamida. Se realizó tratamiento quirúrgico de la adenopatía más grande y accesible por abscesificación de ésta. Se continuó tratamiento triple 2 meses, coincidiendo con la recepción del informe microbiológico, y 4 meses con isoniácida y rifampicina. Evolución clínica y ecográfica favorable en ambos casos, con desaparición de las adenomegalias. Permanecen asintomáticos a los 30 y los 36 meses, respectivamente, de finalizar el tratamiento.

Caso 3

Varón de 4 años de origen marroquí, residente en España desde 15 días antes, que consultó por distensión abdominal de 2 meses de evolución sin otra sintomatología. Sin antecedentes de interés, no estaba vacunado de BCG y

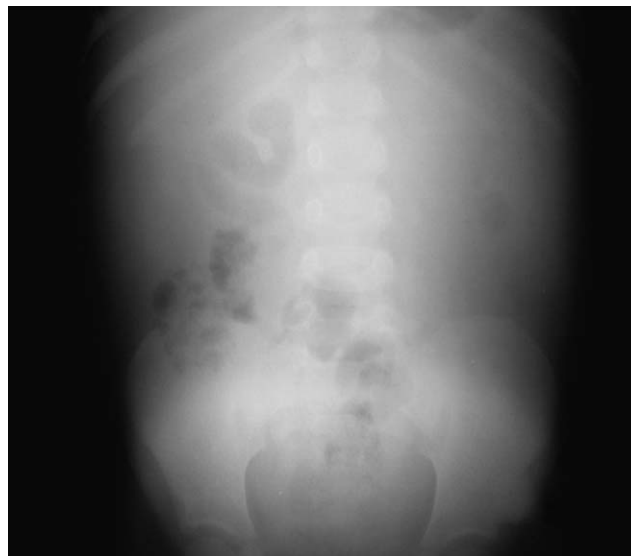

Figura 1 Rx de abdomen al ingreso: normal.

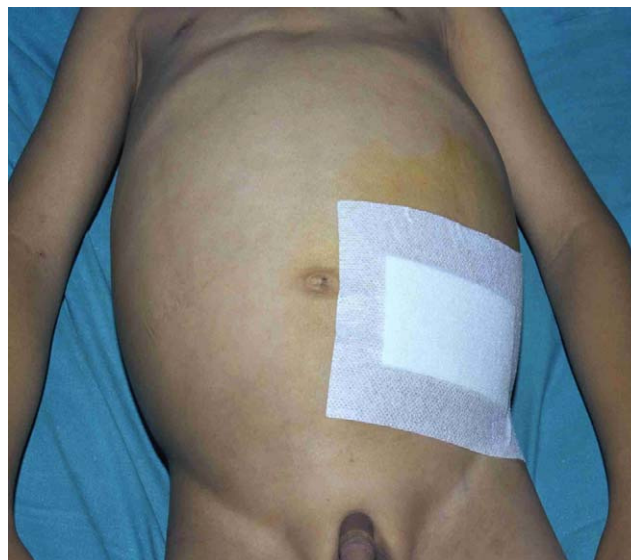

Figura 2 Tuberculosis abdominal. Distensión abdominal.

tenía ingestión habitual de leche de vaca sin pasteurizar. En la exploración al ingreso presentó un estado general regular y como único dato destacable un abdomen distendido (fig. 1), blando, depresible, no doloroso, sin masas ni megalias.

Exploraciones complementarias: hemoglobina: 10 g/dl; hematocrito 31%; fórmula leucocitaria normal; velocidad de sedimentación globular: 75 mm en la primera hora; Mantoux: 22 mm a las 48 h; líquido ascítico: frotis inflamatorio; adenosindeaminasa: 44,6 U/l; aspirado gástrico: Ziehl-Neelsen positivo; reacción en cadena de polimerasa positiva para complejo *M. tuberculosis*, y cultivo: *M. bovis*.

Las Rx de tórax y abdomen eran normales (fig. 2). Ecografía abdominal: ascitis con múltiples nódulos mesentéricos de 0,8-1,5 cm. TC abdominal con contraste: ascitis con adenopatías mesentéricas de centro hipodenso.

Con la sospecha diagnóstica de tuberculosis abdominal se inició tratamiento con isoniacida, rifampicina, pirazinamida y etambutol, 2 meses, se suspendió la pirazinamida al conocer el resultado del cultivo y se continuó con isoniacida

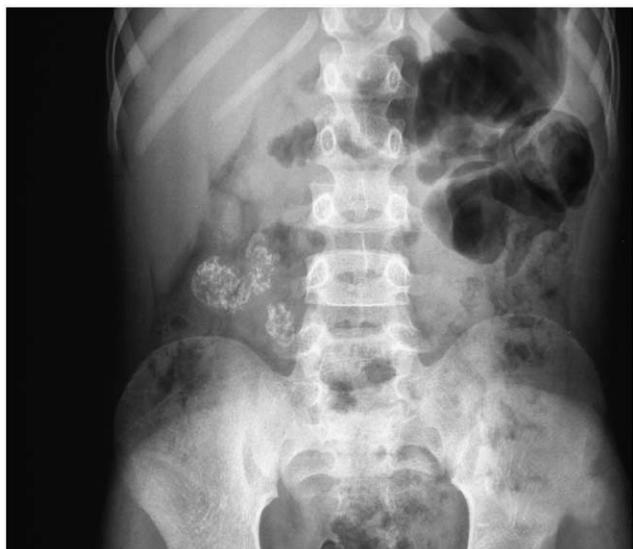

Figura 3 Rx de abdomen al finalizar el tratamiento. Adenopatías calcificadas.

y rifampicina hasta completar 9 meses. La evolución clínica fue excelente, con disminución de la distensión abdominal, desaparición de la ascitis y normalización de los parámetros analíticos. En la Rx de abdomen realizada al finalizar el tratamiento se observaron adenopatías calcificadas, típicas de esta enfermedad (fig. 3). A los 5 años de finalizado el tratamiento permanece asintomático.

Discusión

La *M. bovis* es miembro del grupo de micobacterias referidas como el complejo de micobacterias tuberculosas. La especie bovina es considerada como huésped primario, pero la enfermedad tiene una muy amplia lista de hospedadores mamíferos, incluyendo los humanos. Tras la incorporación de nuestro país a la Comunidad Económica Europea, se realizaron campañas de erradicación en ganado bovino con descenso sostenido, aunque inferior al esperado de la enfermedad, con rebrotes puntuales aproximadamente cada 5 años (fig. 4). Este descenso de la tuberculosis bovina y la pasteurización de la leche han sido fundamentales en la casi desaparición de la enfermedad en humanos en países desarrollados¹⁻⁴.

Las adenopatías cervicales representan la forma más frecuente de presentación entre las formas extrapulmonares^{1,4}. Eran muy frecuentes en Europa hasta que se logró el control de la cabaña ganadera y la pasteurización de la leche^{1,2}. Actualmente es una entidad extremadamente rara en la población infantil autóctona, pero puede presentarse en inmigrantes originarios de países donde la tuberculosis bovina no está controlada y la ingestión de leche sin pasteurizar es habitual. El tratamiento médico con pauta corta con 3 fármacos, excluida la pirazinamida por su resistencia intrínseca, es muy efectivo y queda la cirugía para las formas refractarias⁵⁻⁸. En nuestros casos coincidió el informe microbiológico con la finalización de la fase inicial del tratamiento. Decidimos continuar con 2 fármacos hasta completar 6 meses sobre la base de la evolución clínica y de la existencia de ensayos realizados con esta pauta con excelentes resultados^{6,9}. En países desarrollados no suele asociarse a otra enfermedad y tampoco en nuestro caso⁸. La evolución a la curación fue la normal.

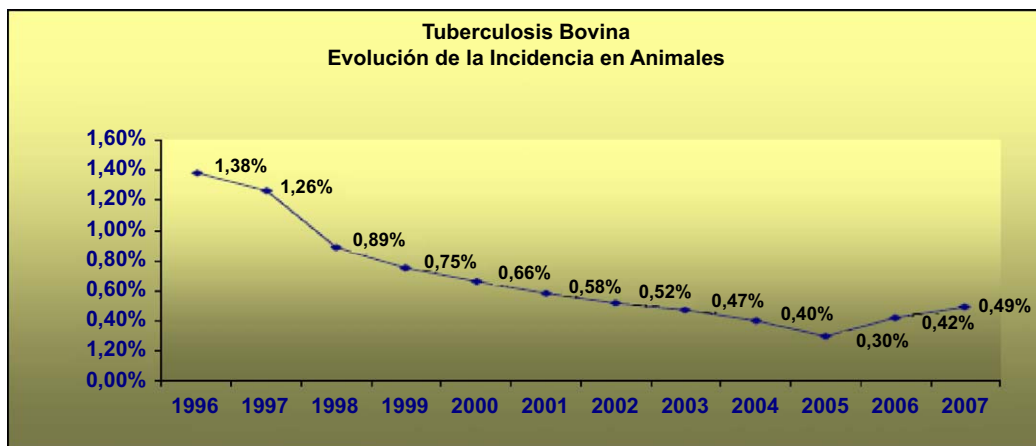


Figura 4 Tuberculosis bovina. Evolución de la incidencia en animales. (Tomado del Programa Nacional de Erradicación de Tuberculosis Bovina presentado por España para los años 2009-2010. Dirección General de Recursos Agrícolas y Ganaderos. Subdirección General de Producción Ganadera. Ref: PN TB 2009-2010)².

La tuberculosis abdominal incluye la infección del tracto gastrointestinal (GI), el peritoneo mesenterio, los ganglios linfáticos, el hígado, el bazo y el páncreas¹⁰. Las formas más frecuentes son peritonitis, linfadenopatías y formas GI con afectación de la válvula ileocecal¹¹.

Los síntomas son muy variables y dependen de la forma de presentación (fiebre, diarrea/estreñimiento, suboclusión, etc.), pero el dolor abdominal, la distensión abdominal y la pérdida de peso suelen ser comunes¹²⁻¹⁴.

El diagnóstico se basa en una buena anamnesis, una sospecha clínica y en las exploraciones complementarias, como la ecografía y la TAC abdominal que, aunque inespecíficas, aportan datos como presencia o no de ascitis, adenopatías y características de éstas, calcificaciones, masas, etc.¹⁴⁻¹⁶, el análisis del líquido ascítico en las formas exudativas y la punción guiada por ecografía en las formas no exudativas¹²⁻¹⁵. El Mantoux, de obligada realización, puede ser positivo en sólo el 50% de los pacientes^{12,15,17}. La confirmación bacteriológica o anatomopatológica son los objetivos finales.

Respecto al tratamiento, la quimioterapia antituberculosa es el pilar fundamental y se realiza con isoniacida, rifampicina, pirazinamida y etambutol 2 meses y con isoniacida y rifampicina 7 meses⁶. Es aconsejable iniciar el tratamiento con 4 fármacos dada la posibilidad, como en nuestro caso, de ser causada por *M. bovis*, que es intrínsecamente resistente a la pirazinamida, y ajustarlo una vez conocido el microorganismo causal y su sensibilidad⁶. La cirugía queda reservada para los procedimientos diagnósticos y las complicaciones, y el uso de corticoides está muy discutido, pues no disminuye la incidencia de fibrosis intestinal^{14,15,17,18}.

En resumen, a pesar de que las infecciones por *M. bovis* son muy infrecuentes en nuestro medio, debe de ser una enfermedad para tener en cuenta en la valoración diagnóstica de todo niño inmigrante procedente de áreas con alta prevalencia de tuberculosis y clínica indicativa, sin olvidar que la erradicación de la tuberculosis bovina es aún un objetivo en España.

Bibliografía

1. Ayele WY, Nelly SD, Zinsstag J, Weiss MG, Pavlik I. Bovine tuberculosis: An old disease but a new threat to Africa. *Int J Tuberc Lung Dis.* 2004;8:924-37.
2. Programa nacional de erradicación de tuberculosis bovina presentado por España para los años 2009-2010. Presentado para su cofinanciación en 2009. Dirección General de Recursos Agrícolas y Ganaderos. Subdirección General de Producción Ganadera. Ref: PN TB 2009-2010.
3. Center for Disease Control and Prevention (CDC). Human tuberculosis caused by *Mycobacterium Bovis*- New York City 2000-2004. *MMWR Morb Mortal Wkly Rep.* 2005;54:605-8.
4. LoBue PA, Betacourt W, Peter C, Moser KS. Epidemiology of *Mycobacterium bovis* disease in San Diego County 1994-2000. *Int J Tuberc Lung Dis.* 2003;7:180-5.
5. Robert J, Boulahbal F, Trystram D, Truffot-Pernot C, De Benoist AC, Vincent V, et al. A national survey of human *Mycobacterium bovis* infection in France. Network of Microbiology Laboratories in France. *Int J Tuberc Lung Dis.* 1999;3:711-14.
6. American Thoracic Society, CDC, and Infectious Disease Society of America. Treatment of tuberculosis. Recommendation and reports. *MMWR.* 2003;52:47.
7. Khan R, Harris SH, Verma AK, Sied A. Cervical lymphadenopathy: Scrofula revisited. *J Laryngol Otol.* 2008;10:1-4.
8. Fennelly GJ. *Mycobacterium bovis* versus *Mycobacterium tuberculosis* as a cause of acute cervical lymphadenitis without pulmonary disease. *Pediatr Infect Dis J.* 2004;23:590-1.
9. Jawahar MS, Rajaram K, Sivasubramanian S, Paramasivan CN, Chandrasekar K, Kamaludeen MN, et al. Treatment of lymph node tuberculosis—a randomized clinical trial of 6-month regimens. *Trop Med Int Health.* 2005;10:1090-8.
10. Kapoor VK. Abdominal tuberculosis. *Medicine.* 2007;35:257-260.
11. Niall O, Aston MA, Chir M. Abdominal tuberculosis. *World J Surg.* 1997;21:492-9.
12. Blanc P, Perrin I, Barlet L, Talbotec C, Goulet O, Paupe A, et al. Peritoneal tuberculosis in children: Report of two cases. *Arch Pediatr.* 2004;11:822-5.
13. Artigas Rodríguez S, Lobato Salinas Z, García García JJ, Sécúlis Palacios JL. Tuberculosis abdominal seudotumoral. *An Pediatr (Barc).* 2004;61:77-8.
14. Boukthir S, Mrad SM, Becher SB, Khaldi F, Barsaoui S. Abdominal tuberculosis in children. Report of 10 cases. *Acta Gastroenterol Belg.* 2004;67:245-9.
15. Dinler G, Sensoy G, Helek D, Gazi Calazi A. Tuberculous peritonitis in children: Report of nine patients and review of the literature. *World J Gastroenterol.* 2008;14:7235-9.
16. Tanrikulu AC, Aldemir M, Gurkan F, Suner A, Dagli, Ece A. Clinical review of tuberculosis peritonitis in 39 patients in Diyarbakir. *J Gastroenterol Hepatol.* 2005;21:1869-70.
17. El Abkari M, Benajah DA, Aqodad N, Bennouna S, Oudghiri B, Ibrahim A. Peritoneal tuberculosis in the Fes University Hospital (Morocco). *Gastroenterol Clin Biol.* 2006;30:377-81.
18. Özbey H, Tireli GA, Salman T. Abdominal tuberculosis in children. *Eur J Pediatr Surg.* 2003;13:116-19.