

ORIGINAL BREVE

Intoxicación letal por inhalación accidental de fosforo aluminico

J.L. Pérez Navero^a, I. Ibarra de la Rosa^{a,*}, M.A. Frías Pérez^a, M.J. Arroyo Marín^a y P. Pérez Jorge^b

^aUnidad de Cuidados Intensivos Pediátricos, Servicio de Pediatría, Críticos y Urgencias, Hospital Universitario Reina Sofía, Córdoba, España

^bInstituto Provincial Médico Forense, Facultad de Medicina, Córdoba, España

Recibido el 13 de junio de 2009; aceptado el 18 de julio de 2009

Disponible en Internet el 23 de septiembre de 2009

PALABRAS CLAVE

Fosforo aluminico;
Pesticidas;
Intoxicación letal;
Niños

KEYWORDS

Aluminium phosphide;
Pesticides;
Lethal poisoning;
Children

Resumen

Se describen los casos de 2 hermanas de 6 y de 9 años con intoxicación letal por inhalación de fosforo aluminico, tras su uso inadecuado en el medio rural. La clínica consistió en la rápida instauración de vómitos, arritmias cardíacas, *shock*, disnea, edema pulmonar/distrés respiratorio agudo, acidosis metabólica y disfunción hepática. Las pacientes fallecieron pese a la instauración de medidas de soporte vital avanzado. Aunque teóricamente un diagnóstico precoz podría mejorar el pronóstico, la alta tasa de letalidad y la ausencia de un antídoto específico para este tóxico deben dirigir los esfuerzos a la prevención, a la restricción de su uso como plaguicida y a alertar acerca de su toxicidad. © 2009 Asociación Española de Pediatría. Publicado por Elsevier España, S.L. Todos los derechos reservados.

Fatal poisoning by accidental inhalation of aluminium phosphide

Abstract

The cases of two 6 and 9-year-old sisters with lethal poisoning by inhalation of aluminium phosphide, after its inadequate use in a rural environment, are described. The clinical symptoms consisted of sudden vomiting, cardiac arrhythmias, shock, dyspnea, pulmonary edema/acute respiratory distress, metabolic acidosis and hepatic dysfunction, and the patients died in spite of advanced life support. Although an early diagnosis might theoretically improve the poisoning outcome, its high lethality rate and the absence of a specific antidote, efforts must be directed towards prevention and restricting its use as pesticide and being aware of its toxicity.

© 2009 Asociación Española de Pediatría. Published by Elsevier España, S.L. All rights reserved.

*Autor para correspondencia.

Correos electrónicos: iibarra@ono.com, ignacio.ibarra.sspa@juntadeandalucia.es (I. Ibarra de la Rosa).

Introducción

La intoxicación aguda por fosforo alumínico es una causa relativamente frecuente de suicidio en países poco desarrollados. En nuestro medio se describen intoxicaciones letales por su empleo como pesticida sin seguir las recomendaciones de seguridad¹⁻³.

Cuando entran en contacto con el aire o la humedad, las tabletas de fosforo de aluminio liberan por hidrólisis fosfina (hidrógeno fosforado), que en lugares cerrados puede acumularse en cantidades tóxicas. El olor picante del amoniaco es la primera señal de que se ha iniciado la descomposición y se empezará a liberar el gas fosfina por la hidrólisis del fosforo de aluminio. El dióxido de carbono y el amoniaco proporcionan una atmósfera inerte que inhibe cualquier posible tendencia de autoignición de la fosfina liberada. Dependiendo de la humedad y de la temperatura, se requieren entre 24 y 48 h para que el fosforo de aluminio se descomponga y libere la mayor parte de la fosfina².

La fosfina produce un efecto pancitotóxico por inhibición de la fosforilación oxidativa mitocondrial, causante de su alta letalidad (fig. 1).

Describimos los casos de 2 pacientes que fallecieron tras la inhalación accidental de fosfina en su domicilio.

Casos clínicos

Dos niñas de 6 y de 9 años de edad que estando previamente bien comienzan con vómitos y deposiciones diarreicas. Precedentes de un medio agrícola rural, ambas carecen de antecedentes personales o familiares de interés. Acuden a su Centro de Salud donde se las diagnostica de gastroenteritis aguda y se les indica un tratamiento dietético. En las 12 h siguientes presentan grave deterioro del estado general y llegan al Servicio de Urgencias en situación de *shock*, con depresión del sensorio, cianosis acra e hipotensión arterial. Ingresan simultáneamente en la UCI la madre con un cuadro clínico semejante y taquiarritmia.

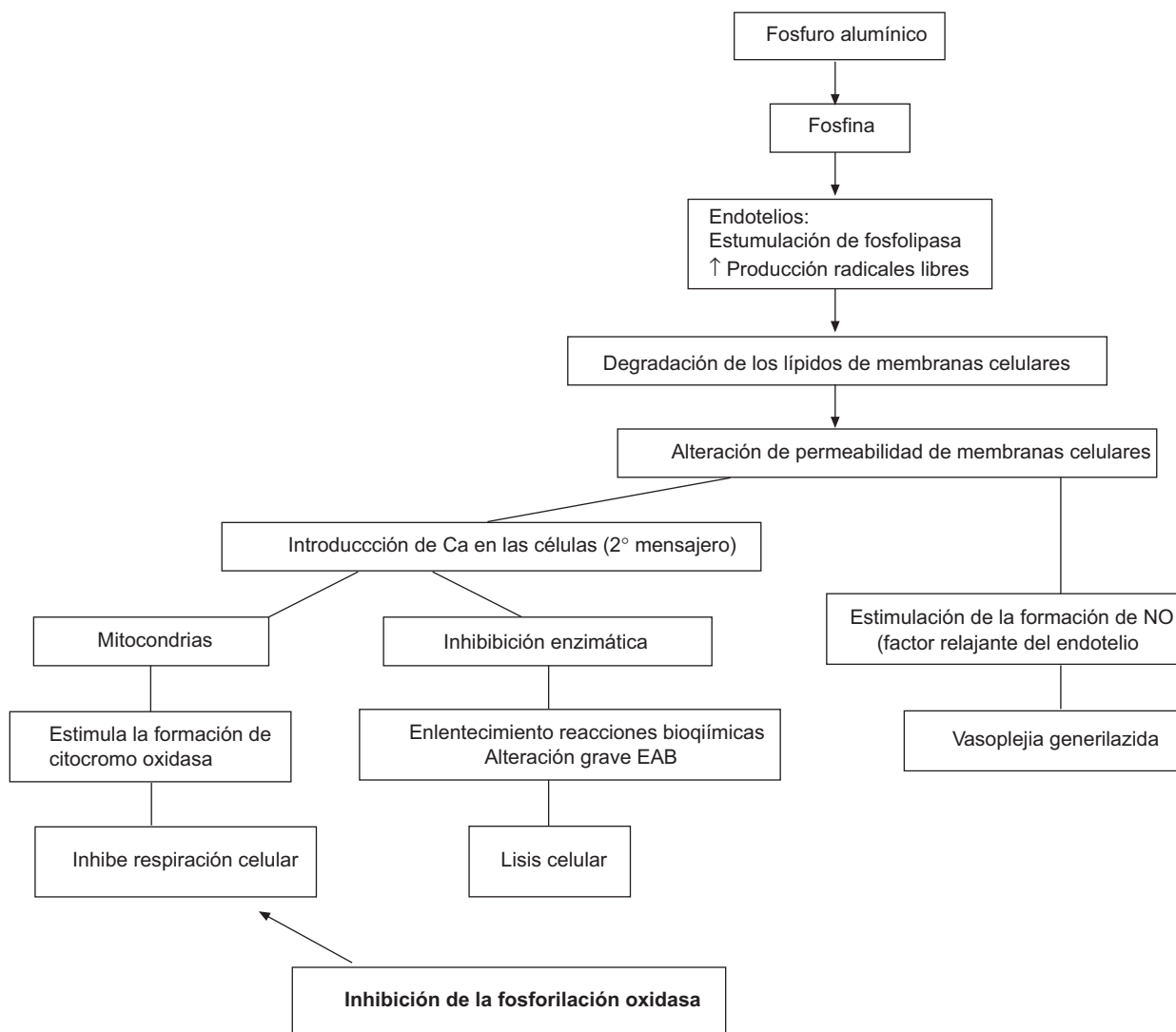


Figura 1 Consecuencias celulares de la intoxicación por fosforo de aluminio.

Exploración, datos complementarios y evolución

Primera paciente: el Glasgow Coma Score es de 14/15. Presenta muy mal estado general, con saturación transcutánea de oxígeno (SatO₂) del 90% con oxígeno al 100% en mascarilla/reservorio. La frecuencia cardíaca es de 160 lpm en ritmo sinusal. La presión arterial (PA) es de 56/34 mmHg con muy mala perfusión periférica y pulsos centrales débiles. Presenta hipoventilación en ambos hemitórax e hipotermia. El pH es de 7,06, el exceso de bases (EB) es de -19,5, la glucemia es de 382 mg/dl y el lactato es de 14,4 mmol/l.

A los pocos minutos de su llegada a urgencias presenta taquicardia ventricular que evoluciona a fibrilación ventricular. Tras una hora de reanimación cardiopulmonar en urgencias se traslada hemodinámicamente muy inestable a la UCIP donde permanece en *shock* cardiogénico y, a pesar de las medidas de soporte vital, fallece a las 4h de su ingreso tras una nueva parada cardiorrespiratoria sin respuesta a las maniobras de reanimación cardiopulmonar.

Segunda paciente: el Glasgow Coma Score es de 10/15. Presenta muy mal estado general. La SatO₂ no es detectable, presenta taquicardia de 185 lpm y no se detecta PA. La ventilación es de tipo *gaspings*. El pH es de 6,88, el EB es de -25,8, la glucemia es de 528 mg/dl y el lactato es de 27,04 mOsm/l. La SatO₂ (arterial) con fracción inspiratoria de oxígeno (FiO₂) de 1 es del 60%. Desarrolla rápidamente fibrilación ventricular que evoluciona a disociación electro-mecánica y asistolia, sin respuesta a las maniobras de RCP, por lo que fallece a las 2h de su ingreso.

La **tabla 1** muestra los resultados analíticos más relevantes en ambas pacientes. El *screening* de tóxicos en orina en ambas pacientes es negativo. Tras una nueva anamnesis que está dirigida a investigar la posibilidad de una intoxicación, se descarta la ingesta de alimentos en mal estado y de tóxicos. No obstante, al detectarse en la vivienda un olor extraño, se investiga exhaustivamente la posible inhalación de un tóxico y se documenta el empleo de pastillas de fosfuro aluminico (fosfina) en la casa contigua (un almacén agrícola). En la entrevista se comprueba cómo no se habían seguido las recomendaciones de seguridad establecidas en el empleo de plaguicidas para la desinsectación.

En las muestras tomadas pre *mórtem* y mediante la aplicación de cromatografía de gases-espectrometría de masas, no se detecta fosfina en suero y jugo gástrico en ninguna de las pacientes.

Resultados del estudio post *mórtem*

Informe del Instituto Nacional de Toxicología y Ciencias Forenses

Investigación toxicológica en sangre, humor vítreo y líquido pleural mediante inmunoanálisis enzimático: no se observan compuestos opiáceos, cocaínicos, cannábicos, anfetamínicos, barbitúricos, benzodiazepínicos, metadona, propoxifeno o dietilamina del ácido lisérgico. Tampoco se demuestra fosfina en muestras necrópsicas de ambas

Tabla 1 Resultados analíticos en ambas pacientes

| | Caso 1 | Caso 2 |
|-------------------------|-----------------|-----------------|
| Fósforo total en suero | 100 mg/l | 86,7 mg/l |
| Fósforo total en sangre | 256 mg/l | 487 mg/l |
| Glucosa en plasma | 82 mg/dl | 191 mg/dl |
| Urea | 43 mg/dl | 55 mg/dl |
| Creatinina | 1,34 mg/dl | 1,25 mg/dl |
| Colinesterasa | 2.317 U/l | 3.394 U/l |
| Bilirrubina total | 1 mg/dl | 0,98 mg/dl |
| CK-NAC | 6.127 U/l | 10.182 U/l |
| CK-MB (% de CK total) | 4.573 U/l (75%) | 4.557 U/l (45%) |

CK: creatinquinasa; CK-NAC: creatinquinasa total activada por N-acetilcisteína; CK-MB: creatinquinasa formada por subunidades monoméricas M y B de origen fundamentalmente cardíaco.

pacientes de sangre, humor vítreo, bilis y líquido pleural, ni se detecta fosfina.

Resultados del estudio anatomopatológico

Examen macroscópico: el encéfalo presenta edema cerebral intenso que afecta al neuropilo y al espacio perivascular. El corazón muestra congestión y edema miocárdico intersticial y focal, y dilatación de las cavidades derechas. En los pulmones hay congestión intensa, edema alveolar de aspecto proteináceo, focalmente hemorrágico y descamación de macrófagos en espacios alveolares.

Microscopía óptica y electrónica: en el hígado más del 65% de los hepatocitos presenta microvacuolización citoplásmica fina y difusa que corresponde a mitocondrias. En algunos hepatocitos se observan mitocondrias gigantes. Se observan depósitos intracitoplásmicos de pigmento biliar. En los capilares sinusoidales hay abundantes restos de membranas eritrocitarias por hemólisis y trombos de fibrina. También se observa daño mitocondrial agudo con signos de regeneración mitocondrial (megamitocondrias). Presenta colestasis y trombos de fibrina en capilares sinusoidales. En los riñones hay abundantes restos eosinofílicos en espacios de Bowman y fragmentos eritrocitarios por hemólisis en túbulos proximales. Se observan pigmentos biliares en epitelio de túbulo distal.

Estos hallazgos son comunes a ambas pacientes.

Discusión

Tras la inhalación de fosfina, ésta pasa a la circulación sanguínea e induce la liberación de radicales libres que son los causantes de la degradación de los lípidos de la membrana celular y alteran su permeabilidad. Igualmente, bloquea los sistemas enzimáticos encargados del transporte de oxígeno, lo que provoca hipoxia celular por inhibición de la fosforilación oxidativa mitocondrial. Al mismo tiempo tiene un efecto metahemoglobinizante y activa la respuesta inflamatoria sistémica y produce vasoplejía generalizada²⁻⁵. Esto explica que los signos y los síntomas de la intoxicación afecten a toda la economía. Las manifestaciones clínicas son bastante comunes a todos los plaguicidas y su presencia e intensidad permiten estimar la gravedad de la intoxicación (**tabla 2**).

Tabla 2 Signos y síntomas causados por plaguicidas según la gravedad de la intoxicación

| Sistemas | Grave (síntomas graves) | Moderado (síntomas prolongados) | Leve (síntomas transitorios) |
|----------------|---|--|--|
| Digestivo | Hemorragia masiva/ perforación | Diarrea, melenas y vómitos | Dolor abdominal, náuseas, vómitos, diarrea y anorexia |
| Respiratorio | Depresión respiratoria. Edema pulmonar. Cianosis. Parada respiratoria | Dolor costal y pleural. Depresión respiratoria. Sibilancias. Disnea | Dolor en el tracto respiratorio superior. Disnea |
| Cardiovascular | Arritmias. PCR. Bradicardia/ taquicardia | Arritmias. PCR. Bradicardia/taquicardia. Dolor precordial. Hipotensión/hipertensión | |
| Nervioso | Coma. Convulsiones. Parálisis generalizada | Confusión. Alucinaciones. Miosis. Visión borrosa. Ataxia. Lenguaje confuso. Síncope. Neuropatía periférica | Hiperactividad. Cefalea. Bromhidrosis. Mareo. Ataxia. Neuropatía periférica. |
| Metabólico | Acidosis/alcalosis graves | Aumento de <i>anion gap</i> | Fiebre |
| Riñón | Insuficiencia renal. Anuria | Oliguria. Hematuria. Proteinuria | Poliuria |
| Piel | Quemaduras de 2.º y de 3.º grado | Quemaduras de 2.º grado (<50% SC) | Edema en la piel. Eritema. Urticaria. Prurito |
| Muscular | Rigidez muscular. Rabdomiolisis | Fasciculaciones. Rigidez muscular. Hipertonía | Hipotonía. Dolor muscular |

PCR: parada cardiorrespiratoria; SC: superficie corporal.

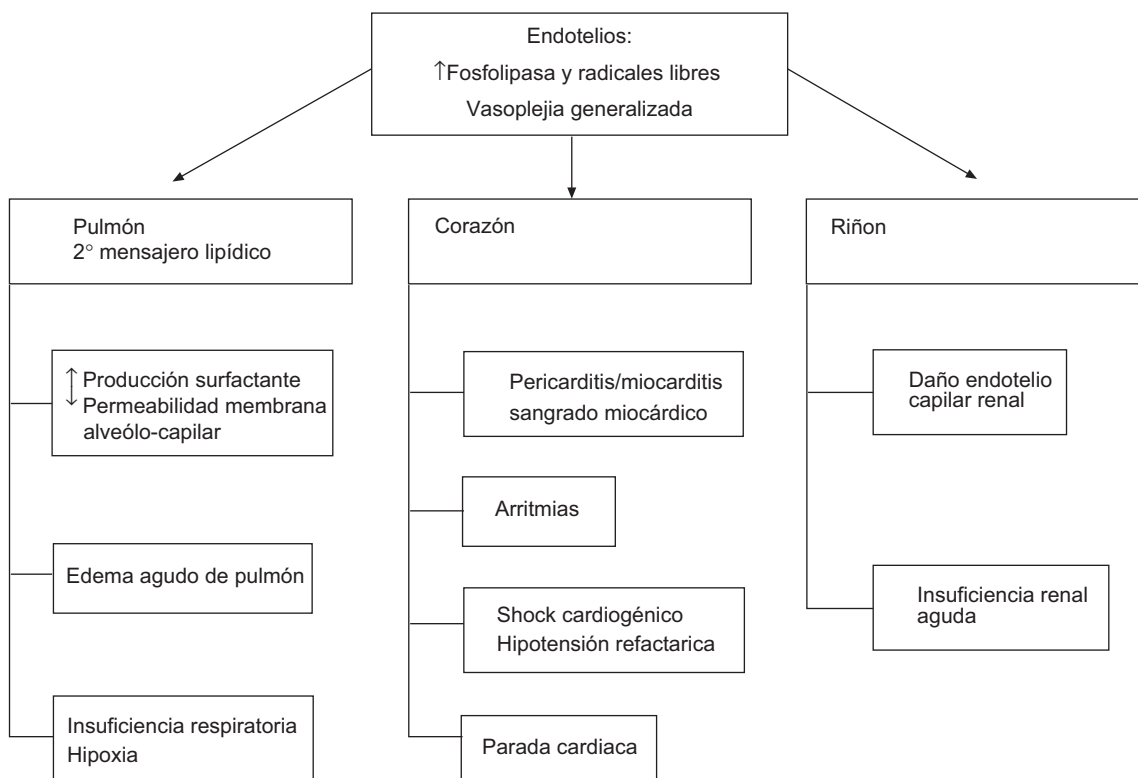


Figura 2 Repercusión clínica sobre aparatos y sistemas de la inhalación de fosfina.

La sintomatología y la evolución clínica de los casos que se presentan son compatibles con el diagnóstico de intoxicación por fosforo aluminico^{4,6,7} (fig. 2). También apoyarían el diagnóstico los hallazgos necrópsicos que, aunque inespecíficos, son compatibles con intoxicación por fosfina^{1,2,8}, la ausencia de datos objetivos de que las menores o sus padres hubieran ingerido, inhalado o estado expuestos a otros tóxicos, sustancias o alimentos contaminados o en mal estado, y la constatación de una

posible exposición a la fosfina por inhalación de los gases procedentes de la casa contigua, donde desde el día anterior se estaban empleando pastillas de fosforo aluminico como plaguicida. Su ausencia en las muestras biológicas analizadas es consecuencia de su volatilidad, su corta vida media y su rápida eliminación por vía respiratoria, lo que se acentuó en las pacientes presentadas al recibir ventilación mecánica^{4,9}.

Tal y como sucedió en los casos que se presentan, está descrito que la intoxicación por fosforo aluminico es alta-

mente letal, independientemente de las medidas de soporte vital y del tratamiento intensivo aplicados^{1,8}. Aunque se han realizado diferentes ensayos terapéuticos en animales de experimentación con pralidoxima y atropina, entre otros antidotos¹⁰⁻¹², y se ha ensayado con bicarbonato sódico, sulfato magnésico y gluconato cálcico en humanos¹³, todos los tratamientos parecen descorazonadores, y son necesarios más estudios clínicos para recomendar la terapéutica más apropiada. La estabilización hemodinámica y respiratoria precoz podrían mejorar el pronóstico, aunque si se eleva la dosis inhalada es probable que la evolución sea fatal.

Al no existir tampoco un antidoto para la intoxicación aguda por fosfina, el énfasis debe dirigirse a limitar su uso como plaguicida para la desinsectación en el medio rural, tal y como se emplea actualmente en España. Es necesario insistir en las recomendaciones de seguridad para su empleo y concienciar a los manipuladores y a los expendedores de este tipo de sustancias de la alta peligrosidad de éstas.

Bibliografía

1. Sinha US, Kapoor AK, Singh AK, Gupta A, Mehrotra R. Histopathological changes in cases of aluminium phosphide poisoning. *Indian J Pathol Microbiol.* 2005;48:177-80.
2. Singh UK, Chakraborty B, Prasad R. Aluminium phosphide poisoning: A growing concern in pediatric population. *Indian Pediatr.* 1997;34:650-1.
3. Hajouji Idrissi M, Oualili L, Abidi K, Abouqal R, Kerkeb O, Zeggwagh AA. Severity factors of aluminium phosphide poisoning (Phostoxin®). *Ann Fr Anesth Reanim.* 2006;25:382-5.
4. Memiş D, Tokatlioglu D, Koyuncu O, Hekimoglu S. Fatal aluminium phosphide poisoning. *Eur J Anaesthesiol.* 2007;24:292-293.
5. Akkaoui M, Achour S, Abidi K, Himdi B, Madani A, Zeggwagh AA, et al. Reversible myocardial injury associated with aluminum phosphide poisoning. *Clin Toxicol (Phila).* 2007;45:728-731.
6. Chugh SN, Kishore K, Prakash V. Multisystem organ failure in acute aluminium phosphide poisoning. *J Assoc Physicians India.* 1998;46:983.
7. Murali R, Bhalla A, Singh D, Singh S. Acute pesticide poisoning: 15 years experience of a large North-West Indian hospital. *Clin Toxicol (Phila).* 2009;47:35-8.
8. Tripathi SK, Pandey SK. The effect of aluminium phosphide on the human brain: A histological study. *Med Sci Law.* 2007;47:141-146.
9. Singh S, Bhalla A, Verma SK, Kaur A, Gill K. Cytochrome-c oxidase inhibition in 26 aluminum phosphide poisoned patients. *Clin Toxicol (Phila).* 2006;44:155-8.
10. Azad A, Lall SB, Mitra S. Effect of N-acetylcysteine and L-NAME on aluminium phosphide induced cardiovascular toxicity in rats. *Acta Pharmacol Sin.* 2001;22:298-304.
11. Dueñas A, Pérez-Castrillon JL, Cobos MA, Herreros V. Treatment of the cardiovascular manifestations of phosphine poisoning with trimetazidine, a new antiischemic drug. *Am J Emerg Med.* 1999;17:219-20.
12. Mitra S, Peshin SS, Lall SB. Cholinesterase inhibition by aluminium phosphide poisoning in rats and effects of atropine and pralidoxime chloride. *Acta Pharmacol Sin.* 2001;22:37-9.
13. Shadnia S, Mehrpour O, Abdollahi M. Unintentional poisoning by phosphine released from aluminum phosphide. *Hum Exp Toxicol.* 2008;27:87-9.