

CARTAS AL EDITOR

Dilatación gástrica aguda por atracón alimenticio: puede ser una emergencia vital

Acute gastric dilation due to food gorging: Could be a life-threatening emergency

Sr. Editor:

La dilatación gástrica aguda (DGA) es una situación infrecuente cuya asociación con la anorexia nerviosa, particularmente aquella que asocia atracones alimenticios, ha sido descrita con anterioridad en la literatura. Este cuadro, si bien provoca con infrecuencia complicaciones, puede derivar en una emergencia vital e incluso desencadenar la muerte¹.

Presentamos una paciente con bulimia nerviosa con DGA secundaria a la ingesta masiva de alimentos que tras ser dada de alta en un servicio de urgencias pediátricas acudió a nuestro hospital. Es el objetivo de este artículo comentar tanto el diagnóstico y tratamiento de este cuadro como destacar su gravedad.

Paciente de 16 años que consultó en nuestro hospital por dolor epigástrico tras ingesta alimentaria de gran entidad realizada 8 horas antes. Refirió incapacidad para el vómito e indicó que había sido vista en otro centro donde se recomendó reposo digestivo y dieta blanda. Diagnosticada de bulimia nerviosa no restrictiva en tratamiento farmacológico (bromazepam, topiramato y fluoxetina) con control parcial de la sintomatología había presentado episodios previos semejantes pero logrando el vómito posteriormente. No asociaba otros antecedentes personales o familiares de interés. La paciente mostraba gran agitación, inquietud e indicaba dolor abdominal generalizado. En la exploración física se objetivó distensión abdominal con defensa voluntaria a la palpación. No presentaba alteraciones en la frecuencia cardíaca o tensión arterial con bioquímica sanguínea y gasometría venosa normales (ph 7,37 con ácido láctico de 0,5mmol/l). Ante la sospecha de dilatación gástrica se decidió introducir una sonda por vía nasogástrica extrayéndose 700 ml de contenido estomacal. Posteriormente se solicitó una radiografía de abdomen que demostró una gran dilatación gástrica con el límite inferior del estómago en la región pélvica (fig. 1). Se decidió ingreso en la unidad de cuidados intensivos, para observación continua, ante el riesgo de rotura gástrica. Se mantuvo a dieta absoluta durante 48 h y recibió fluidoterapia según necesidades basales. Se inició tratamiento procinético y protector de la mucosa estomacal. Durante su permanencia en la UCI se mantuvo la sonda nasogástrica abierta para continuar el vaciamiento gástrico. Tras control radiológico (fig. 2), y dada la ausencia de

complicaciones, se reinició la alimentación oral progresiva sin incidencias. Posteriormente, recibió el alta bajo control de servicio de psiquiatría.

La DGA es una situación infrecuente relacionada con diversas causas: acúmulo de contenido de aire gástrico, ingesta alimenticia abundante, espasmo del píloro por úlcera péptica, pancreatitis aguda, hemorragia digestiva, traumatismo, compresión gástrica durante el embarazo e ingestión abundante de bicarbonato sódico².

La anorexia nerviosa es un trastorno psiquiátrico que, por su asociación en un 47% de los casos a episodios de ingesta masiva de alimentos («atracones alimenticios»)³, puede provocar este cuadro. La DGA ha sido también descrita en pacientes con anorexia estrictamente restrictiva ante la ingesta de pequeñas cantidades de comida en las primeras semanas de «realimentación»³. Parece que esto puede estar en relación con el entencimiento del vaciamiento gástrico de estas pacientes producto de la restricción calórica que padecen (más acusado para alimentos sólidos)⁴.

La información obtenida mediante anamnesis y la clínica de nuestra paciente al ingreso es típica en este tipo de cuadros (imposibilidad para el vómito tras un episodio de

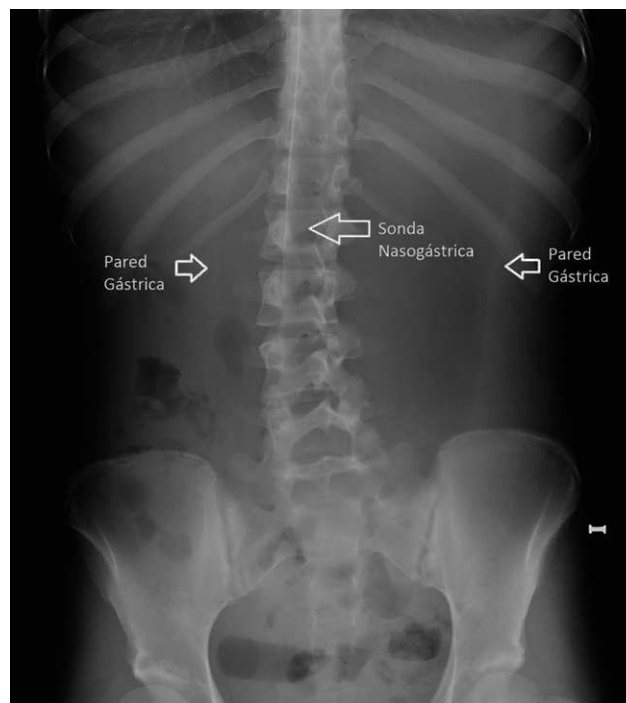


Figura 1 Radiografía inicial de abdomen con gran dilatación gástrica y límite inferior de estómago en región pélvica.

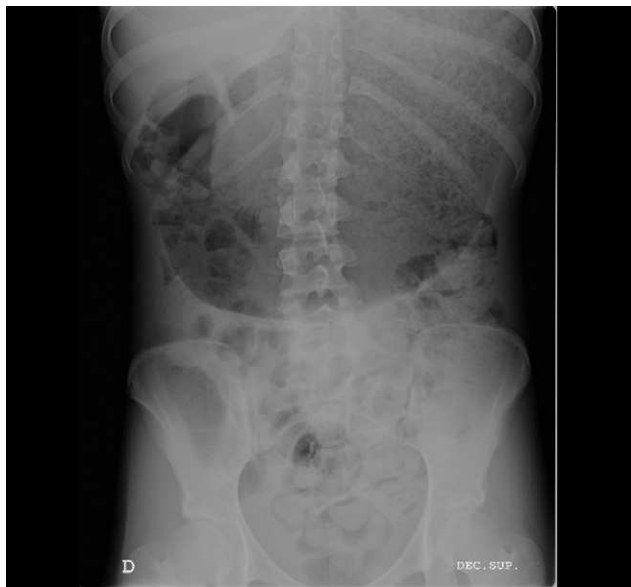

Figura 2 Imagen radiológica con gran distensión gástrica residual tras vaciamiento mediante sondaje nasogástrico.

atracción alimenticio con distensión abdominal y dolor)¹ por lo que su presencia debe provocar un alto índice de sospecha. Resulta esencial el reconocimiento precoz ante la elevada mortalidad descrita en caso de retrasarse el tratamiento (hasta un 80%⁵) o aparecer complicaciones de gravedad como la rotura gástrica (ver más adelante).

En la exploración física es estrictamente necesaria la evaluación de las constantes hemodinámicas por la frecuente asociación con taquicardia y disminución de la tensión arterial y la posibilidad de desarrollo de un verdadero shock. Esta situación de compromiso hemodinámico parece estar en relación tanto con la compresión mecánica del estómago dilatado sobre la vena cava inferior, generando insuficiencia cardíaca por baja precarga cardíaca, como con la existencia de un reflejo vagal que induce bradicardia, aumento del PR e incluso bloqueo cardíaco completo provocando la muerte súbita del paciente². En este punto parece útil determinar la existencia de ruidos hidroaéreos por peristaltismo intestinal pues su ausencia parece estar en relación con un mayor riesgo de rotura².

Se debe solicitar bioquímica sanguínea y gasometría arterial o venosa ya que en relación a la secreción y retención de jugos gástricos en el interior de la cámara gástrica se han observado alteraciones hidroelectrolíticas, que podrían contribuir al desarrollo de shock como anteriormente se ha descrito, junto con acidosis metabólica².

El diagnóstico de imagen se fundamenta en la radiografía de abdomen permitiendo esta una valoración aproximada de la dilatación gástrica. En aquellos casos en los que no existan antecedentes de pérdida de peso, enlentecimiento del vaciado gástrico, atracones alimenticios o fenómenos obstructivos conocidos puede ser necesaria la realización de una tomografía computarizada abdominal con el objeto de descartar anomalías anatómicas o procesos intercurrentes desencadenantes de DGA¹.

El tratamiento se fundamenta en la utilización de fluidoterapia, en función de la situación hemodinámica, y descompresión gástrica mediante una sonda nasogástrica. A pesar de que la respuesta suele ser satisfactoria puede producirse la complicación más temida, rotura gástrica por necrosis y perforación de la pared del estómago², lo que supone una situación de urgencia (mortalidad del 50–73%⁶) y hace obligatoria una intervención quirúrgica que puede requerir gastrectomía total si no es posible adoptar una actitud conservadora⁷. Si bien se han descrito otras complicaciones, como isquemia intestinal por un síndrome de la arteria mesentérica superior o un aneurisma cerebral bacteriano⁸, es importante destacar que la mortalidad en episodios de DGA sin necrosis o ruptura de la pared gástrica puede alcanzar el 15,4%² por lo que es obligatorio tanto el tratamiento descompresivo como una vigilancia estricta de estos pacientes.

En resumen, presentamos un caso de DGA por atracón alimenticio en una paciente con bulimia nerviosa no restrictiva. Este cuadro debe reconocerse como una verdadera emergencia médica que requiere tanto un tratamiento precoz, y sencillo, como observación posterior dada la posibilidad de generar tanto graves complicaciones como la muerte.

Bibliografía

1. Bravender T, Story L. Massive binge eating, gastric dilatation and unsuccessful purging in a young woman with bulimia nervosa. *J Adolesc Health*. 2007;41:516–8.
2. Watanabe S, Terazawa K, Asari M, Matsubara K, Shiono H, Shimizu K. An autopsy case of sudden death due to acute gastric dilatation without rupture. *Forensic Sci Int*. 2008;180:2–3.
3. Arie E, Uri G, Bickel A. Acute gastric dilatation, necrosis and perforation complicating restrictive-type anorexia nervosa. *J Gastrointest Surg*. 2008;12:985–7.
4. Benini L, Todesco T, Dalla Grave R, Deiorio F, Salandini L, Vantini I. Gastric emptying in patients with restricting and binge/purging subtypes of anorexia nervosa. *Am J Gastroenterol*. 2004;99:1448–54.
5. Gyurkovics E, Tihanyi B, Szijarto A, Kaliszky P, Temesi V, Hedvig SA. Fatal outcome from extreme acute gastric dilation after an eating binge. *Int J Eat Disord*. 2006;39:602–5.
6. Saul SH, Dekker A, Watson CG. Acute gastric dilatation with infarction and perforation. Report of fatal outcome in patient with anorexia nervosa. *Gut*. 1981;22:978–83.
7. Tamayo M, Lage A, Agea Q. Cirugía conservadora de la necrosis gástrica tras crisis de bulimia. *Cir Esp*. 2002;71:161–2.
8. Matsuyama T, Komeda S, Nobayashi M, Imanishi M, Kawaguchi S. Acute gastric dilatation causing bacterial cerebral aneurysm—case report. *Int J Eat Disord*. 2008;41:380–2.

A. García Salido^{a,*}, A. Martínez de Azagra^a, M. de la Torre Espi^b, E. Pérez Suárez^a, A. López Neyra^b y E. Cañedo Villarroja^b

^aServicio de Cuidados Intensivos Pediátricos, Hospital Infantil Universitario Niño Jesús, Madrid, España

^bServicio de Urgencias, Hospital Infantil Universitario Niño Jesús, Madrid, España

*Autor para correspondencia.

Correo electrónico: citopensis@yahoo.es (A. García Salido).