

ORIGINAL BREVE

Insuficiencia renal aguda por linfoma de Burkitt renal primario bilateral

A. Romay Ageitos*, J. Freire Bruno, A.M. López Vázquez, I. Castro López y A. Pavón Freire

Servicio de Pediatría, Complejo Hospitalario de Pontevedra, Pontevedra, España

Recibido el 4 de marzo de 2010; aceptado el 1 de junio de 2010
Disponibile en Internet el 1 de agosto de 2010

PALABRAS CLAVE

Insuficiencia renal aguda;
Nefromegalia;
Linfoma de Burkitt

KEYWORDS

Renal failure;
Nephromegaly;
Burkitt lymphoma

Resumen

Se describe el caso de una niña de 12 años que presenta un cuadro de insuficiencia renal aguda secundaria a infiltración masiva de ambos riñones por un linfoma de Burkitt y que fue diagnosticado por biopsia renal percutánea.

Este cuadro cumple los criterios diagnósticos de Malbrain et al para considerarlo un linfoma no Hodgkin primario renal.

Se discute el diagnóstico diferencial con otros procesos que se manifiestan con insuficiencia renal aguda y nefromegalia bilateral así como el mecanismo por el cual se produce la insuficiencia renal.

En esta paciente es destacable el cuadro clínico de inicio, un cuadro compatible con patología reumática. Se debe tener siempre en cuenta la posibilidad de manifestaciones músculo articulares como patología de inicio en las enfermedades hematopoyéticas.

© 2010 Asociación Española de Pediatría. Publicado por Elsevier España, S.L. Todos los derechos reservados.

Bilateral primary renal Burkitt lymphoma presenting with acute renal failure

Abstract

We report the case of a 12 year-old girl who presented with acute renal failure with massive infiltration in both kidneys due to a Burkitt lymphoma that was diagnosed by percutaneous renal biopsy.

This case fulfilled all the diagnostic criteria of Malbrain et al. to be considered as primary renal non-Hodgkin lymphoma.

We discuss the differential diagnosis with other processes that present with acute renal failure and bilateral nephromegaly, and the mechanism by which renal failure occurs.

*Autor para correspondencia.

Correo electrónico: agustin.romay.ageitos@sergas.es (A. Romay Ageitos).

It should be emphasised that this patient showed clinical symptoms compatible with rheumatic disease at diagnosis. The possibility of joint and muscle problems should be considered as a sign of onset of hematopoietic disease.

© 2010 Asociación Española de Pediatría. Published by Elsevier España, S.L. All rights reserved.

Introducción

Los linfomas son el tercer tipo de cáncer más frecuente en el niño y el linfoma de Burkitt representa el 40% de todos los linfomas no Hodgkin de alto grado¹. Se trata de una de las neoplasias de crecimiento más rápido, capaz de duplicar la masa celular en 24h².

La localización más frecuente es abdominal, aunque puede iniciarse en cualquier zona donde haya tejido linfoide^{3,4}.

La afectación del tracto genitourinario como localización primaria del linfoma de Burkitt es muy rara y las referencias en la bibliografía son escasas.

Presentamos el caso de una niña con un linfoma de Burkitt primario renal bilateral que se manifestó con un cuadro de insuficiencia renal aguda y fue diagnosticado por biopsia renal percutánea. Este cuadro cumple los criterios de Malbrain et al para considerarlo un linfoma no Hodgkin primario renal⁵ (tabla 1).

Caso clínico

Niña de 12 años de edad, previamente sana, con antecedentes familiares de fiebre reumática en una tía materna.

Tres meses antes del ingreso en nuestro hospital, refiere un cuadro de dolor óseo/articular localizado en región sacra y extremidades, que llega a provocar cierta impotencia funcional y se acompaña de febrícula, recibe tratamiento con ibuprofeno que se mantiene hasta 10 días antes del ingreso en nuestro servicio, con mejoría parcial de los síntomas.

En el último mes, anorexia marcada, sensación nauseosa y pérdida de peso, persistiendo molestias óseo/articulares y febrícula diaria de 37–37,5 °C.

Exploración física al ingreso: peso: 55 kg (p-90) Talla: 161 cm (p-90) T.A.: 110/70 T.^a axilar: 37,5 °C

Palidez de piel y mucosas. Dolor a la movilización y palpación de extremidades. No masas palpables en abdomen. Resto de la exploración normal.

Exámenes complementarios al ingreso: hemoglobina: 8,6 g/dl Htc: 25,6% VCM: 79 fl

R. leucocitos y fórmula: normales

VSG: 100 mm/h

Tabla 1 Criterios de Malbrain para LNH renal primario

1. IRA como manifestación inicial
2. Nefromegalia bilateral sin obstrucción y sin afectación de otros órganos
3. Diagnóstico por biopsia renal
4. Ausencia de otras causas de IRA
5. Recuperación rápida de la FR tras quimioterapia

FR: Función renal; IRA: Insuficiencia renal aguda; LNH: Linfoma no Hodgkin.

Urea: 83 mg/dl Creatinina: 2,34 mg/dl Ac. úrico: 7,1 mg/dl Proteínas totales, albúmina, GOT, GPT, iones, calcio, fósforo, fosfatasa alcalina: normales

C₃: 242 mg/dl C₄: 37 mg/dl

LDH: 825 U/l

Orina: hipostenuria en varias muestras, indicios de proteínas y sedimento normal.

Ecografía renal: Aumento de tamaño de ambos riñones que miden 14 y 15 cm de diámetro longitudinal (fig. 1).

Hígado y bazo: normales. Vesícula biliar, vías biliares y páncreas: normales.

Ante un cuadro de insuficiencia renal aguda de etiología indeterminada y nefromegalia bilateral se practica biopsia renal percutánea en la cual se comprueba infiltración masiva por linfoma de alto grado tipo Burkitt.

En el estudio de extensión no se evidenciaron lesiones de linfoma en otras localizaciones.

TC toraco-abdominal: únicamente se confirma nefromegalia bilateral sin otros datos patológicos (fig. 2).

Confirmado el diagnóstico de linfoma renal primario tipo Burkitt, se instaura tratamiento con quimioterapia, según protocolo LNH B04, comprobándose normalización de la función renal y disminución del tamaño renal tras los primeros 15 días de terapia.

Discusión

Ante el cuadro de insuficiencia renal aguda no oligúrico y los antecedentes de ingesta de ibuprofeno y un título ASLO elevado, el planteamiento diagnóstico inicial en este paciente fue el de nefritis tubulointersticial aguda secundaria a tratamiento con AINES, en relación con el tratamiento con ibuprofeno o bien una inflamación intrarenal «reactiva» secundaria a infección por estreptococo del grupo A⁶.

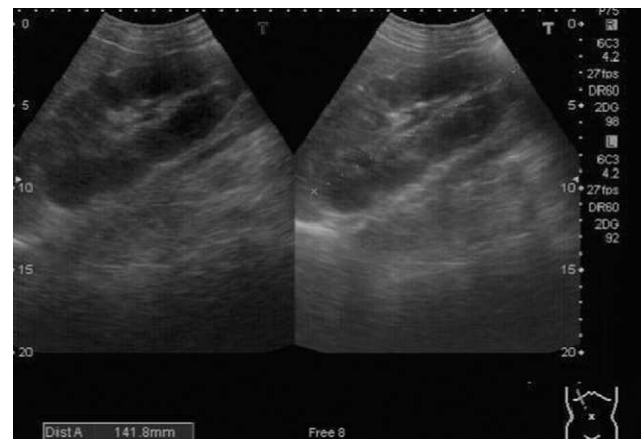


Figura 1 Ecografía renal apreciándose nefromegalia bilateral (14 y 15 cm diámetro longitudinal) sin hidronefrosis y buena diferenciación corticomedular.

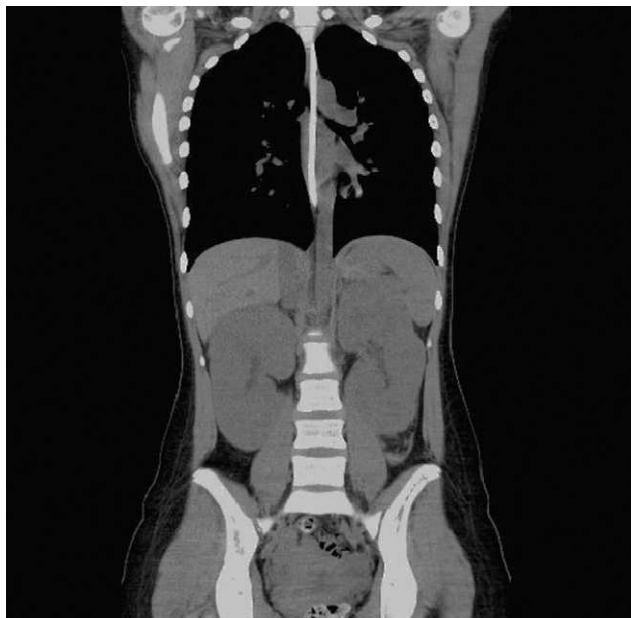

Figura 2 TC abdominal en el que se aprecia aumento de tamaño de ambos riñones sin hidronefrosis ni afectación de otros órganos ni nódulos linfáticos.

En contra de la primera posibilidad teníamos la evolución de la insuficiencia renal a pesar de haber suprimido el ibuprofeno.

Llamaba la atención el cuadro de anemia antes de la aparición de insuficiencia renal, y las cifras elevadas de LDH.

La indicación de biopsia renal se plantea como investigación de la etiología de una insuficiencia renal aguda con nefromegalia bilateral de causa desconocida.

El mecanismo por el cual se produce la insuficiencia renal en los linfomas renales primarios no Hodgkin, no está claramente establecido; algunos investigadores sugieren que el fallo renal se produce por la infiltración linfomatosa difusa⁷, mientras que otros postulan que la densa infiltración tumoral del parénquima renal provocaría una compresión de los túbulos y afectación de la vascularización renal⁸, esto explicaría la ausencia de proteinuria, hematuria, células tumorales en orina, el aumento de la cifra de creatinina y la rápida recuperación tras el tratamiento quimioterápico.

Coggins en 1980, presenta el primer paciente con linfoma renal primario, diagnosticado por biopsia renal percutánea⁹, desde entonces se han publicado 60 casos en la literatura médica, la mayor parte en pacientes adultos¹⁰, sin embargo Stallone et al¹¹ en una revisión de la literatura, demuestran que únicamente 28 de los 60 casos publicados como linfoma renal primario cumplen todos los criterios de Malbrain.

En todos los casos publicados, la afectación renal es de dos tipos: intersticial e intraglomerular, en la infiltración intersticial es más frecuente la insuficiencia renal aguda mientras que en la infiltración intraglomerular son más frecuentes la proteinuria, hematuria y raramente IRA.

Los hallazgos en la biopsia del linfoma intersticial se corresponden a un denso infiltrado intersticial de células linfoides monomórficas con algunos glomérulos y túbulos bien conservados, el diagnóstico no suele ser problemático aunque puede llamar la atención al patólogo por su rareza.

El linfoma renal difuso intersticial, puede simular una enfermedad renal médica. La biopsia renal percutánea es el

medio más fácil para establecer el diagnóstico en aquellos pacientes con síntomas provocados por un linfoma renal bilateral difuso cuando no hay otras lesiones linfomatosas extrarrenales evidentes. Un diagnóstico rápido basado en los hallazgos de la biopsia nos permitirá iniciar el tratamiento adecuado de la forma más precoz posible teniendo en cuenta que el linfoma de Burkitt responde muy bien a tratamiento quimioterápico intensivo.

En esta paciente también es de destacar el cuadro clínico de inicio, un cuadro compatible con patología reumática. Hay que tener siempre presente la posibilidad de manifestaciones músculo articulares como patología de inicio en las enfermedades hematopoyéticas.

Ante un paciente con un cuadro de insuficiencia renal aguda con nefromegalia bilateral y cifras altas de LDH debe plantearse como posibilidad diagnóstica el de linfoma renal^{12,13}.

El objetivo de este trabajo, es alertar a los pediatras y nefrólogos no oncólogos, sobre la posibilidad de que el linfoma pueda presentarse como una enfermedad extramedular. Mantener una alta sospecha de malignidad ante un cuadro de insuficiencia renal aguda de causa orgánica y de rápida evolución acompañado de un aumento de tamaño renal.

Conflicto de intereses

Los autores declaran no tener ningún conflicto de intereses.

Bibliografía

1. Aziza S, Ian M. Non-hodgkin's lymphoma. *Pediatr Clin North Am.* 1997;44:863–90.
2. Iathan DG, Orkin SH. *Hematology of infancy and childhood.* Philadelphia: WB Saunders; 1998.
3. Fernbach OJ, Vietti TJ. *Clinical pediatric oncology.* St Louis: Mosby Yearbook; 1991.
4. Ferry JA. Burkitt's lymphoma: clinicopathologic features and differential diagnosis. *Oncologist.* 2006;11:375–83.
5. Malbrain ML, Lambrecht GL, Daelemans R, Lins RL, Hermans P, Zachee P. Acute renal failure due to bilateral lymphomatous infiltrate. Primary extranodal non-Hodgkin's lymphoma (p-EN- NHL) of the Kidneys : does it really exist? *Clin Nephrol.* 1994;42:163–9.
6. McRae Dell K, Kaplan BS, Meyers C. Tubulointerstitial nephritis. En: Martin Barratt T, Avner ED, Harmon WE, editores. *Pediatric Nephrology.* 4th ed., 1998. p. 823–34.
7. Dobkin SF, Brem AS, Caldamone AA. Primary renal lymphoma. *J Urol.* 1991;146:1588–90.
8. Arranz Arija JA, Carrión JR, Garcia FR, Tejedor A, Pérez-Manga G, Tardío J, et al. Primary renal lymphoma: report of 3 cases and review of the literature. *Am J Nephrol.* 1994;14:148–53.
9. Coggins CH. Renal failure in lymphoma. *Kidney Int.* 1980;17:847–55.
10. Törnroth T, Heiro M, Marcussen N, Franssila K. Lymphomas diagnosed by percutaneous kidney biopsy. *Am J Kidney Dis.* 2003;42:960–71.
11. Stallone G, Infante B, Manno C, Campobasso N, Pannarale G, Schena FP. Primary renal lymphoma does exist: case report and review of the literature. *J Nephrol.* 2000;13:367–72.
12. Mills NE, Goldenberg AS, Liu D, Feiner HD, Gallo G, Gray C, et al. B-cell lymphoma presenting as infiltrative renal disease. *Am J Kidney Dis.* 1992;19:181–4.
13. Fatih O, Bilgehan Y, Diclehan O, Neriman S, Melda C, Nesrin B, et al. An unusual cause of acute renal failure: renal lymphoma. *Pediatr Nephrol.* 2004;19:912–4.