

- Tripeptidilpeptidasa I (TPP1): CLN2 con menos variabilidad clínica, fenotipos infantil tardía clásica y juvenil.
- Catepsina D (CTS): CLN10 forma congénita. Posteriormente se haría el estudio genético.

La forma CLN3 (juvenil o enfermedad de Batten) tiene presentación típica con ceguera progresiva, y como screening, podrían buscarse linfocitos vacuolados y luego realizar genética CLN3, más común 1 kb deleción.

Si las determinaciones anteriores fueran negativas y persiste alto grado de sospecha de CLN, sería obligatoria la ME y si fuera positiva hacer genética orientada según ME de las formas menos habituales: CLN5 (forma finlandesa), CLN6, CLN7 (forma turca), CLN8 (forma turca y epilepsia del norte con retardo mental) y CLN4 gen todavía no identificado (forma del adulto o enfermedad de Kufs).

Queremos destacar las ventajas que a nuestro juicio aporta la biopsia de piel⁸, que permite: el estudio de la actividad enzimática (PTT1, TPP1, CTSD) y ME en las CLN; el estudio de otras enfermedades lisosomales y mitocondriales; y almacenar fibroblastos, tejido vivo, para futuros estudios en caso de no llegar a un diagnóstico.

Bibliografía

1. Wisniewski KE, Zhong N, Philipart M. Pheno/genotypic correlations of neuronal ceroid lipofuscinoses. *Neurology*. 2001;57:576–81.
2. Goebel HH, Wisniewski KE. Current state of clinical and morphological features in human NCL. *Brain Pathol*. 2004;14:61–9.
3. Mole SE. The genetic spectrum of human neuronal ceroid-lipofuscinoses. *Brain Pathol*. 2004;14:70–6.
4. Palisano R, Rosenbaum P, Walter S, Russell D, Wood E, Galuppi B. Development and reliability of a system to classify gross motor function in children with cerebral palsy. *Dev Med Child Neurol*. 1997;39:214–23.
5. Rosenbaum P, Palisano R, Bartlett D, Galuppi B, Russell D. Development of the Gross Motor Function Classification System for cerebral palsy. *Dev Med Child Neurol*. 2008;50:249–53.
6. Carballo R, Sologuestua A, Ruggieri VL, Monges S, Cersósimo R, Tarauto AL, et al. Lipofuscinoses neuronal ceroida infantil: aspectos clínicos y electroencefalográficos. *Rev Neurol*. 2005;40:135–40.
7. Lukacs Z, Santavuori P, Keil A, Steinfeld R, Kohlschütter A. Rapid and simple assay for the determination of tripeptidyl peptidase and palmitoyl protein thioesterase activities in dried blood spots. *Clin Chem*. 2003;49:509–11.
8. López Pisón J, García Jiménez MC, Lafuente Hidalgo M, Pérez Delgado R, Monge Galindo L, Cabrerizo de Diago R, et al. Valoración neurológica en las enfermedades metabólicas. En: Sanjurjo P, Baldellou A, editores. *Diagnóstico y tratamiento de las enfermedades metabólicas hereditarias*, 3.ª ed. Madrid: Ediciones Ergón SA; 2009. Capítulo 9:149-172. ISBN: 84-8473-478-1. Depósito Legal: M-24937-2006.

J.L. Peña-Segura^{a,b,*}, P. Póo Argüelles^c,
M. Lafuente Hidalgo^{a,b}, V. García Sánchez^c,
R. Pérez Delgado^{a,b}, L. Monge Galindo^{a,b},
M.C. García Jiménez^{b,d}, V. Rebage Moisés^{b,e}
y J. López Pisón^{a,b}

^aSección de Neuropediatría, Hospital Universitario Miguel Servet, Zaragoza, España

^bGrupo de Investigación Neurometabólico, Instituto Aragonés Ciencias de la Salud, Zaragoza, España

^cServicio de Neuropediatría, Hospital Sant Joan de Déu, Esplugues de Llobregat, Barcelona, España

^dSección de Metabolismo, Hospital Universitario Miguel Servet, Zaragoza, España

^eSección de Neonatología, Hospital Universitario Miguel Servet, Zaragoza, España

*Autor para correspondencia.

Correo electrónico: jlpennas@salud.aragon.es (J.L. Peña-Segura).

doi:10.1016/j.anpedi.2010.07.013

Síndrome del cabello anágeno suelto. Utilidad diagnóstica del tricograma

Loose anagen hair syndrome. Diagnostic use of the trichogram

Sr. Editor:

El síndrome del cabello en anágeno suelto (SCAS) o caída del pelo en anágeno, descrita por Nodl et al en 1986, es un tipo de displasia pilosa infantil¹ caracterizada por la caída indolora del cabello en fase anágena (fase de crecimiento del pelo) a la mínima pilotracción, la presencia de alopecia difusa no cicatricial y un pelo frágil^{2,3}. Presenta una mayor prevalencia en el sexo femenino (36:1)⁴, y aunque la mayoría de casos son esporádicos, existen casos familiares. Es un trastorno relativamente frecuente con una incidencia del 2 al 2,25 casos por millón al año⁴. Aparece en edades muy precoces (media de 2,8 años)⁴, y en la mayoría de casos la clínica mejora de forma espontánea al llegar a la

adolescencia o la edad adulta. Su etiología es desconocida, se postula que deben existir alteraciones genéticas en las queratinas que se expresan en la cutícula del pelo terminal. Se ha asociado de forma esporádica al síndrome de Noonan, al coloboma y a la displasia ectodérmica⁵, entre otros síndromes. En ningún caso se han descrito alteraciones en las hormonas sexuales o tiroideas ni anemia asociada a este síndrome⁴.

La clínica se caracteriza por la presencia de un cabello fino, de tacto áspero, que crece a menor velocidad de lo normal^{3,4}, con áreas de alopecia difusa no cicatricial más acentuadas en la zona occipital y parietal posterior. La pilotracción violenta puede generar un parche de alopecia. El test de pilotracción, que consiste en realizar un simple tirón de un mechón de cabellos, normalmente en el área temporal y ejerciendo una fuerza de moderada intensidad, en condiciones normales haría que se desprendieran 1 o 2 cabellos. Una pilotracción violenta en el SPAS puede generar extracción de 15 a 20 pelos incluso formación de un parche de alopecia. La mayoría de casos son niñas con el pelo rubio o claro^{4,6}, y es un dato llamativo el hecho que la tracción

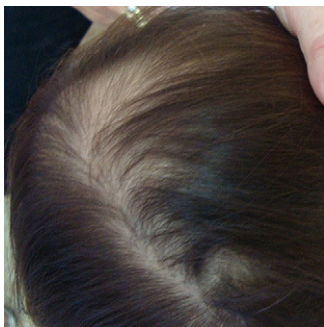

Figura 1 Fragilidad y escasez capilar en área centroparietal, sin otras alteraciones del cuero cabelludo.

capilar es indolora. El diagnóstico diferencial del SCAS se establece con las alopecias infantiles, entre otras: efluvio telógeno (afecta a ambos sexos, todas las edades y presenta un adelgazamiento capilar difuso), la tricotilomanía (ambos sexos, todas las edades y una morfología variable, con áreas de alopecia localizada con pelos cortos y de longitud irregular), la alopecia areata (afecta a ambos sexos, todas las edades, puede ser localizada o difusa, con placas alopécicas que albergan pelos en signo de admiración) y la alopecia androgenética^{4,6}. Además, hay que tener en cuenta que en condiciones normales existe una pequeña cantidad de pelos en anágeno que caen y pueden quedar sueltos en el cabello: se desprenden a la pilotración de igual modo que en el SPAS pero en menor número, por lo que no constituyen una situación patológica.

El diagnóstico del SCAS es fundamentalmente clínico. La analítica sanguínea o la biopsia cutánea del cuero cabelludo aportan poca información y son técnicas invasivas por lo que se desaconsejan en el diagnóstico de esta entidad. El estudio mediante microscopía óptica del cabello (tricograma)^{4,6,7} es un método rápido que contribuye a diagnóstico al apreciarse más del 90% de pelos en fase anágena, con la típica morfología del bulbo angulado o en maza, y la cutícula desfleada siguiendo una trayectoria espiroidee alrededor del tallo piloso. No existen signos de tricotiodistrofia ni otras alteraciones capilares. Mediante la luz polarizada, se aprecian al trayecto «en sacacorchos» de la cutícula en la zona más proximal del bulbo piloso.

El síndrome del cabello en anágeno suelto es un proceso benigno que carece de tratamiento: en la mayoría de casos suele mejorar espontáneamente al llegar a la pubertad o la edad adulta^{4,6}.

El caso clínico se trata de una niña de dos años de edad que presentaba desde los pocos meses de edad, caída difusa del cabello, con pelo escaso y frágil, con abundante caída asociada al cepillado, sin otras lesiones cutáneas asociadas. La madre refería antecedentes personales de esta misma clínica a la misma edad, que se resolvió progresivamente. En la exploración física se aprecia una niña sana, de pelo castaño claro, escaso, frágil, de tacto áspero, con presencia de una alopecia difusa no cicatricial de todo el cabello y áreas más marcadas de alopecia centroparietal, en ausencia de pelos en signo de admiración ni áreas fibrosas ni otras alteraciones en el cuero cabelludo (fig. 1). Entre las exploraciones complementarias, el test de pilotración produjo la caída de 10 a 15 pelos terminales con mucha facilidad. El tricograma mostró la presencia de pelos

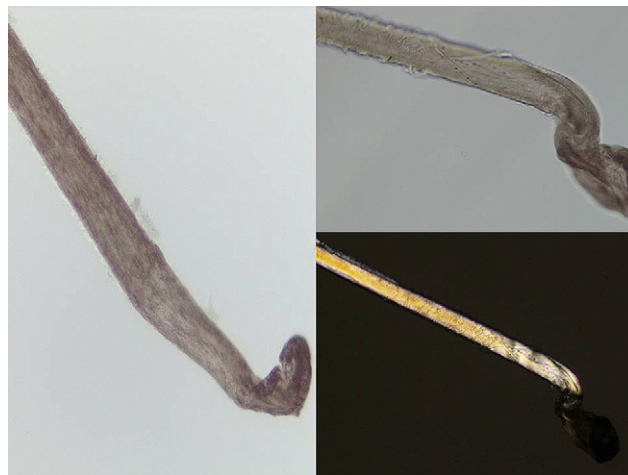

Figura 2 A, B) Tricograma: pelos terminales en fase anágena con morfología de bulbo en maza y cutícula de morfología espiroidee. C) La luz polarizada resalta la cutícula «en sacacorchos» sin observarse otras alteraciones.

terminales en fase anágena, con morfología de bulbo en maza y cutícula de morfología espiroidee en la mayoría de los cabellos estudiados (fig. 2A y B). La imagen de estos pelos bajo la luz polarizada resaltó la presencia de la cutícula en sacacorchos sin observarse otras alteraciones (fig. 2C). Se diagnosticó de síndrome del cabello en anágeno suelto, explicando la evolución y benignidad del proceso a los padres, y optando por la total abstención terapéutica. En los controles sucesivos, se observó una estabilidad clínica de la alopecia.

En conclusión, el SCAS es un tipo de alopecia infantil frecuente en la infancia, cuyo diagnóstico se basa en los hallazgos clínicos y en la que la microscopía óptica capilar o tricograma es una técnica sencilla, no invasiva, rápida y barata que contribuye al diagnóstico al mostrar hallazgos patológicos característicos. Ante una paciente de corta edad con fragilidad, escasez capilar y alopecia difusa, se debería realizar en primer lugar un test de pilotración y un tricograma que pueden facilitar el diagnóstico de SCAS evitándose de esta forma exploraciones invasivas como la analítica sanguínea y la biopsia cutánea.

Bibliografía

1. Nodl F, Zaun H, Zinn KH. Gesteigerteepillerbarkeit von anagenhaaren bei Kindern als Folge eines Reifungsdefekts der Folikel mit gestörter Verhaftung von Haarschaft und Wurzelscheiden. *Akt Dermatol.* 1986;12:55–7.
2. Gómez-Diez, Manjón-Haces, Pérez-Oliva. Síndrome del cabello anágeno suelto. *Issue Series Title: Actas Dermosifilogr.* 2002;93:337–9.
3. Price VH, Gummer CL. Loose anagen syndrome. *J Am Acad Dermatol.* 1989;20:249–56.
4. Baden HP, Kvedar JC, Magro CM. Loose anagen hair as a cause of hereditary hair loss in children. *Arch Dermatol.* 1992;128:1349–53.
5. Mazzanti L, Cacciari E, Cicognani A, Bergamaschi R, Scarano E, Forabosco A. Noonan-like syndrome with loose anagen hair: a new syndrome? *Am J Med Genet A.* 2003;118:279–86.

6. Cantatore-Francis JL, Orlow SJ. Practical guidelines for evaluation of loose anagen hair syndrome. *Arch Dermatol.* 2009;145:1123–8.
7. Santiago F, Vieira R, Figueiredo A. Loose anagen hair syndrome: an unusual cause of alopecia of cosmetic importance only. *J Cosmet Dermatol.* 2009;8:226–7.

Servicio de Dermatología, Consorcio Hospital General Universitario de Valencia, Valencia, España

*Autor para correspondencia.
Correo electrónico: ladyblue_128@hotmail.com
 (A. Agusti-Mejias).

A. Agusti-Mejias*, J. López-Davia, R. García,
 I. Febrer y V. Alegre de Miquel

doi:10.1016/j.anpedi.2010.07.004

Hipoplasia de aorta abdominal. Tratamiento con stent

Hypoplasia of the abdominal aorta. Stent treatment

Sr. Editor:

El síndrome aórtico medio (SAM) también denominado coartación abdominal o síndrome displásico medioaórtico, esta caracterizado por un estrechamiento segmentario de aorta torácica distal y/o abdominal que puede ir asociado a estenosis de arterias renales (82%) y viscerales (22%) y representa el 0,5–2% de las coartaciones¹.

La etiología puede ser congénita o adquiridas^{2,3}. La primera se debe a errores en el proceso embriológico de la formación de la aorta. Las causas adquiridas son múltiples siendo la más frecuente la arteritis de Takayasu^{1–3}.

Los síntomas ocurren en las tres primeras décadas de la vida y son debidos a hipertensión arterial (HTA) severa de difícil control. El pronóstico es malo sin tratamiento quirúrgico o percutáneo, con una esperanza media de vida de 30 años, siendo la muerte debida a complicaciones hipertensivas.

Presentamos el caso de un varón de 17 años visitado por primera vez 3 años antes por HTA. Desarrollo físico normal

con tensión arterial en extremidades superiores de 180/100, pulsos femorales débil y soplo sistólico en epigastrio.

Ecocardiografía con hipertrofia concéntrica del ventrículo izquierdo con función conservada. Angiorresonancia magnética: coartación severa por encima de ambas arterias renales con arterias mesentéricas y tronco celíaco normales (fig. 1). Se inició tratamiento antihipertensivo con tres fármacos y se indicó cirugía que rechazó por sus posibles complicaciones.

Tratado médicamente durante tres años con mal control presentó múltiples crisis hipertensivas a las que se añadió claudicación, por lo que se propuso tratamiento percutáneo. Se realizó cateterismo por acceso arterial femoral donde se visualizó una hipoplasia severa y difusa de aorta abdominal que se iniciaba inmediatamente por encima de la salida de ambas arterias renales con una longitud de 50 mm y con un diámetro mínimo de 4 mm. El gradiente hemodinámico a lo largo de este segmento era de 30 mmHg. Además había una severa estenosis de arteria renal izquierda (ARI) con un diámetro mínimo de 2 mm y una longitud de 16 mm con dilatación sacular postestenosis (fig. 2). No había afectación de la arteria renal derecha. Se implantó un palmaz blue stent (Cordis®) 4 × 18 mm premontado con sistema monorraíl, consiguiendo una importante reducción de la TA. En un segundo cateterismo, 2 meses más tarde, se redilató el stent renal con balón de dilatación Sterling (Boston®) 5 × 30 mm al observar un gradiente entre ARI y aorta de 40 mmHg con desaparición total del mismo.

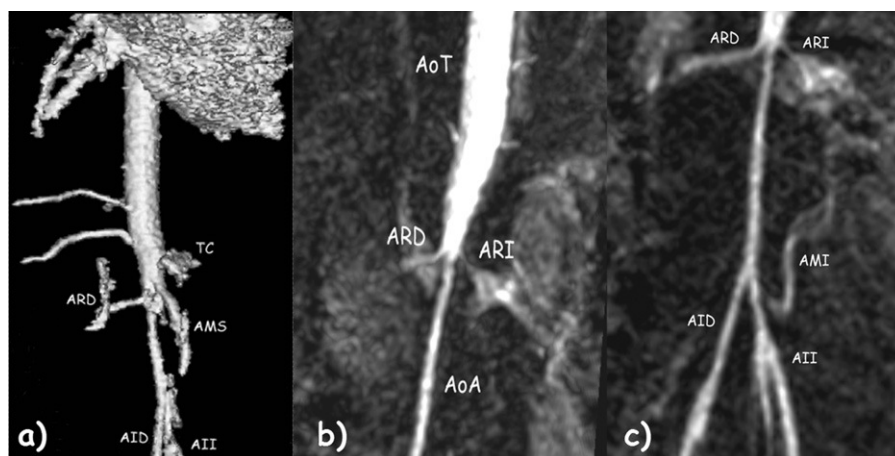


Figura 1 Angio resonancia magnética: a) Hipoplasia de aorta abdominal por debajo de arteria mesentérica superior (AMS) y tronco celíaco (TC) y que afecta la salida de ambas arterias renales (ARD, arteria renal derecha). Disminución del tamaño de ambas arterias iliacas, derecha (AID) e izquierda (AII). b) y c) Aorta torácica (AoT) normal con severa coartación inframesentérica que afecta la salida de ambas arterias renales. Aorta abdominal (AoA). La arteria mesentérica (AMI) inferior normal.