

mejor manejo de la inmunodeficiencia asociada para evitar la parición de infecciones recurrentes. Por otra parte, el diagnóstico diferencial de la microcefalia es un diagnóstico complejo en el que con frecuencia no se llega a un diagnóstico etiológico<sup>9</sup>, por ello consideramos que tiene interés el conocimiento del perfil fenotípico del NBS.

Nosotros sugerimos que ante todo paciente con microcefalia no filiada se realice estudio inmunológico y que si se detecta inmunodeficiencia se realice estudio de la mutación. Si dicho estudio resulta negativo, se debería llevar a cabo estudio de radiosensibilidad.

## Bibliografía

1. Weemaes CM, Hustinx TW, Scheres JM, van Munster PJ, Bakkeren JA, Taalman RD. A new chromosomal instability disorder: the Nijmegen breakage syndrome. *Acta Paediatr Scand*. 1981;70:557–64.
2. The International Nijmegen Breakage Syndrome. Nijmegen breakage syndrome. *Arch Dis Child*. 2000;82:4000–6.
3. Saar K, Chrzanowska K, Stumm M, Jung M, Nurnbeeg G, Wienker T. The gen for the ataxia-telangiectasia variant. Nijmegen breakage syndrome, maps to a 1-cM interval on chromosome 8q21. *Am J Hum Genet*. 1997;60:605–10.
4. Matura S, Tsuchi H, Nakamura A, Kondo N, Sakamoto S, Endo S, et al. Positional cloning of the gene for Nijmegen breakage syndrome. *Nat Genet*. 1998;19:179–81.
5. Varon P, Seemanova E, Chrzanowska K, Hnateyko O, Piekutowska-Abramczuk D, Krajewska-Waleska M, et al. Clinical ascertainment of Nijmegen breakage syndrome (NBS) and prevalence of the major mutation, 657del5, in three slav populations. *Er J Hum Genet*. 2000;8:900–2.
6. Bürger S, Schindler D, Fehn N, Mühl B, Mahrhofer H, Flentje M, et al. Radiation-induced DNA damage and repair in peripheral blood mononuclear cells from Nijmegen breakage syndrome patients and carriers assessed by the Comet assay. *Environ Mol Mutagen*. 2006;47:260–70.
7. Fritz E, Digweed M. Nijmegen breakage syndrome. En: Hisama FM, Weissman SM, Martin GM, editors. *Chromosomal instability and aging*. USA Marcel Dekker, Inc; 2003.p.311–43.
8. Berardinelli F, di Masi A, Salvatore M, Banerjee S, Myung K, De Villartay JP, et al. A case report of a patient with microcephaly, facial dysmorphism, chromosomal radiosensitivity and telomere length alterations closely resembling 'Nijmegen breakage syndrome' phenotype. *Eur J Med Genet*. 2007;50:176–87.
9. Laguna Mallada p, Alonso del Val B, Abiò Albero S, Peña Segura JL, Rabage V, Lopez Pison J. Microcefalia como motivo de consulta en un Servicio de Neuropediatria de referencia regional. *Rev neurol*. 2004;39:498–9.

M. Tomás Vila<sup>a,\*</sup>, J. Pérez Verdú<sup>b</sup>, M. Roselló Piera<sup>c</sup> y C. Orellana Alonso<sup>c</sup>

<sup>a</sup> *Neuropediatria, Hospital Francesc de Borja, Gandia, Valencia, España*

<sup>b</sup> *Servicio de Pediatría, Hospital Francesc de Borja, Gandia, Valencia, España*

<sup>c</sup> *Departamento de Genética, Hospital Universitario La F, Valencia, España*

\* Autor para correspondencia.

Correo electrónico: [tomas\\_mig@gva.es](mailto:tomas_mig@gva.es) (M. Tomás Vila).

doi:10.1016/j.anpedi.2010.09.006

## Claves diagnósticas de la tricotilomanía

### Diagnostic clues in trichotillomania

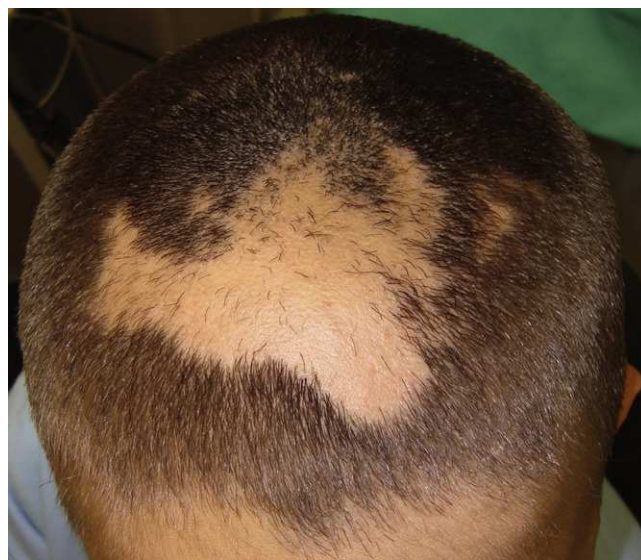*Sr. Editor:*

La tricotilomanía suele manifestarse como el hábito o deseo compulsivo de traccionar el cabello de forma repetida<sup>1,2</sup>. Esta entidad, causa relativamente común de alopecia infantil, debe ser considerada dentro del diagnóstico diferencial de las alopecias no cicatriciales que afecten a cuero cabelludo, cejas y pelo pubiano<sup>1</sup>. Presentamos dos casos de tricotilomanía y discutimos su diagnóstico.

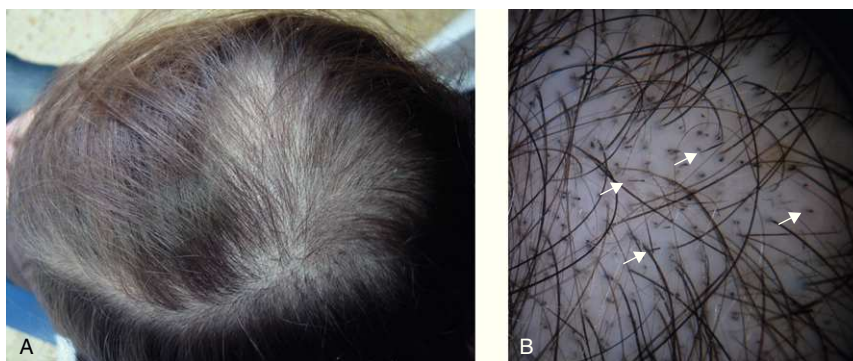
Se trata de un varón de 9 años que consultó por caída de pelo de 4 años de evolución limitada al cuero cabelludo. El paciente padecía una displasia ectodérmica hipohidrótica a la que se había atribuido previamente el cuadro capilar. A la exploración se observaba un área de alopecia de 7 x 5 cm en la región fronto-parietal, con unos bordes geográficos bien definidos y zonas aisladas en su interior en las que persistían tallos pilosos de distinta longitud (fig. 1).

Ante estos hallazgos se sospechó el diagnóstico de alopecia por tricotilomanía y se incidió en la anamnesis acerca del posible antecedente de tracción capilar. La familia confirmó que el paciente se manipulaba la zona afecta. Con estos datos, sin recurrir a otras técnicas, realizamos el diag-

nóstico de alopecia por tricotilomanía e instauramos como tratamiento medidas orientadas al cambio conductual.



**Figura 1** Área de alopecia con bordes irregulares y pelos sanos cortados a distintas longitudes en su interior (caso 1).



**Figura 2** A) Región parieto-occipital con alopecia difusa (caso 2). B) Visión dermatoscópica del caso 2 en la que se observan pelos cortados a distintas longitudes (flechas).

El segundo caso es el de una mujer de 10 años que consultó por caída de pelo de 4 meses de evolución. A la exploración se apreciaba una extensa pérdida capilar en el cuero cabelludo, predominantemente en el área parieto-occipital (fig. 2A). No se apreciaba ninguna otra alteración cutánea y la familia no se había percatado del posible antecedente de tracción capilar.

Mediante el examen con dermatoscopia de luz polarizada se observaban una densidad capilar normal, con la presencia de múltiples pelos cortados con distinta longitud la mayoría de los cuales no llegaban a emerger de la superficie cutánea (fig. 2B). Ante estos hallazgos realizamos el diagnóstico de alopecia por tricotilomanía. Una posterior anamnesis dirigida mostró en la paciente rasgos sugestivos de un trastorno por déficit de atención e hiperactividad por lo que fue remitida a la unidad de psiquiatría pediátrica para estudio y tratamiento.

La tricotilomanía constituye junto a la tinea capitis, la alopecia por tracción y la alopecia areata una de las principales causas de alopecia infantil<sup>1,3</sup>. Otras entidades que deberán considerarse dentro de este diagnóstico diferencial son el síndrome del cabello anágeno suelto, la alopecia androgenética, el moniletrix y el Pili Torti<sup>4</sup>.

Clínicamente, la tricotilomanía puede presentarse como una única área de alopecia que tiende a crecer de forma progresiva, como múltiples zonas o con un patrón difuso. Su distribución habitual es el cuero cabelludo, predominantemente en las regiones parieto-occipitales y el vértex. Las áreas de alopecia son irregulares, no cicatriciales, de bordes bien definidos y es característica la presencia de pelos normales cortados a distintas longitudes en su interior.

Habitualmente el diagnóstico de tricotilomanía puede establecerse en función del examen clínico y su correlación con los antecedentes médicos del paciente, incluyendo su historial psiquiátrico<sup>1</sup>. Una anamnesis empática suele poner de manifiesto el hábito del paciente de tocarse el pelo de forma habitual. También es frecuente que los padres se hayan percatado de este hecho, tal y como sucedía en nuestro primer caso. Clásicamente, se ha recurrido a la biopsia en aquellos casos en los que existen dudas sobre la etiología de la alopecia. El estudio histológico permitiría confirmar o afianzar el diagnóstico<sup>5,6</sup>.

Recientemente ha sido descrita la utilidad de la videodermatoscopia en el examen clínico del cuero cabelludo

y la patología capilar mejorando la capacidad diagnóstica respecto a la inspección clínica simple<sup>7</sup>. La dermatoscopia de luz polarizada con dermatoscopios de mano también resulta útil en la evaluación de los trastornos con pérdida del cabello<sup>8</sup>. La luz polarizada permite visualizar mejor los pelos rotos, algunos de los cuales pueden resultar invisibles con la observación simple dado que apenas emergen de la superficie cutánea. El uso de la dermatoscopia parece especialmente indicado para realizar el diagnóstico diferencial entre la alopecia areata difusa y la tricotilomanía, ya que ambas entidades son causa de alopecia infantil no cicatricial, difusa y asociada en ocasiones a factores psicosociales. Tal y como observamos en nuestro segundo caso, el hallazgo bajo luz polarizada de pelos rotos, con la ausencia de otros signos dermatoscópicos propios de la alopecia areata (pelos en exclamación), permite el diagnóstico de tricotilomanía. También permite diferenciarla de la tinea capitis cuyo estudio dermatoscópico muestra "pelos en coma"<sup>9</sup>.

Como conclusión queremos destacar la utilidad de la visión mediante luz polarizada con dermatoscopios de mano (tricodermatoscopia) como una técnica no invasiva, barata, accesible y aplicable en la práctica diaria que puede contribuir al diagnóstico de tricotilomanía en los casos dudosos, evitando la realización de biopsias innecesarias.

## Bibliografía

1. Tay YK, Levy ML, Metry DW. Trichotillomania in childhood: case series and review. *Pediatrics*. 2004;113:494–8.
2. Clark Jr J, Helm TN, Bergfeld WF. Chronic alopecia. *Trichotillomania Arch Dermatol*. 1995;131:720–1, 723–24.
3. Schneider D, Janniger CK. Trichotillomania. *Cutis*. 1994;53:289–90, 294.
4. Papadopoulos AJ, Janniger CK, Chodynicky MP, Schwartz RA. Trichotillomania. *Int J Dermatol*. 2003;42:330–4.
5. Muller SA. Trichotillomania: a histopathologic study in sixty-six patients. *J Am Acad Dermatol*. 1990;23:56–62.
6. Stefanato CM. Histopathology of alopecia: a clinicopathological approach to diagnosis. *Histopathology*. 2010;56:24–38.
7. Ross EK, Vincenzi C, Tosti A. Videodermoscopy in the evaluation of hair and scalp disorders. *J Am Acad Dermatol*. 2006;55:799–806.
8. Lee DY, Lee JH, Yang JM, Lee ES. The use of dermoscopy for the diagnosis of trichotillomania. *J Eur Acad Dermatol Venereol*. 2009;23:731–2.

9. Slowinska M, Rudnicka L, Schwartz RA, Kowalska-Oledzka E, Rakowska A, Sicinska J, et al. Comma hairs: a dermatoscopic marker for tinea capitis: a rapid diagnostic method. *J Am Acad Dermatol.* 2008;59:77–9.

F. Messeguer<sup>a,\*</sup>, A. Agustí-Mejías<sup>b</sup>, C. Requena<sup>a</sup>,  
A. Pérez-Ferriols<sup>b</sup> y C. Guillén-Barona<sup>a</sup>

<sup>a</sup> *Servicio de Dermatología, Instituto Valenciano de Oncología, Valencia, España*

<sup>b</sup> *Servicio de Dermatología del Hospital General Universitario de Valencia, Valencia, España*

\* Autor para correspondencia.  
Correo electrónico: [francescmb@comv.es](mailto:francescmb@comv.es) (F. Messeguer).

doi:10.1016/j.anpedi.2010.09.008

## Ampollas de succión neonatales: prevalencia y diagnóstico diferencial

### Neonatal sucking blisters: prevalence and differential diagnosis

*Sr. Editor:*

Las ampollas por succión (AS) son causadas por la succión intensa del feto intraútero. Están presentes al nacer, y suelen ser ampollas flácidas, serosas, de 5-20 mm y rodeadas de piel normal. Las localizaciones características son borde radial del antebrazo, muñeca, mano, parte dorsal del pulgar y del índice. Cuando rompen generan erosiones superficiales lineales u ovals. Si la succión es menos intensa y más continuada aparece una zona engrosada denominada callo de succión (CS)<sup>1-4</sup>. No debe confundirse con el CS labial, zona oval edematizada en zona media del labio<sup>5</sup>. Es importante reconocer esta entidad benigna y autolimitada, y evitar pruebas innecesarias y ansiedad en los padres<sup>6,7</sup>. Nuestro objetivo es conocer la prevalencia de las AS en los recién nacidos (RN) de nuestra Área Sanitaria y ver como influyen los factores neonatales y maternos.

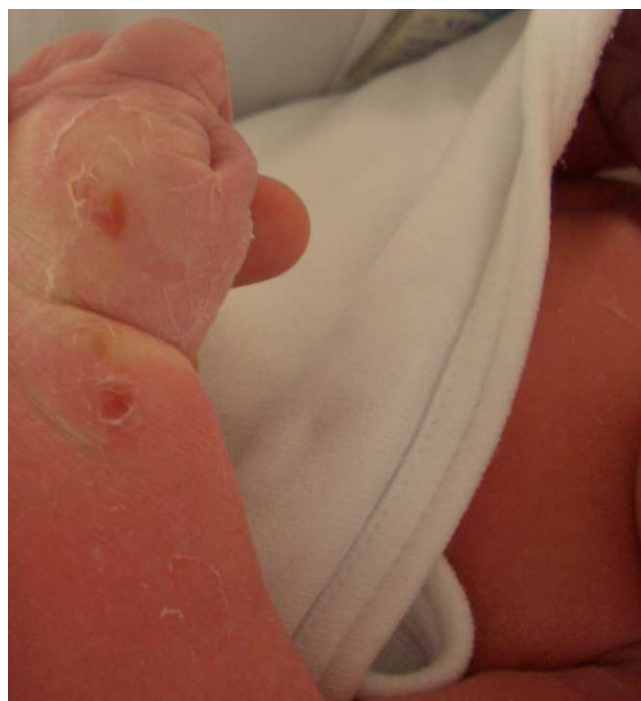Realizamos un estudio descriptivo donde fueron reclutados, entre mayo de 2008 y noviembre de 2009, 1.000 RN vistos en la consulta de Perinatología del Hospital Arquitecto Marcide. En ella se revisan, en las primeras 72 horas de vida, todos los neonatos nacidos a nivel hospitalario del Área Sanitaria de Ferrol. En cada caso se aplicó un protocolo de recogida de datos que incluía: 1) día de vida en el momento de exploración; 2) tipo de parto; 3) parámetros neonatales (edad gestacional, sexo, raza, peso, índice de Apgar al minuto 1 y 5, enfermedad no cutánea y presencia de CS labial y de AS); y 4) factores maternos (edad y número de gestaciones previas).

El estudio fue aprobado por la dirección de docencia e investigación y por el Comité de Ética de nuestro Hospital. Los datos correspondientes a las variables cuantitativas se categorizaron en grupos. Las variables cualitativas se presentaron en porcentaje y fueron analizadas con el test Chi-Cuadrado. Para el análisis estadístico se utilizó el programa SPSS versión 15.0. Se consideró significativa  $p < 0,05$ .

El 2% de los RN presentaba AS. El 80% eran unilaterales, 17 en extremidades superiores y 3 en inferiores. Los 20

neonatos afectos tenían 25 ampollas localizadas: 6 en dorso de mano, 3 en dorso de ambas manos, 5 en muñeca, 2 en pie, 1 afectando de forma unilateral muñeca y dorso de mano (fig. 1), 1 en antebrazo, 1 en primer dedo de mano y 1 en ambos pies. En la tabla 1 se muestra su frecuencia en función de los distintos parámetros. Una mayor frecuencia se relacionó con ser RN caucásico, no pretérmino, sin enfermedad no cutánea, con puntuación de Apgar alta, nacer por vía vaginal, explorado el primer día y con madre de al menos 35 años. Las diferencias no fueron estadísticamente significativas.

El diagnóstico de AS se establece ante un RN de buen estado general con lesiones cutáneas congénitas típicas en las localizaciones habituales, sin evidencia de ampollas en otras partes del cuerpo. Ayuda a confirmarlo ver al neonato succionando las áreas afectas. Incluso en ecografías fetales ya se puede detectar esta tendencia<sup>2,3</sup>. El diagnóstico diferencial incluye<sup>1</sup>: procesos infecciosos como infección por *Listeria monocytogenes*, enfermedades no infecciosas como



**Figura 1** Erosiones superficiales de forma oval localizadas en muñeca y dorso de mano izquierda.