

IMAGEN EN PEDIATRÍA

## Epiglotitis aguda mortal por *Haemophilus influenzae*

### Acute fatal epiglottitis due to *Haemophilus influenzae*

J. Salamanca Santamaría<sup>a,\*</sup>, F. López-Ríos<sup>b</sup> y J.M. Verdaguer Muñoz<sup>c</sup>

<sup>a</sup> Unidad de Anatomía Patológica, Hospital Universitario Fundación Alcorcón, Madrid, España

<sup>b</sup> Hospital Universitario Madrid Sanchinarro, Laboratorio de Dianas Terapéuticas, Madrid, España

<sup>c</sup> Servicio de Otorrinolaringología, Hospital El Escorial, Madrid, España

Recibido el 4 de junio de 2010; aceptado el 1 de septiembre de 2010

Disponible en Internet el 6 de enero de 2011

Niña polaca de 4 años, previamente sana, con fiebre y síntomas catarrales de 24 horas de evolución. Los padres la encuentran inmóvil y cianótica tras oír la respirar dificultosamente mientras dormía. Ingresa en el hospital en parada cardiorrespiratoria, con hipotensión, palidez y pupilas midriáticas y arreactivas, y fallece a las 24 horas. En el hemocultivo se aisló *Haemophilus influenzae* tipo b (Hib). La autopsia reveló una obstrucción de la vía aérea proximal por edema laríngeo supraglótico y una epiglotis de color rojo cereza (fig. 1). Histológicamente se observó una epiglotitis aguda complicada con una sepsis.

La epiglotitis aguda por Hib es una infección aguda grave que obstruye la vía aérea por inflamación supraglótica. Clínicamente cursa con fiebre, disfagia, estridor, disnea, cianosis y babeo. El diagnóstico se realiza mediante la visualización directa de una epiglotis edematosa de color rojo cereza y el aislamiento del germen en cultivos. El diagnóstico diferencial incluye<sup>1</sup>: absceso retrofaríngeo o periamigdalino, celulitis faríngea, laringitis viral, laringotraqueítis bacteriana, difteria, cuerpo extraño, traumatismo, cáncer, angioedema, malformación congénita, masa

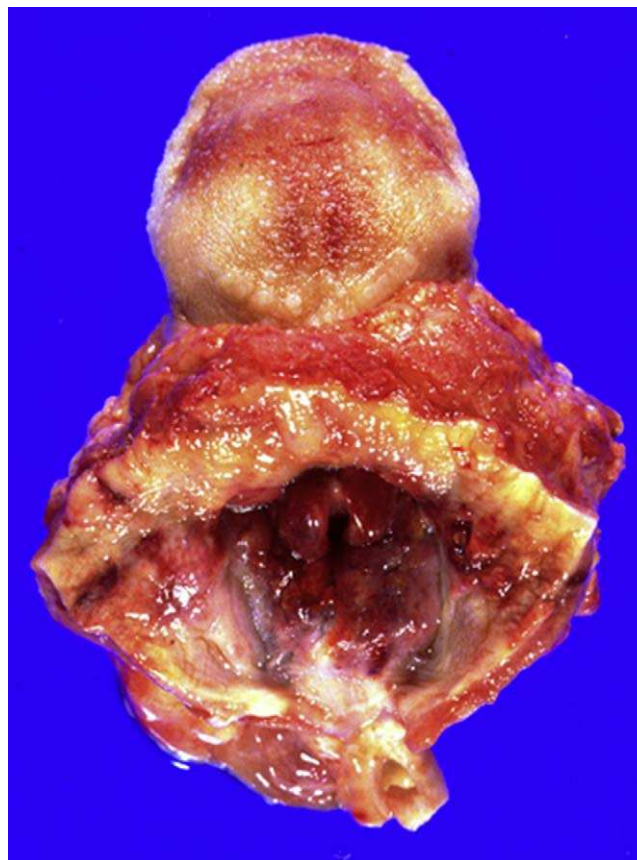


Figura 1 Epiglotis de color rojo cereza (vista craneal).

\* Autor para correspondencia.

Correo electrónico: fjsalamanca@fhacorcon.es (J. Salamanca Santamaría).

extrínseca y crup espasmódico recurrente. El tratamiento consiste en la intubación endotraqueal y la administración de antibióticos. Aunque no es totalmente efectiva, la vacunación sistemática contra Hib ha disminuido la incidencia en niños<sup>2,3</sup>. El estado vacunal de la paciente era desconocido pero, dada la evolución fatal, probablemente no estuviera inmunizada (el calendario vacunal polaco no incluye la vacunación anti-Hib). Por ello, a pesar de la práctica desaparición de la epiglotitis gracias a la vacunación, es una entidad a considerar especialmente en población inmigrante.

## Bibliografía

1. Romero P, Ronco R, Madrid P. Acute epiglottitis. *Rev Chil Pediatr.* 1991;62:128–31.
2. Gulfred LA, Lyhne D, Becker BC. Acute epiglottitis: epidemiology, clinical presentation, management and outcome. *J Laryngol Otol.* 2008;122:818–23.
3. Villó Sirerol N, Blanco González JE, Sevilla Ramos P, Vegas Muñoz E, García Herrero MA, Alvarez Coca J, et al. *Streptococcus pneumoniae* and *Haemophilus influenzae* serotype B invasive disease. A 12-year retrospective study. *An Pediatr (Barc).* 2004;61:150–155.