

– Replantearse la posibilidad de la prueba genética si la paciente inicia sintomatología compatible que haga necesario un diagnóstico preciso, o bien si ella misma lo demanda cuando sea mayor de edad o presente madurez suficiente a criterio de los profesionales que la atienden, previo consentimiento informado y apoyo psicológico apropiado<sup>6</sup>.

## Bibliografía

1. Siso Martín J. El médico, el paciente menor y los padres de éste. Un triángulo que debe ser amoroso. *Rev Pediatr Aten Primaria*. 2009;11:685–93.
2. Arango Lasprilla JC, Iglesias Dorado J, Lopera F. Características clínicas y neuropsicológicas de la enfermedad de Huntington: una revisión. *Rev Neurol*. 2003;37:758–65.
3. Romeo Casabona CM. El tratamiento y la protección de los datos genéticos. En: Mayor Zaragoza F, Alonso Bedate C, coordinadores. *Gen-Ética*. 1.ª ed. Barcelona: Editorial Ariel S.A.; 2003. p. 235–60.
4. Terrenoire G. Huntington's Disease and the ethics of genetic prediction. *J Med Ethics*. 1992;18:79–85.

5. World Federation of Neurology, Research, Committee, Research Group on Huntington's chorea. Ethical issues policy statement on Huntington's disease molecular genetics predictive test. *J Neurol Sci*. 1989;94:327–32.
6. Mariotti C, Ferruta A, Gellera C, Nespolo C, Fancellu R, Genitrini R, et al. Predictive genetic tests in neurodegenerative disorders: a methodological approach integrating psychological counseling for at-risk individuals and referring clinicians. *Eur Neurol*. 2010;64:33–41.

F. García-Muñoz Rodrigo\*, J.C. Martín González,  
O. Ramírez García y C. Delia Medina Castellano

*Comité de Ética Asistencial, Complejo Hospitalario Universitario Insular Materno-Infantil, Las Palmas de Gran Canaria, España*

\* Autor para correspondencia.  
*Correo electrónico: fgarciamu@gmail.com*  
(F. García-Muñoz Rodrigo).

doi:10.1016/j.anpedi.2011.07.022

## Sarcoma de Kaposi iatrogénico con afectación cutánea exclusiva

### Iatrogenic Kaposi's sarcoma with exclusive skin involvement

*Sr. Editor:*

El sarcoma de Kaposi (SK), descrito por Moritz Kaposi en 1872, es una neoplasia vascular multifocal, asociada a la infección por el virus del herpes humano del tipo 8 (VHH8), con 4 variantes (clásica, endémica, epidémica y iatrogénica o asociada a la inmunosupresión)<sup>1,2</sup>. La variante iatrogénica es rara en la edad pediátrica, lo que dificulta su abordaje.

Presentamos el caso de una adolescente de 12 años, de raza negra, ingresada con un cuadro de fallo multiorgánico. La biopsia renal sugería nefritis lúpica. Inició tratamiento de sustitución renal e inmunosupresora, con dosis altas de metilprednisolona y posteriormente con prednisolona. Se administró una vez por semana rituximab durante un mes y un ciclo mensual de ciclofosfamida durante 4 meses.

Tres meses después de la admisión, se observaron a nivel de los miembros inferiores 5 lesiones cutáneas papulonodulares de coloración marrón y, posteriormente, 2 lesiones en la hemicara derecha (fig. 1). No presentaba otras alteraciones en exploración física.

En la biopsia cutánea se observó proliferación neoplásica fusocelular con diferenciación vascular (CD31<sup>+</sup>) y características morfológicas de SK (hendiduras vasculares rodeadas de células fusiformes con núcleos grandes e hiper cromáticos). El estudio inmunohistoquímico fue positivo para el VHH8 (fig. 2). Además, la amplificación del ADN del VHH8 fue positiva en sangre. Se excluyó la infección por el virus de la inmunodeficiencia humana y la ecografía abdo-

minal y tomografía computarizada torácica no revelaron alteraciones.

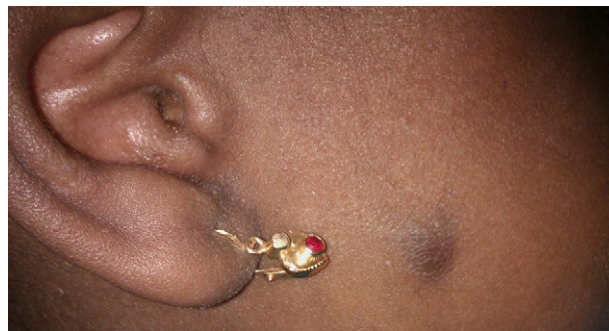
Se estableció el diagnóstico de SK con afectación cutánea exclusiva de probable etiología iatrogénica. La estrategia terapéutica incluyó la reducción gradual de la inmunosupresión y el uso de imiquimod tópico.

Un año después de la reducción de la inmunosupresión las lesiones se encuentran en regresión completa.

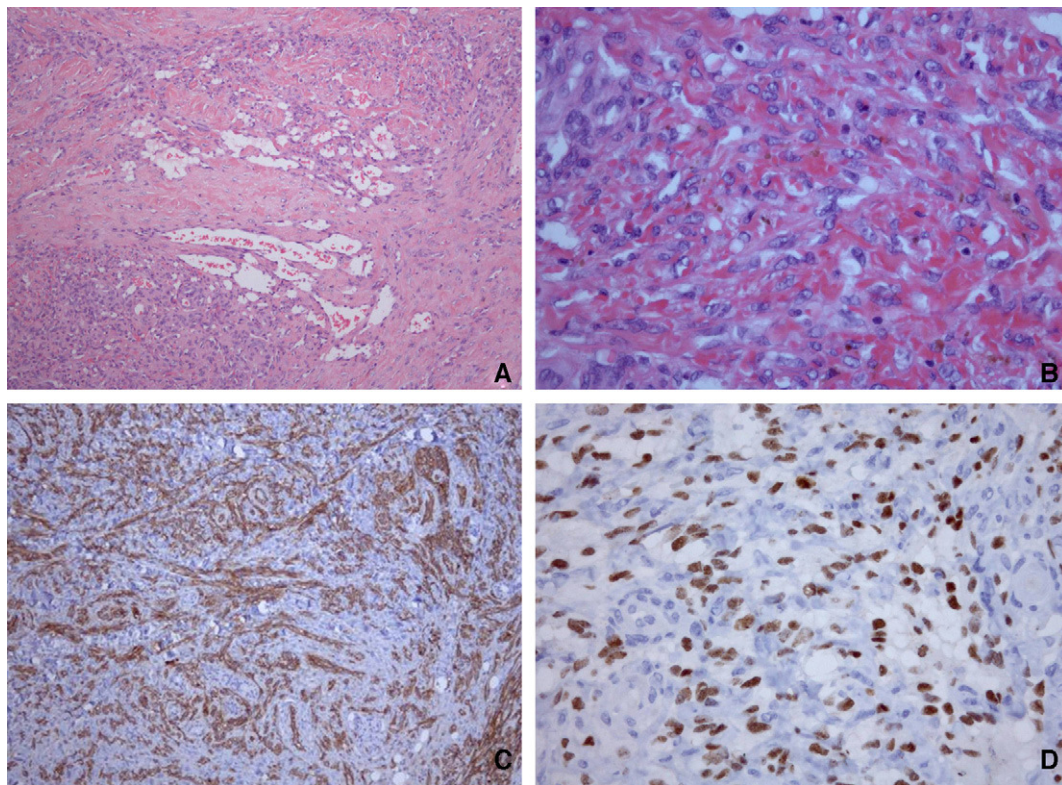
El SK iatrogénico se ha descrito de forma creciente en poblaciones adultas<sup>2,3</sup>. En la edad pediátrica se han relatado pocos casos asociados al trasplante renal, hepático y de médula ósea<sup>4-7</sup>.

Su frecuencia varía en diferentes áreas geográficas, evidenciando la importancia de factores étnicos y ambientales. Predomina en países en vías de desarrollo, pudiendo estar asociada a una mayor prevalencia de infección por el VHH8. Los factores genéticos parecen determinantes dada su mayor incidencia en poblaciones «no blancas» en una misma área<sup>1,2,8</sup>.

La mayoría de los casos se manifiesta por la presencia de pápulas cutáneas violáceas, pero la presentación puede ser



**Figura 1** Lesión cutánea papulonodular en la hemicara derecha.



**Figura 2** Hallazgos histológicos e inmunohistoquímicos. Se reconocen hendiduras vasculares rodeadas de células fusiformes con núcleos grandes e hiper cromáticos y hematíes esparcidos entre ellas (A y B). La inmunohistoquímica mostró que las células fusiformes eran positivas para el CD31 (C) y para el VHH8 8 (D).

multisistémica. En el caso presentado se observó una afectación cutánea exclusiva, lo que contrasta con la mayoría de los casos pediátricos publicados, en los que predominaron la afectación ganglionar y visceral y la cutánea progresiva<sup>4-7</sup>. Las lesiones no presentaban la coloración «clásica», por lo que el índice de sospecha disminuyó. Sin embargo, la biopsia cutánea permitió rápidamente establecer el diagnóstico.

Las manifestaciones se iniciaron cerca de tres meses después de iniciar la inmunosupresión. Este periodo entre el inicio de la inmunosupresión y la observación de las lesiones, más corto que en los adultos, sigue el patrón de los casos descritos y puede sugerir una mayor susceptibilidad en esta franja de edad<sup>3-6</sup>.

A pesar de que no esté bien establecido cuál debe ser el tratamiento de esta forma de SK, se ha aceptado que cuando existe afectación cutánea exclusiva la reducción de la inmunosupresión puede aisladamente conducir a la remisión<sup>2,3,9</sup>. Sin embargo, en las formas con empeoramiento progresivo y en los casos con afectación extracutánea suele ser necesario recurrir a la quimioterapia sistémica<sup>1-3</sup>.

No existen indicaciones recientes específicas sobre la estadificación del SK iatrogénico y, además de un examen objetivo exhaustivo, los exámenes complementarios usados han incluido los exámenes de imagen de tórax y abdomen y, en algunos casos, la endoscopia y la colonoscopia<sup>1,3,9</sup>.

En este caso se optó por realizar una tomografía computarizada del tórax y una ecografía abdominal y la exclusión de afectación extracutánea justificó la opción de únicamente reducir la inmunosupresión, asociada a la terapéutica

tópica con imiquimod. El inmunomodulador tópico imiquimod se ha utilizado en adultos con SK con resultado favorable y buena tolerancia<sup>10</sup>.

En pediatría, la mortalidad asociada al SK iatrogénico es elevada, probablemente relacionada con la presentación diseminada y el diagnóstico tardío<sup>4-7</sup>. En este caso, con afectación cutánea exclusiva, la evolución fue favorable y la asociación del imiquimod podrá haber contribuido en la rápida mejoría clínica.

Con la introducción de agentes inmunosupresores más potentes en pediatría se puede esperar un aumento de estos casos y su reconocimiento es fundamental. El caso presentado sugiere que en los casos pediátricos la reducción aislada de la inmunosupresión puede ser un tratamiento adecuado en la forma cutánea exclusiva y que el uso del imiquimod puede ser beneficioso.

## Agradecimientos

Al equipo de oncología pediátrica y dermatología del Instituto Portugués de Oncología de Lisboa.

## Bibliografía

1. Pantanowitz L, Dezube BJ. Advances in the pathobiology and treatment of Kaposi sarcoma. *Curr Opin Oncol*. 2004;16:443-9.
2. Antman K, Chang Y. Kaposi's sarcoma. *N Engl J Med*. 2000;342:1027-38.



3. Arican A, Karakayali H, Bilgin N, Haberal M. Results of treatment in renal transplant patients with Kaposi sarcoma: one-center experience. *Transplant Proc.* 2000;32:626-8.
  4. Al-Sulaiman MH, Mousa DH, Rassoul Z, Abdalla AH, Abdur Rehman M, Al-Khader AA. Transplant-related Kaposi sarcoma in children. *Nephrol Dial Transplant.* 1994;9:443-5.
  5. Ozen S, Saatci U, Karaduman A, Buyukpamukcu M, Gokoz A, Besbas N, et al. Kaposi sarcoma in a paediatric renal transplant recipient. *Nephrol Dial Transplant.* 1996;11:1162-3.
  6. Celtik C, Unuvar A, Aydogan A, Gokce S, Ozturk G, Gulluoglu M, et al. Herpes virus type 8-associated Kaposi sarcoma in a pediatric liver transplant recipient. *Pediatr Transplant.* 2011;15:E100-4.
  7. Tamariz-Martel R, Maldonado MS, Carrillo R, Crespo D, Perez-Caballero C, Munoz A. Kaposi's sarcoma after allogeneic bone marrow transplantation in a child. *Haematologica.* 2000;85:884-5.
  8. Moosa MR. Racial and ethnic variations in incidence and pattern of malignancies after kidney transplantation. *Medicine (Baltimore).* 2005;84:12-22.
  9. Al-Khader AA, Suleiman M, Al-Hasani M, Haleem A. Posttransplant Kaposi sarcoma: staging as a guide to therapy and prognosis. *Nephron.* 1988;48:165.
  10. Celestin Schartz NE, Chevret S, Paz C, Kerob D, Verola O, Moral P, et al. Imiquimod 5% cream for treatment of HIV-negative Kaposi's sarcoma skin lesions: A phase I to II, open-label trial in 17 patients. *J Am Acad Dermatol.* 2008;58:585-91.
- R. Maia<sup>a,\*</sup>, M. Abranches<sup>b</sup>, A.P. Serrão<sup>b</sup> e I. Castro<sup>b</sup>
- <sup>a</sup> Área Departamental de la Pediatría Médica, Hospital Dona Estefânia-Centro Hospitalar de Lisboa Central, EPE, Lisboa, Portugal
- <sup>b</sup> Unidad de Nefrología Pediátrica, Hospital Dona Estefânia-Centro Hospitalar de Lisboa Central, EPE, Lisboa, Portugal
- \* Autor para correspondencia.  
 Correo electrónico: [rakelmaia@gmail.com](mailto:rakelmaia@gmail.com) (R. Maia).  
 doi:10.1016/j.anpedi.2011.07.025

## Pubarquia prematura y masa suprarrenal

### Premature pubarche associated with adrenal mass

Sr. Editor:

Los tumores corticosuprarrenales son infrecuentes en la infancia y comprenden únicamente el 0,2-0,5% de las neoplasias infantiles<sup>1,2</sup>. Aunque se han descrito tumores no funcionantes, la mayoría son funcionantes y se presentan clínicamente con virilización o síndrome de Cushing de forma aislada o en combinación. Presentamos el caso de una niña prepuberal con un tumor suprarrenal que se manifestó únicamente con una pubarquia prematura.

Niña de 7 años y 7 meses de edad, que consulta por pubarquia de inicio a los 7 años. Sin antecedentes personales ni familiares de interés. A la exploración presentaba talla de 136,1 cm (+ 1,93 DE), índice de masa corporal (IMC) de 18,79 kg/m<sup>2</sup> (+0,64 DE) y presión arterial normal. Mostraba vello pubiano en estadio II-III de Tanner, con ausencia de desarrollo mamario. El resto de la exploración física fue normal. La edad ósea era de 12 años para una edad cronológica de 7 años y 7 meses (TW2RUS). Exploraciones complementarias realizadas: sistemático y bioquímica sanguínea normales. Hormona luteinizante (LH) 0,16 mU/ml (< 0,69), hormona foliculostimulante (FSH) 0,32 mU/ml (0,08-3,65), estradiol 10,87 pg/ml (< 16), testosterona total 1,28 ng/ml (0,06-0,2), dehidroepiandrosterona sulfato (DHEAS) 5,41 µg/ml (0,18-1,60), androstendiona 7,40 ng/ml (0,13-1,24), cortisol 12,98 µg/100 ml (9,4-26), cortisol en orina de 24 h 16,56 µg/24 h (26-135), hormona adrenocorticotropa (ACTH) 67,17 pg/ml (< 59,3). Ritmo de cortisol y ACTH, normal. Test de ACTH: 17 OH progesterona basal 2,51 ng/ml, 17 OH pregnenolona basal 0,99 ng/ml, 11 desoxicortisol basal 2,8 ng/ml; a los 60 min: 17 OH progesterona 8 ng/ml, 17 OH pregnenolona 25 ng/ml, 11

desoxicortisol 5,2 ng/ml. Tomografía computarizada (TC) abdominal: masa retroperitoneal en la glándula suprarrenal derecha con diámetro transversal de 5,4 × 5 cm, con impronta en pared posterior de la vena cava sin modificación de su calibre y morfología (fig. 1). Evolución: se realizó una intervención quirúrgica sin incidencias con resección total de la masa, que estaba bien encapsulada y tenía unas dimensiones de 6,0 × 6,5 × 6,0 cm y un peso de 92 g. El estudio anatómo-patológico fue compatible con un adenoma suprarrenal. La niña recibió corticoterapia perioperatoria en dosis de estrés. Se observó normalización de las cifras de testosterona total, androstendiona y DHEAS una semana tras la intervención quirúrgica, permaneciendo actualmente con controles hormonales normales.

La incidencia anual mundial de tumores adrenocorticales es de 0,3-0,8/millón de niños menores de 15 años<sup>3</sup> y presenta una variabilidad importante entre las diferentes áreas geográficas, con una mayor incidencia en el sur de Brasil (3,4-4,2/millón de niños menores de 15 años)<sup>4,5</sup>. A pesar de

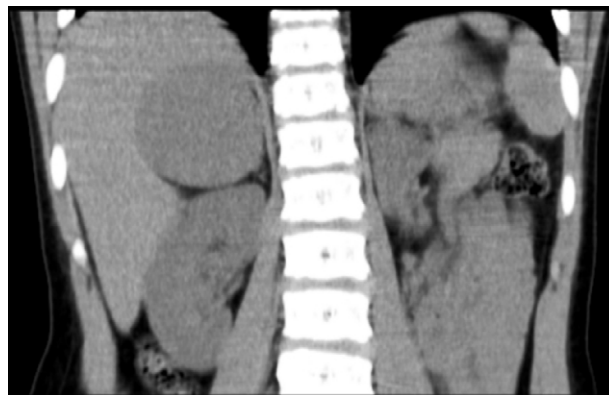


Figura 1 Glándula suprarrenal derecha aumentada de tamaño, morfología nodular, densidad homogénea, bordes lisos, de 5,4 × 5 cm.