

## IMÁGENES EN PEDIATRÍA

# Broncocele como imagen radiológica persistente

## Bronchocele as a persistent radiological image

A. Posada Ayala<sup>a,\*</sup>, G. Del-Río Camacho<sup>a</sup>, J. Fernández-Cantalejo Padial<sup>a</sup> y T. Presa Abós<sup>b</sup>

<sup>a</sup> Servicio de Pediatría, Fundación Jiménez Díaz, Madrid, España

<sup>b</sup> Servicio de Radiología, Fundación Jiménez Díaz, Madrid, España

Disponible en Internet el 18 de agosto de 2012

Adolescente de 16 años, asintomático, con exploración física anodina, sin antecedentes de interés, que presenta imagen persistente redondeada en el lóbulo superior derecho (LSD) en la radiografía de tórax; objetivada por primera vez 6 semanas antes, por un traumatismo costal (fig. 1).

La intradermorreacción de Mantoux y baciloscopia fueron negativas. El escáner mostró dilatación del bronquio segmentario apical del LSD, con contenido hipodenso en su interior, compatible con broncocele (fig. 2). En la fibrobroncoscopia ambos hemisistemas bronquiales son permeables, sin objetivarse lesiones ni alteraciones de la mucosa en segmento apical del LSD.

El broncocele es una entidad radiológica infrecuente, caracterizada por dilatación bronquial secundaria a retención de secreciones con desarrollo normal de las estructuras distales<sup>1,2</sup>. Suele ser secundario a una atresia congénita de la parte proximal del bronquio<sup>3</sup>, aunque puede deberse a una obstrucción bronquial por enfermedades como aspergilosis broncopulmonar alérgica, tumores malignos o tuberculosis<sup>1</sup>.

La mayoría de los pacientes son adultos jóvenes, asintomáticos, y es un hallazgo casual. En niños pequeños aparecen tos, infecciones recurrentes, disnea e incluso hemoptisis<sup>1,4</sup>.

El escáner es la prueba de elección (localiza la lesión, determina su extensión y descarta otros diagnósticos)<sup>1</sup>. La broncoscopia suele ser normal, salvo que afecte a un bronquio principal<sup>4</sup>. Es más frecuente en lóbulo superior izquierdo (64%), seguido del lóbulo inferior izquierdo (14%), siendo rara la afectación pulmonar derecha (8%)<sup>1,3</sup>.

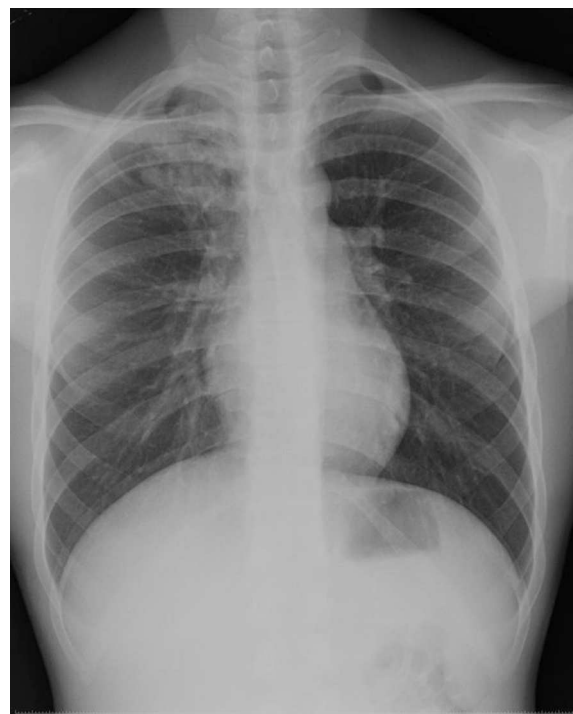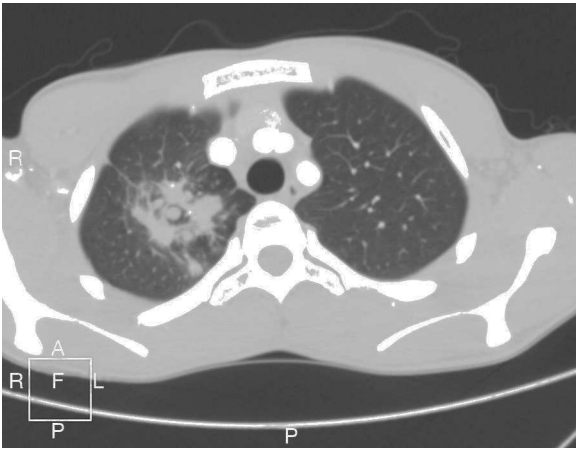


Figura 1 Radiografía de tórax que muestra infiltrado en el lóbulo superior derecho.

En niños, debido a la sintomatología, suelen necesitar resección quirúrgica. En adultos jóvenes, asintomáticos, con desarrollo pulmonar completo, el manejo conservador es suficiente<sup>1</sup>.

\* Autor para correspondencia.

Correo electrónico: [aposadaay@fjd.es](mailto:aposadaay@fjd.es) (A. Posada Ayala).



**Figura 2** Tomografía computarizada que muestra una dilatación del bronquio segmentario apical del lóbulo superior derecho, con contenido hipodenso en su interior (compatible con broncocele).

## Bibliografía

1. Haque F, Abbas SZ, Pandey H, Babu HSP, Wahab S. Calcified bronchocele. *Ind J Radiol Imag.* 2006;1:123-5.
2. Lemire P, Trepanier A, Hebert G. Bronchocele and blocked bronchiectasis. *Am J Roentgenol.* 1970;110:687-93.
3. Morikawa N, Kuroda T, Honna T, Kitano Y, Fuchimoto Y, Terawaki K, et al. Congenital bronchial atresia in infants and children. *J Pediatr Surg.* 2005;40:1822-6.
4. Márquez Martín E, Dominguez Petit A, Jara Palomares L, Rodríguez Portal JA. Reconstrucción 3D de imagen con aspecto de masa en radiografía de tórax. *Neumosur.* 2006;18:167-8.