

ORIGINAL BREVE

Hiperinsuflación lobar congénita: manejo conservador como alternativa terapéutica

C. Hermoso Torregrosa*, E. Moreno Medinilla, E. Pérez Ruiz, P. Caro Aguilera y F.J. Pérez Frías

Sección Neumología Infantil, Unidad de Gestión Clínica Pediatría, Hospital Materno-Infantil Carlos Haya, Málaga, España

Recibido el 1 de mayo de 2012; aceptado el 29 de julio de 2013

Disponble en Internet el 23 de octubre de 2013

PALABRAS CLAVE

Malformaciones
broncopulmonares;
Enfisema;
Tratamiento

KEYWORDS

Bronchopulmonary
abnormalities;
Emphysema;
Treatment

Resumen El enfisema lobar congénito suele tratarse quirúrgicamente. Actualmente, se recomienda el término de hiperinsuflación lobar congénita, ya que se trata de un tejido pulmonar anatomopatológicamente sano, motivo por el que el manejo conservador puede ser una alternativa válida. Se presentan 4 casos diagnosticados de hiperinsuflación lobar congénita en los que se optó por el tratamiento conservador debido a su estabilidad clínica y en los que la evolución de los mismos ha sido satisfactoria con normalidad radiológica progresiva.

© 2012 Asociación Española de Pediatría. Publicado por Elsevier España, S.L. Todos los derechos reservados.

Congenital lobar hyperinflation: Conservative management as an alternative therapy

Abstract Congenital lobar emphysema used to be treated surgically. Congenital lobar hyperinflation is the currently recommended term, as it involves pathologically healthy lung tissue, which is why conservative management may be an option. Four cases of diagnosed congenital lobar hyperinflation are presented in which conservative treatment was chosen due to their clinical stability. Their outcome has been satisfactory with progressively normal radiology.

© 2012 Asociación Española de Pediatría. Published by Elsevier España, S.L. All rights reserved.

Introducción

Las malformaciones congénitas del pulmón y las vías aéreas constituyen un amplio espectro de anomalías del desarrollo,

algunas de las cuales pueden permanecer asintomáticas y descubrirse accidentalmente en estudios de imagen¹.

Aunque no son raras, su frecuencia es difícil de precisar, habiéndose publicado porcentajes de 7,5 al 18,7%². Son responsables de una importante morbilidad en recién nacidos, lactantes, niños e incluso en el adulto y representan la segunda causa de mortalidad precoz en lactantes tras las anomalías del sistema cardiovascular³.

El enfisema o hiperinsuflación lobar congénita es una malformación relacionada con una anomalía cartilaginosa (50%)

* Autor para correspondencia.

Correo electrónico: carloshermoso2@hotmail.com
(C. Hermoso Torregrosa).

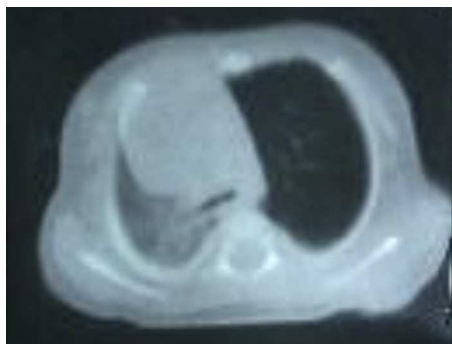


Figura 1 TC de tórax: hiperinsuflación del LSI con desviación mediastínica y colapso del pulmón contralateral.

o del tejido de sostén. Esta alteración provoca un mecanismo valvular que permite la entrada de aire en un lóbulo al mismo tiempo que dificulta su salida². Se presenta con mayor frecuencia en los lóbulos superiores de uno u otro pulmón y, ocasionalmente, en el lóbulo medio del pulmón derecho o en otras zonas, pudiéndose observar desde los primeros momentos de la vida⁴.

Suele considerarse la cirugía (lobectomía) como primera opción terapéutica en pacientes sintomáticos¹.

Se presentan 4 casos tras revisión de historias clínicas (con autorización previa de los padres y/o tutores) en los que el manejo fue conservador, no quirúrgico, dada la estabilidad clínica de los pacientes.

Casos clínicos

Paciente 1

Lactante de 3 meses, sin antecedentes clínicos de interés, que acude a urgencias por cuadro de dificultad respiratoria, precedido de catarro de vías altas los días anteriores. En la radiografía y la TC de tórax se objetiva un área de hiperinsuflación lobar a nivel del lóbulo superior izquierdo (LSI) (fig. 1).

Tras resolverse el cuadro de infección respiratoria aguda, queda asintomática, decidiéndose tratamiento conservador y seguimiento en consulta de neumología infantil.

Su evolución es satisfactoria, sin nuevas reagudizaciones clínicas. A los 6 años de edad, la radiografía de tórax mostraba ya normalización. Actualmente, con 17 años de edad, permanece asintomática, con pruebas funcionales respiratorias normales.

Paciente 2

Recién nacido varón de 20 días de vida, sin antecedentes personales de interés, que acude a urgencias por cuadro de 24 h de evolución caracterizado por decaimiento, emesis, fiebre y analítica compatible con infección del tracto urinario. No refieren sintomatología respiratoria salvo respiración ruidosa. Se encuentra clínicamente estable, con tolerancia oral adecuada y sin compromiso respiratorio, apreciándose hipoventilación en campo superior izquierdo. En una radiografía de tórax se objetiva hiperinsuflación del hemitórax izquierdo con desplazamiento mediastínico contralateral

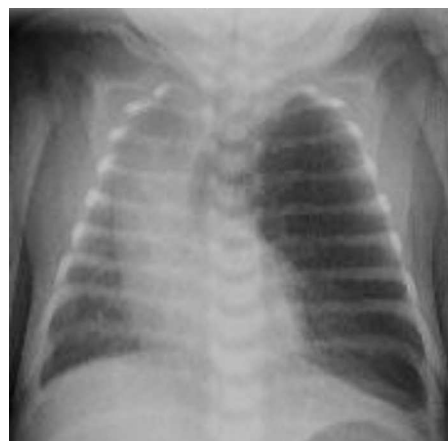

Figura 2 Radiografía tórax: hiperinsuflación del LSI con desviación mediastínica contralateral.

(fig. 2); en la TC se comprueba marcada hiperinsuflación del LSI, con disminución del calibre de los vasos compatible con enfisema obstructivo, indicativo de enfisema lobar del LSI.

Se completó el estudio realizándose broncoscopia flexible apreciándose un bronquio principal izquierdo de estructura y funcionalidad normal, salvo a nivel distal (carina de bifurcación de LSI y llingula), donde se objetivó un colapso de la luz bronquial —estimado en un 80-90%—, debido a mucosa redundante e importante malacia. Dada la ausencia de repercusión respiratoria del paciente, tras la resolución del proceso infeccioso que motivó su ingreso, se decidió su alta hospitalaria con tratamiento conservador del enfisema y seguimiento de su evolución clínica. En el momento actual, el paciente tiene 7 meses de edad, se encuentra asintomático y acude a revisiones periódicas en la consulta de Neumología Infantil.

Paciente 3

Lactante de 3 meses de edad, sin antecedentes personales ni familiares de interés, que acude al servicio de Urgencias por cuadro de 5 días de evolución consistente en tos congestiva frecuente, fiebre de hasta 38,8°C en las últimas 48 h, dificultad respiratoria progresiva y rechazo de la alimentación en las últimas horas. En la exploración, destacaba una taquipnea de 60 rpm con tiraje sub e intercostal con quejido y SaO₂ a aire ambiente del 92%; su auscultación respiratoria evidenciaba hipoventilación global, con crepitantes en ambos campos pulmonares. En la radiografía de tórax se objetivó hiperinsuflación generalizada de ambos pulmones y LSI, con herniación a través de la línea media. El VRS en moco nasal resultó positivo, procediéndose al ingreso con diagnóstico de bronquiolitis y sospecha de hiperinsuflación lobar congénita, evolucionando bien con tratamiento conservador.

Se completó el estudio con TC de tórax (fig. 3) y broncoscopia flexible, objetivándose un bronquio del LSI marcadamente obstruido (estimación de un 80% de la luz) debido a malacia de la pared, con bronquios subsegmentarios igualmente malácicos. Se observaron durante toda la exploración datos inespecíficos de hiperreactividad

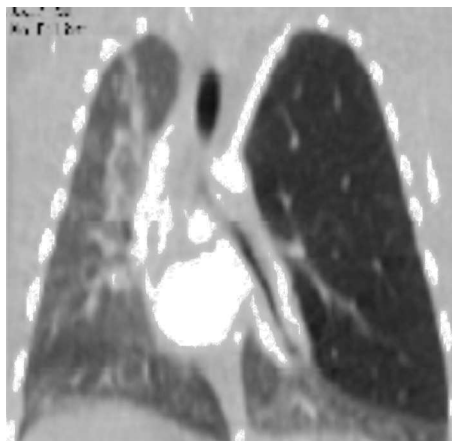

Figura 3 TC de tórax (reconstrucción coronal).

bronquial. Dada la estabilidad clínica respiratoria, se optó por un manejo conservador. Durante su seguimiento (actualmente tiene 10 meses), no se han producido incidencias, encontrándose asintomática.

Paciente 4

Lactante de 24 días de vida, sin antecedentes personales de interés, diagnosticada prenatalmente (en la semana 19.⁹) (fig. 4) de sospecha de enfermedad quística pulmonar que acude a consulta de Neumología Infantil de forma programada para completar estudio. Se encontraba asintomática destacando solo en la exploración una hipoventilación leve en el hemitórax izquierdo en la auscultación. En la radiografía de tórax se apreciaba un aumento de densidad a nivel parahiliar izquierdo y en la TC de tórax se objetivó hiperclaridad pulmonar que afectaba a gran parte del LSI (segmento ápico-posterior y anterior, respetando llingula), con disminución del número y el calibre de los vasos, hallazgos compatibles con enfisema obstructivo, planteándose como primera posibilidad diagnóstica la de hiperinsuflación lobar congénita. A los 6 meses de edad, su situación clínica es estable, sin compromiso respiratorio.

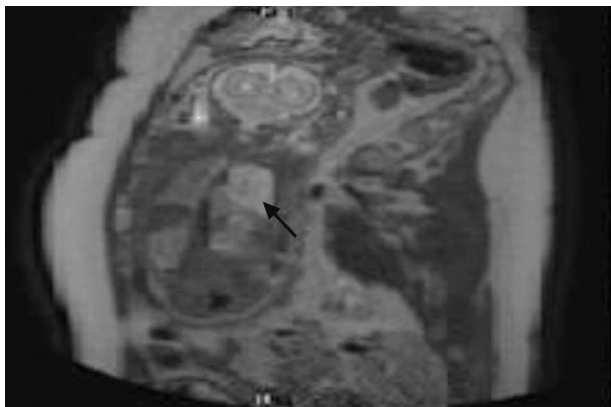


Figura 4 Imagen de resonancia magnética prenatal.

Discusión

El enfisema lobar congénito o, mejor llamado, hiperinsuflación lobar congénita es probablemente el resultado de una anomalía bronquial que genera una situación valvular en la que es posible la entrada de aire en el parénquima del lóbulo afectado mientras que está dificultada la salida de dicho aire^{1,3}. Se prefiere el término «hiperinsuflación» en lugar de «enfisema» debido a que se trata de un parénquima pulmonar que, en la mayoría de los casos, es sano, es decir, una zona de parénquima pulmonar cuya única alteración es la hiperinsuflación, siendo histológicamente normal. El término enfisema es anatómico-patológico, por lo que se reserva para aquellos casos en los que el parénquima está afectado.

Los síntomas suelen manifestarse al nacimiento en el 33% de los casos, durante el primer mes de vida en el 50% y la mayoría antes del año de edad. El resto se puede manifestar como un hallazgo casual^{5,6}. Su diagnóstico es radiológico, siendo la TC torácica el método de elección, la cual permite excluir posibles anomalías mediastínicas asociadas responsables del mismo. La técnica de TC multicorte con reconstrucción broncoscópica virtual ha sido utilizada en algún caso con buenos resultados⁷, aunque la broncoscopia flexible sigue siendo en la actualidad el procedimiento diagnóstico más fiable para identificar algunas de las posibles anomalías, como broncomalacias, que pueden ser la causa de la hiperinsuflación localizada⁸.

Hoy en día, a pesar de la mayor difusión de las pruebas de diagnóstico prenatal (ecografía y, sobre todo, resonancia magnética), sigue siendo muy difícil de identificar y en la mayoría de las ocasiones el diagnóstico es posnatal, al necesitar ventilación para manifestarse⁹.

En cuanto al tratamiento, clásicamente se ha considerado la lobectomía del lóbulo afectado como tratamiento de elección en estos pacientes¹⁰. Si bien es cierto que la intervención quirúrgica es curativa, en los casos sin compromiso vital y estabilidad clínica tras la resolución de las infecciones respiratorias intercurrentes, se puede optar por un tratamiento conservador, sobre todo si la exploración broncoscópica es normal¹¹⁻¹³. Este proceder puede seguirse de resolución progresiva del mismo y, a largo plazo, el crecimiento pulmonar suele ser normal¹⁴.

Las anomalías broncopulmonares tienen una amplia variabilidad en su expresión clínica, habiendo sido hasta ahora el tratamiento quirúrgico la primera opción terapéutica.

En el caso del «enfisema lobar congénito», dada la normalidad del parénquima pulmonar, si el paciente se encuentra asintomático o las exacerbaciones respiratorias se toleran adecuadamente, el manejo conservador debería ser el tratamiento de elección, si bien es cierto que en algunos casos son verdaderas urgencias, por lo que sí estaría justificado el tratamiento quirúrgico urgente.

A día de hoy, el término «enfisema lobar congénito» subsidiario de lobectomía continúa siendo objeto de discusión.

Conflicto de intereses

Los autores declaran no tener ningún conflicto de intereses.

Bibliografía

1. Tovar Larrucea JA, Martínez Martínez L. Malformaciones broncopulmonares. En: Cobos N, Pérez Yarza EG, editores. Tratado de neumología infantil. 2.^a ed. Madrid: Ergón; 2009. p. 249–63.
2. Pérez Ruiz E, Caro Aguilera P, Pérez Frías FJ, Clarós Tornay S, Moreno Algarra C, Biteri Martínez de Iturrate A. Malformaciones congénitas broncopulmonares. *Rev Esp Pediatr.* 2012;68:139–48.
3. Laberge JM, Puligandla P. Congenital malformations of the lungs and airways. En: Taussig LM, Landau LI, editores. *Pediatric respiratory medicine.* 2nd ed. Philadelphia; 2008. p. 906–41.
4. Roberts PA, Holland AJ, Halliday RJ, Arbuckle SM, Cass DT. Congenital lobar emphysema: Like father like son. *J Pediatr Surg.* 2002;37:799–801.
5. Castellanos J, Rodríguez I, Villareal E, Villegas C, Gutiérrez SF, Rodríguez DA, et al. Manejo conservador del enfisema lobar congénito. *Rev Mex Pediatr.* 1997;64:18–21.
6. Aldunate M. Malformaciones pulmonares congénitas. *Rev Chil Pediatr.* 2001;72:52–7.
7. Song ZW, Ge W, Xu CY, Fang BD, Yang CY, Zhang HL, et al. The diagnostic value of multislice computed tomography in children with congenital lobar emphysema. *Expert Rev Med Devices.* 2011;8:435–9.
8. Pérez-Frías J, Moreno Galdó A, Pérez Ruiz E, Barrio Gómez de Agüero MI, Escribano Montaner A, Caro Aguilera P. Normativa SEPAR: broncoscopia en el paciente pediátrico. *Arch Bronconeumol.* 2011;47:350–60.
9. Ramírez R, Acuña L. Enfisema lobar congénito. En: Hübner ME, Ramírez R, editores. *Malformaciones congénitas: diagnóstico y manejo neonatal.* 1.^a ed. Santiago de Chile: Editorial Universitaria; 2005. p. 240–2.
10. Mei-Zahau M, Konen O, Manson D, Langer J. Is congenital lobar emphysema a surgical disease. *J Pediatr Surg.* 2006;41:1058–61.
11. Cruz Anleu ID, Marín Santana JC, Islas Salas MA, Flores Hernández SS. Enfisema lobar congénito. ¿Es el tratamiento conservador una alternativa? *Bol Pediatr.* 2009;49:118–21.
12. Kovacevic A, Schmidt KG, Nicolai T, Wisbauer M, Schuster A. Two further cases supporting nonsurgical management in congenital lobar emphysema. *Clin Pediatr.* 2009;2214:232–6.
13. Colon N, Schlegel C, Pietsch J, Chung DH, Jackson GP. Congenital lung anomalies: Can we postpone resection. *J Pediatr Surg.* 2012;47:87–92.
14. Zach MS, Eber E. Adult outcome of congenital lower respiratory tract malformations. *Thorax.* 2001;56:65–72.