

CARTA AL EDITOR

Taponamiento cardiaco secundario a fibrinólisis con dosis bajas de rt-PA



Cardiac tamponade following thrombolysis with low dose rt-PA

Sr. Editor:

El tratamiento fibrinolítico es cada vez más usado en pediatría debido al aumento de la incidencia de trombosis, fundamentalmente secundaria a intervenciones y canalizaciones vasculares¹⁻⁵.

El tratamiento fibrinolítico con el activador recombinante tisular del plasminógeno (rt-PA) es eficaz para las trombosis arteriales y venosas¹⁻⁸. La hemorragia es la complicación más frecuente del tratamiento fibrinolítico. Con las dosis clásicamente propuestas en la literatura (dosis de rt-PA entre 0,1 y 0,2 mg/kg/h), se producen complicaciones hemorrágicas hasta en el 60% de los casos, siendo el 15% severas⁷.

Estudios recientes han encontrado que dosis menores de rt-PA (0,01-0,06 mg/kg/h) tienen la misma eficacia que dosis altas con menor incidencia de complicaciones hemorrágicas^{1,7,8}. Sin embargo, el riesgo de hemorragia severa sigue existiendo cuando se administra en situaciones de alto riesgo hemorrágico.

Presentamos el caso de un varón de 8 años con síndrome de ventrículo izquierdo hipoplásico (SVIH) intervenido de cirugía de Fontan 5 días antes. Se realizó anastomosis de la vena cava inferior a la arteria pulmonar derecha mediante un conducto protésico extracardiaco con fenestración comunicando el conducto con la aurícula sistémica. El postoperatorio inmediato transcurrió sin incidencias, siendo dado de alta a las 72 h. Tres días después el paciente reingresó para el drenaje de un derrame pleural izquierdo, objetivándose además en la ecografía un trombo en la vena cava inferior de 13 mm de ancho por 25 mm de largo, localizado a 7 cm del conducto de Fontan (fig. 1).

Se colocó un drenaje pleural izquierdo y posteriormente se inició el tratamiento fibrinolítico. Siguiendo el protocolo establecido en la unidad, previamente se transfundieron 15 ml/kg de plasma fresco congelado. Se administró un bolo inicial de rt-PA a 0,1 mg/kg, y posteriormente una perfusión de mantenimiento a 0,02 mg/kg/h junto a una perfusión de

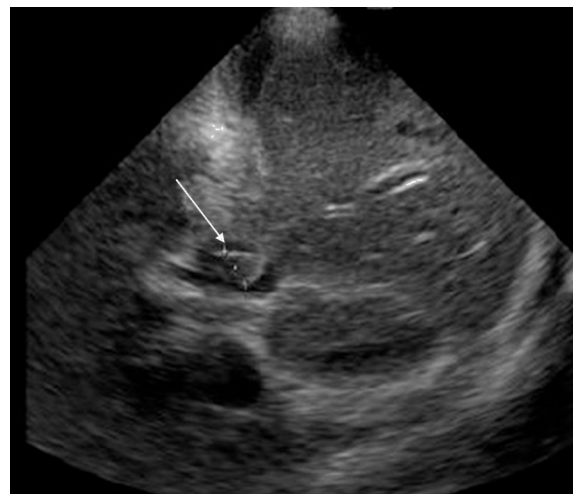


Figura 1 Trombo en la vena cava inferior.

heparina a 10 UI/kg/h. A las 16 h del inicio del tratamiento, el paciente presentó palidez, sudoración, taquicardia e hipotensión arterial, mostrando la ecocardiografía un derrame pericárdico severo de 3 cm que comprometía el llenado auricular derecho (fig. 2). Se suspendió el tratamiento fibrinolítico y se realizó drenaje del derrame, de características hemáticas, mediante una ventana pericárdica, consiguiéndose mejoría clínica y hemodinámica inmediata del paciente. Posteriormente, no presentó nuevas complicaciones hemorrágicas. La trombosis se resolvió de forma parcial,

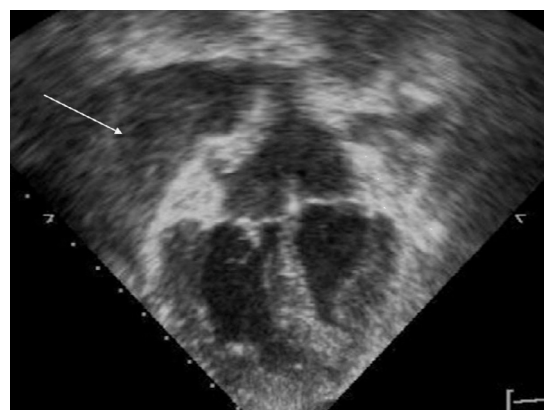


Figura 2 Taponamiento cardiaco.

pudiendo iniciarse a las 24 h anticoagulación con heparina sódica (manteniendo una ratio APTT en 1,5 veces el control) durante 48 h, pasando posteriormente a enoxaparina durante 3 días (1 mg/kg/dosis cada 12 h) y finalmente a acenocumarol de manera indefinida sin incidencias. Respecto a los hallazgos analíticos, el paciente no presentó anemia y mantuvo plaquetas y coagulación normales salvo dímeros D > 1.100 ng/dl debidos al tratamiento fibrinolítico.

Los pacientes con SVIH tienen una alta incidencia de trombosis, que se ha atribuido a un mal balance en su hemostasia, tener una disminución de la función cardiaca previa a la cirugía y la prolongación de los tiempos de circulación extracorpórea⁹. Nuestro paciente presentaba como factor de riesgo de hemorragia la realización de una cirugía cardiovascular reciente. Se decidió realizar tratamiento fibrinolítico ante la existencia de un trombo de gran tamaño en un paciente con Fontan fenestrado debido al riesgo de tromboembolismo sistémico. A pesar de usar dosis bajas de rt-PA y del tratamiento previo con plasma, el paciente presentó una complicación hemorrágica grave.

El protocolo de fibrinólisis de nuestra unidad consiste en la administración inicial de un bolo de rt-PA a 0,1 mg/kg y posteriormente su administración continúa entre 0,01 y 0,03 mg/kg/h con anticoagulación concomitante con heparina sódica (10-15 UI/kg/h) para evitar la progresión del trombo. Administramos, previo al tratamiento, plasma fresco congelado a 10-15 cc/kg para evitar hemorragias. Se mantiene hasta 48 h, según la evolución clínica y ecográfica, con controles periódicos de coagulación con dímero D, debiendo ser > 1.100 ng/dl, para comprobar la efectividad del tratamiento.

Hemos utilizado el protocolo de fibrinólisis con dosis bajas de rt-PA en 29 pacientes, siendo el primer caso que ha presentado una complicación hemorrágica grave. En nuestro estudio previo, se produjo sangrado leve en el punto de punción en el 38% de los casos y solo en un paciente (con dosis de 0,05 mg/kg/h) se finalizó el tratamiento por sangrado a través del tubo endotraqueal con anemia¹.

Concluimos que el tratamiento con dosis bajas de rt-PA debe ser de elección por tener menor riesgo de sangrado con la misma efectividad que las dosis elevadas, pero sigue existiendo riesgo de hemorragia grave. En los pacientes con

cirugías recientes, el riesgo de sangrado severo en el área operada debe ser tenido en consideración.

Bibliografía

1. Santiago MJ, López-Herce J, Zarzoso S, Sánchez A, Mencía S, Carrillo A. Thrombolytic therapy using a low dose of tissue plasminogen activator in children. *An Pediatr (Barc)*. 2012;76:77-82.
2. Fasano R, Kent P, Valentino L. Superior vena cava thrombus treated with low-dose, peripherally administered recombinant tissue plasminogen activator in a child. *J Pediatr Hematol Oncol*. 2005;27:692-5.
3. Wang M, Hays T, Balasa V, Bagatell R, Gruppo R, Grabowski EF, et al. Low-dose tissue plasminogen activator thrombolysis in children. *J Pediatr Hematol Oncol*. 2003;25:379-86.
4. Cannizaro V, Berger F, Kretschmar O, Saurenmann R, Knirsch W, Albisetti M. Thrombolysis of venous and arterial thrombosis by catheter-directed low-dose infusion of tissue plasminogen activator in children. *J Pediatr Hematol Oncol*. 2005;27:688-91.
5. Albisetti M. Trombolytic therapy in children. *Thromb Res*. 2006;118:95-105.
6. Burn K, McLaren A. A critical review of thromboembolic complications associated with central venous catheters. *Can J Anesth*. 2008;55:532-41.
7. Bratincsák A, El-Said H, Moore J. Low dose tissue plasminogen activator treatment for vascular thrombosis following cardiac catheterization in children. A single center experience. *Catheter Cardiovasc Interv*. 2012;21, doi: 0.1002/ccd.24521.
8. Leary SE, Harrod VL, De Alarcon PA, Reiss UM. Low-dose systemic thrombolytic therapy for deep vein thrombosis in pediatric patients. *J Pediatr Hematol Oncol*. 2010;32:97-102.
9. Todd Tzanetos DR, Yu C, Hernanz-Schulman M, Barr FE, Brown NJ. Prospective study of the incidence and predictors of thrombus in children undergoing palliative surgery for single ventricle physiology. *Intensive Care Med*. 2012;38:105-12.

B. Toledo del Castillo*, M.J. Santiago Lozano, J. López-Herce Cid y S. Mencía Bartolomé

Unidad de Cuidados Intensivos Pediátricos, Hospital General Universitario Gregorio Marañón, Madrid, España

*Autor para correspondencia.

Correo electrónico: btoledodc@hotmail.com

(B. Toledo del Castillo).