

IMÁGENES EN PEDIATRÍA

Molusco contagioso de localización atípica

Unusual location of molluscum contagiosum



T. Gracia Cazaña*, A. Morales Moya, I. Pastushenko y M.P. Grasa Jordán

Servicio de Dermatología, Hospital Clínico Universitario Lozano Blesa, Zaragoza, España

Disponible en Internet el 29 de enero de 2014

Una niña de 14 años, sin antecedentes médicos de interés, acude a consultas de dermatología para la valoración de una lesión en el 5.º dedo del pie, de 3 meses de evolución, asintomática, con crecimiento progresivo. A la exploración física, al recortar la uña, se apreciaba a nivel subungueal una pápula eritematosa blanda, de 4 mm, que provocaba distrofia ungueal (fig. 1).

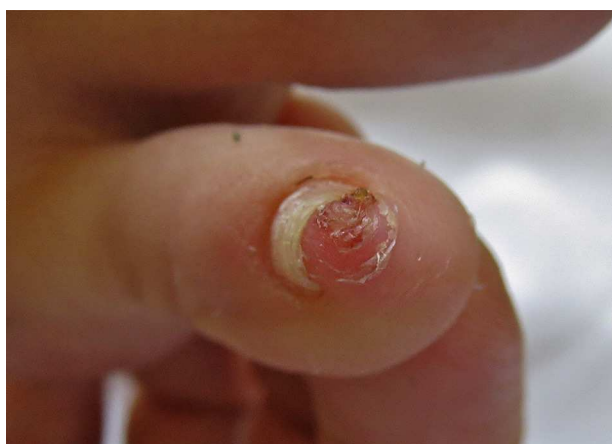

Figura 1 Al retirar parte de la lámina ungueal se apreciaba una pápula eritematosa bien delimitada.

Se realizó radiografía para descartar exostosis subungueal, pero solo se observó aumento de partes blandas. Ante la persistencia de la lesión se realizó biopsia excisional cutánea en la que se observaba hiperplasia epidérmica con un cráter central, en el que se apreciaban los queratinocitos con cuerpos eosinófilos, los denominados cuerpos del molusco (fig. 2).

El molusco contagioso es una infección benigna de la piel causada por poxvirus, uno de los motivos de consulta

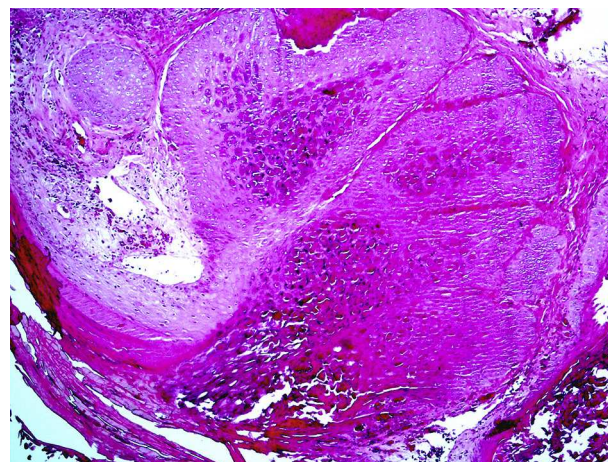


Figura 2 Hiperplasia epitelial con queratinocitos con cuerpos de molusco en su interior (hematoxilina-eosina $\times 5$).

* Autor para correspondencia.

Correo electrónico: tamgracaz@gmail.com (T. Gracia Cazaña).

más frecuentes, que no suele plantear problemas diagnósticos. Clínicamente se manifiesta como una pápula con forma de cúpula con una zona central umbilicada. Se presenta con mayor frecuencia en niños y adolescentes, y por lo general se localiza en la cara, los brazos, las piernas y las regiones anogenitales¹; se suele asociar las localizaciones infrecuentes o aquellos de gran tamaño con situaciones de inmunodepresión². Se han reportado casos de moluscos con localización atípica como en la planta del pie³. El diagnóstico diferencial en este caso, por la localización, se planteó con una exostosis subungueal o un fibroma digital infantil. Presentamos un caso de localización no descrita, a nivel

subungueal, con los problemas de diagnóstico diferencial que conlleva.

Bibliografía

1. Chen X, Anstey AV, Bugert JJ. Molluscum contagiosum virus infection. *Lancet Infect Dis.* 2013;13:877–88.
2. Bates CM, Carey PB, Dhar J, Hart CA. Molluscum contagiosum—a novel presentation. *Int J STD AIDS.* 2001;12:614–5.
3. Ha SJ, Park YM, Cho SH, Cho BK, Song KY, et al. Solitary giant molluscum contagiosum of the sole. *Pediatr Dermatol.* 1998;15:222–4.