

9. American Academy of Pediatrics Committee on Fetus and Newborn Bell EF. Noninitiation or withdrawal of intensive care for high-risk newborns. *Pediatrics*. 2007;119:401-3.
10. Saigal S. Perception of health status and quality of life of extremely low-birth weight survivors. The consumer, the provider, and the child. *Clin Perinatol*. 2000;27:403-19.

F. García-Muñoz Rodrigo

Servicio de Neonatología, Hospital Universitario Materno-Infantil de Las Palmas de Gran Canaria, Las Palmas de Gran Canaria, España

Correo electrónico: fgarciamu@gmail.com

<http://dx.doi.org/10.1016/j.anpedi.2014.02.012>

Rasgos clínicos sugestivos de trastorno del espectro autista como manifestación de sensibilidad al gluten no celiaca



Clinical features suggesting autism spectrum disorder as a manifestation of non-celiac gluten sensitivity

Sr. Editor:

Los trastornos del espectro autista son un grupo de trastornos del neurodesarrollo que se caracterizan por alteraciones cualitativas, con mayor o menor gravedad, en dominios como la interacción social recíproca, la comunicación y el lenguaje, y la actividad simbólica e imaginativa, y por la presencia de un repertorio restringido de intereses y conductas repetitivas y estereotipadas¹. El síndrome de Asperger es un subtipo de tales trastornos pero de menor gravedad (con alto nivel de funcionamiento)¹. Su prevalencia parece estar aumentando.

La sensibilidad al gluten no celiaca (SGNC) se define dentro de las enfermedades relacionadas con el gluten, por un cuadro clínico compatible con enfermedad celiaca (EC) y respuesta a dieta sin gluten, en ausencia de criterios diagnósticos de EC. Esto es, con anticuerpos anti-transglutaminasa tisular negativos y sin atrofia de las vellosidades en la biopsia duodenal². La SGNC está bien descrita en los adultos, pero su presencia en la edad pediátrica es un problema emergente y controvertido, habiendo ya casos descritos³.

La sintomatología del espectro autista está asociada con la enfermedad celiaca y también ha sido descrita en relación con la SGNC⁴⁻⁶. En estos pacientes se ha visto un aumento en la permeabilidad intestinal (y de los niveles de IgG antigliadina nativa) que podría implicar una alteración en el sistema endógeno opioide y en la neurotransmisión^{6,7}. La utilidad de la dieta sin gluten y sin caseína en estos pacientes ha sido objeto de estudio y debate^{6,7}. A día de hoy se sostiene que no existe suficiente evidencia científica para apoyarla⁸.

Presentamos el caso de un niño de 4 años. Por diagnóstico no confirmado de intolerancia a proteínas de leche de vaca, hacía dieta con restricción de lácteos desde el período de lactancia. Estaba diagnosticado desde los 2 años de trastorno de la conducta con rasgos sugestivos de trastorno del espectro autista. Presentaba conducta retraída, con tendencia al aislamiento y negativa a jugar en grupo. Alternaba episodios de «rabieta intensas» con otros de pasividad, y mostraba incapacidad a la hora de expresar sus emociones. En ocasiones manifestaba conductas obsesivas. Presentaba

también torpeza motora con caídas frecuentes y debilidad de extremidades. Tenía además astenia severa, retraso del desarrollo ponderal, diarrea alternando con períodos de estreñimiento y distensión abdominal. La analítica objetivó ferropenia. La enfermedad celiaca se había sospechado y descartado por la reiterada negatividad de los anticuerpos anti-transglutaminasa. Su madre había sido diagnosticada de SGNC por un cuadro clínico de fibromialgia, fatiga crónica e intestino irritable, con serología de EC negativa, linfocitosis intraepitelial sin atrofia vellositaria en la biopsia duodenal, y presencia de DQ8 en el tipo HLA. La sintomatología de la madre se resolvió con dieta sin gluten y sin lácteos.



Figura 1 Aspecto del niño antes de iniciar la dieta.

El cuadro del niño era fuertemente sugestivo de enfermedad celíaca, así como su hábito malabsortivo (fig. 1). Sin embargo, los especialistas consultados habían sido reacios a obtener biopsias duodenales debido a la negatividad de la serología. Finalmente, se realizó tipado HLA que mostró la presencia de HLA DQ8, y se obtuvieron biopsias duodenales que mostraron linfocitosis intraepitelial con redistribución apical sin atrofia de vellosidades. El niño inició dieta sin gluten manteniendo restricción de lácteos con clara evolución favorable hasta resolución del cuadro neurológico y gastroenterológico, con recidiva de su sintomatología en varias ocasiones tras la ingesta de gluten. La mejoría clínica se mantiene tras 2 años de seguimiento. La figura 2 muestra el aspecto del paciente tras 2 años de dieta.

La SGNC es una entidad recientemente reconocida y a la vez controvertida debido a la ausencia de criterios diagnósticos definitivos y de marcador serológico específico. La presencia en estos pacientes de linfocitosis intraepitelial sin atrofia de vellosidades en la biopsia duodenal es inespecífica, pero relevante dado que es parte del espectro de la enteropatía por gluten⁹. La delimitación entre la EC y la SGNC a menudo no es clara. Probablemente hay solapamiento entre ambas, e incluso se ha propuesto el término

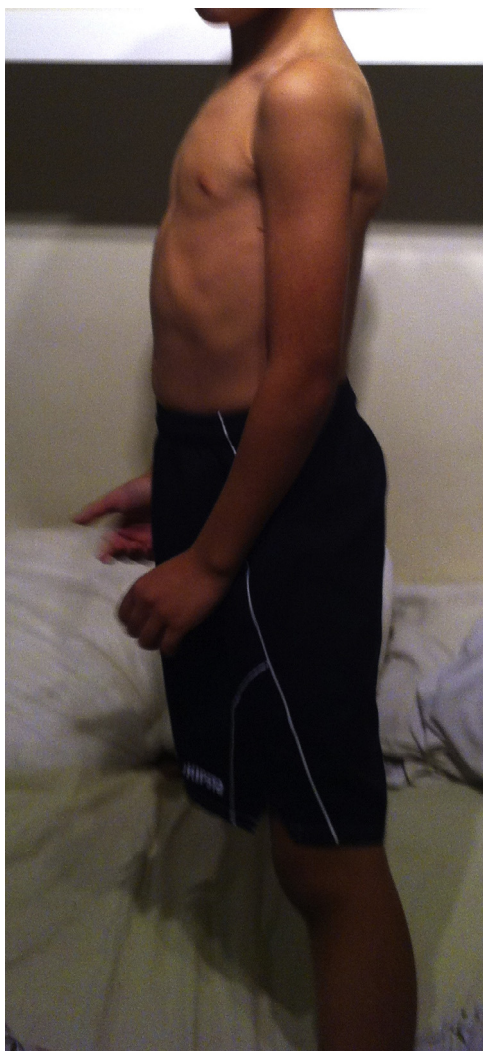


Figura 2 Aspecto del niño tras 2 años de dieta.

de enfermedad celíaca Marsh tipo 1 por un grupo de trabajo de la Sociedad Española de Gastroenterología¹⁰. Las manifestaciones neurológicas descritas de la EC y de la SGNC incluyen el síndrome de trastorno por déficit de atención e hiperactividad, los síntomas del espectro autista y la esquizofrenia⁶.

Este caso ilustra que la sensibilidad al gluten no celíaca puede presentarse en la edad pediátrica y asociar manifestaciones neurológicas severas. Hasta donde tenemos noticia es el primer caso pediátrico descrito en España. Es importante que los gastroenterólogos y los neurólogos pediátricos sean conscientes de esta posibilidad.

Agradecimientos

El reconocimiento se lo debemos a la madre del paciente, que ha sido la que con su constancia y tenacidad ha propiciado su propio diagnóstico y el de su hijo.

Bibliografía

1. Martos Pérez J, Freire Prudencio S, González Navarro A, Llorente Comí M, Ayuda Pascual R. Evolución y seguimiento de los trastornos del Espectro Autista. *Rev Neurol.* 2013;56 Supl 1:S61-6.
2. Troncone R, Jabri B. Coeliac disease and gluten sensitivity. *J Intern Med.* 2011;269:582-90.
3. Mastrototaro L, Castellaneta S, Gentile A, Fontana C, Tandoi E, Dellatte S, et al. Gluten sensitivity in children: Clinical, serological, genetic and histological description of the first paediatric series. *Dig Liver Dis.* 2012;44 Suppl:S254-5.
4. Hsu CL, Lin CY, Chen CL, Wang CM, Wong MK. The effects of a gluten and casein-free diet in children with autism: A case report. *Chang Gung Med J.* 2009;32:459-65.
5. Pennesi CM, Klein LC. Effectiveness of the gluten-free, casein-free diet for children diagnosed with autism spectrum disorder: Based on parental report. *Nutr Neurosci.* 2012;15:85-91.
6. Catassi C, Bai JC, Bonaz B, Bouma G, Calabro A, Carroccio A, et al. Non-celiac gluten sensitivity: The new frontier of gluten related disorders. *Nutrients.* 2013;26:3839-53.
7. Marcason W. What is the current status of research concerning use of a gluten-free, casein-free diet for children diagnosed with autism? *J Am Diet Assoc.* 2009;109:572.
8. Fuentes-Biggi J, Ferrari-Arroyo MJ, Boada Muñoz L, Touriño Aguilera E, Artigas-Pallarés J, Belinchón Carmona M, et al. Guía de buena práctica para el tratamiento de los trastornos del espectro autista. *Rev Neurol.* 2006;43:425-38.
9. Esteve M, Rosinach M, Fernández-Bañares F, Farré C, Salas A, Alsina M, et al. Spectrum of gluten-sensitive enteropathy in first-degree relatives of patients with coeliac disease: Clinical relevance of lymphocytic enteritis. *Gut.* 2006;55:1739-45.
10. Molina-Infante J, Santolaria S, Fernández-Bañares F, Montoro M, Esteve M. Lymphocytic enteropathy, HLA-DQ2/DQ8 genotype and wheat-dependent symptoms: Non-celiac wheat sensitivity or Marsh I celiac disease? *Am J Gastroenterol.* 2013;108:451.

L. Alonso Canal^{a,*}, C. Isasi Zaragoza^b,
I. Colmenero Blanco^c, M.J. Martínez Gómez^d
y J. Arcas Martínez^e

^a Servicio de Gastroenterología Pediátrica, Hospital Rey Juan Carlos, Móstoles, Madrid, España

^b Servicio de Reumatología, Hospital Puerta de Hierro, Majadahonda, Madrid, España

^c *Servicio de Anatomía Patológica, Hospital Infantil Universitario Niño Jesús, Madrid, España*
^d *Servicio de Gastroenterología y Nutrición Pediátrica, Hospital Infantil Universitario Niño Jesús, Madrid, España*
^e *Servicio de Neurología Pediátrica, Hospital Infantil La Paz, Madrid, España*

* Autor para correspondencia.
Correo electrónico: lauraalonso02@hotmail.com
(L. Alonso Canal).
<http://dx.doi.org/10.1016/j.anpedi.2014.02.021>