

## ORIGINAL BREVE

# Infección sistémica por citomegalovirus: influencia del tratamiento con foscarnet en los niveles plasmáticos de calcio y magnesio<sup>☆</sup>



M.B. Marzal-Alfaro<sup>a,\*</sup>, S. Manrique-Rodríguez<sup>a</sup>, A. Alcaraz Romero<sup>b</sup>,  
M. García San Prudencio<sup>b</sup> y C.M. Fernández-Llamazares<sup>a</sup>

<sup>a</sup> Servicio de Farmacia, Hospital General Universitario Gregorio Marañón, Madrid, España

<sup>b</sup> Unidad de Cuidados Intensivos Pediátricos, Hospital General Universitario Gregorio Marañón, Madrid, España

Recibido el 26 de diciembre de 2013; aceptado el 21 de marzo de 2014

Disponible en Internet el 29 de abril de 2014

### PALABRAS CLAVE

Foscarnet,  
Citomegalovirus,  
Hipocalcemia,  
Hipomagnesemia,  
Reacción adversa

### KEYWORDS

Foscarnet,  
Cytomegalovirus,  
Hypocalcemia,  
Hypomagnesemia,  
Adverse drug reaction

**Resumen** La infección por citomegalovirus es frecuente en pacientes trasplantados cardiacos. Foscarnet se utiliza, con evidencia limitada, como tratamiento de segunda línea tras el fracaso de ganciclovir en estos pacientes. Presentamos un caso de alteraciones electrolíticas por foscarnet administrado para el tratamiento de infección por citomegalovirus en un paciente pediátrico trasplantado cardiaco. La infección se resolvió tras 6 semanas de tratamiento, apareciendo niveles de calcio iónico bajos durante la infusión del fármaco e hipomagnesemia mantenida tratada con suplementos, que revirtieron al retirar el fármaco.

© 2013 Asociación Española de Pediatría. Publicado por Elsevier España, S.L.U. Todos los derechos reservados.

### Systemic cytomegalovirus infection: Changes in serum calcium and magnesium levels with foscarnet treatment

**Abstract** Cytomegalovirus infection is common in cardiac transplant patients. Foscarnet is used, with limited evidence, as second-line treatment after ganciclovir failure in these patients. We describe the case of a paediatric cardiac transplant patient who developed electrolyte disturbances during foscarnet treatment for cytomegalovirus infection. The infection resolved

<sup>☆</sup> Trabajo presentado como Comunicación oral breve en el XXVIII Congreso de la Sociedad Española de Cuidados Intensivos Pediátricos. Pamplona, 2013.

\* Autor para correspondencia.

Correo electrónico: [bmarzal@gmail.com](mailto:bmarzal@gmail.com) (M.B. Marzal-Alfaro).

after 6 weeks of treatment. Low ionized calcium and magnesium levels were observed during the drug infusion, which were treated with supplements. The serum levels reverted to normal after drug withdrawal.

© 2013 Asociación Española de Pediatría. Published by Elsevier España, S.L.U. All rights reserved.

## Introducción

El foscarnet es un análogo de pirofosfato que inhibe la ADN polimerasa viral. En pediatría, se utiliza como primera línea en el tratamiento de la infección por citomegalovirus (CMV) en pacientes trasplantados de médula ósea, por el riesgo de neutropenia asociado a ganciclovir<sup>1</sup>, o en segunda línea tras el fracaso de ganciclovir, en cualquier otro tipo de pacientes<sup>2,3</sup>. En ambos casos se considera indicación off-label por no estar autorizado su uso en pacientes menores de 18 años<sup>4</sup>.

Dado que no está bien establecido el perfil de seguridad en niños ni su efecto sobre el desarrollo del esqueleto, solo debe administrarse cuando el beneficio potencial sea superior a los posibles riesgos. Por este motivo, se ha utilizado en casos de ineficacia o toxicidad por ganciclovir, por su diferente perfil de efectos adversos. Ganciclovir produce como efecto adverso principal neutropenia, mientras que foscarnet puede causar alteración de la función renal y de los electrolitos. Estos efectos se han observado en pacientes postrasplante de médula ósea en tratamiento preventivo para CMV, así como en pacientes adultos VIH-positivos infectados por CMV. En un estudio en pacientes adultos VIH-positivos se observó una disminución de los niveles de calcio (Ca) y magnesio (Mg) iónicos tras la infusión de foscarnet que se recuperaron hasta los niveles basales a las 10 h de haber finalizado la infusión<sup>5</sup>.

Presentamos un caso de alteraciones electrolíticas por foscarnet administrado para el tratamiento de una infección por CMV en un paciente pediátrico trasplantado cardíaco.

## Caso clínico

Varón de 2 años, portador de trasplante cardíaco ortotópico por disfunción ventricular severa (tras cirugía de segundo estadio de Norwood por síndrome de ventrículo izquierdo hipoplásico, diagnosticado en periodo prenatal), que ingresó con cuadro de infección respiratoria de 48 h de duración, sin fiebre, con tos, aumento del trabajo respiratorio e hipoxemia (saturación del 88% con aire ambiente). Presentaba deposiciones pastosas, amarillentas, sin productos patológicos, en número de 3 al día.

A los 2 días del ingreso, se diagnosticó una infección activa por CMV con carga viral de 868 copias/ml medida por reacción en cadena de la polimerasa (PCR). Se instauró tratamiento con ganciclovir a dosis de 5 mg/kg/12 h. A los 8 días del inicio del tratamiento, se administraron inmunoglobulinas anti-CMV (Cytotect® Biotest), por aumento en la PCR a 35.856 copias/ml y antigenemia de 52 a 100 células.

A los 13 días de tratamiento con ganciclovir, el paciente presentó empeoramiento clínico, con febrícula y aumento de la tos, de las secreciones y del trabajo respiratorio. Ante la falta de respuesta al tratamiento con ganciclovir (persistencia de 33.576 copias/ml por PCR), se cambió el tratamiento antiviral a foscarnet, a dosis de 90 mg/kg/12 h hasta negativización del CMV. La familia fue informada de dicha administración de foscarnet y firmó el correspondiente consentimiento informado.

En el día 12 de tratamiento con foscarnet, se detectaron en la analítica de control valores de Ca total (8,8 mg/dl) y Mg (1,6 mg/dl) muy próximos al límite inferior del intervalo de normalidad (Ca = 8,8-10,4 mg/dl y Mg = 1,6-2,5 mg/dl), permaneciendo normal la función renal: cistatina C = 0,78 mg/l (rango normal: 0,5-0,96 mg/l) y filtrado glomerular estimado = 99 ml/min/1,73 m<sup>2</sup> (rango normal: 80-120 ml/min/1,73 m<sup>2</sup>). El tratamiento con foscarnet resultó efectivo, con mejoría clínica del paciente y reducción progresiva de la carga viral de CMV medida por PCR y de la antigenemia (fig. 1).

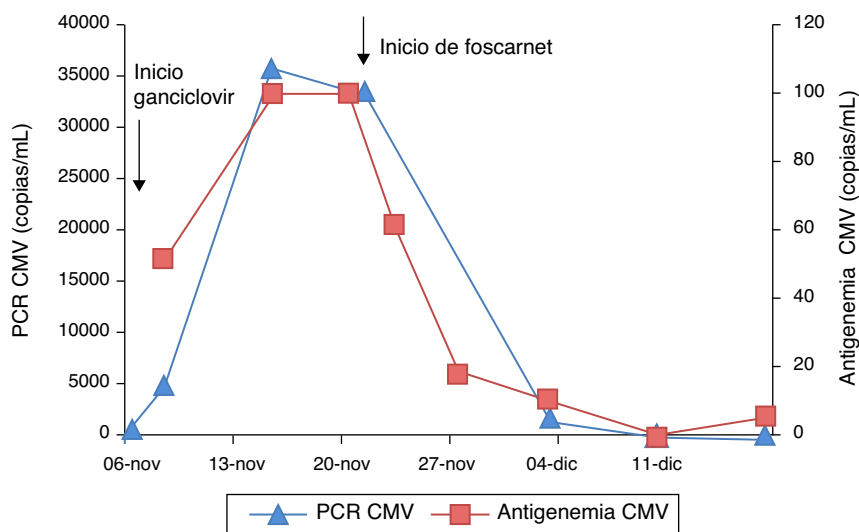
En la cuarta semana de tratamiento con foscarnet, el paciente desarrolló una infección del catéter por estafilococo epidermidis, que fue tratada con vancomicina y requirió ingreso en el Servicio de Cuidados Intensivos Pediátricos (UCIP) por cuadro de edema de pulmón, hipoxemia y aumento del trabajo respiratorio.

Al ingreso en la UCIP, presentó niveles de Ca total (corregido por albúmina) de 8,9 mg/dl y de Mg de 1,2 mg/dl, siendo los valores del resto de los electrolitos y de los parámetros bioquímicos de función renal y hepática normales. El niño recibió suplementos de Mg, inicialmente por vía intravenosa y posteriormente aportes enterales por sonda nasogástrica.

En analítica de control al día siguiente presentó Ca total de 8,2 mg/dl y Ca iónico de 0,9 mmol/l, sin clínica asociada (intervalo normal 1,1-1,3 mmol/l). Ante la sospecha de un posible efecto quelante causado por el foscarnet, se monitorizaron los niveles de Ca total y Ca iónico en diferentes horarios (antes, durante y después de la administración de foscarnet). El fármaco se administraba en perfusión por vía intravenosa de 2 h.

Se comprobó que los valores de Ca iónico durante la infusión del foscarnet (una hora tras el inicio de la infusión) eran bajos (0,76-0,95 mmol/l), siendo normales antes y después del tratamiento. Sin embargo, los valores de Ca total no se modificaron en relación con la administración del fármaco (fig. 2).

Los valores de Mg fueron bajos (0,9-1,5 mg/dl), a pesar de suplementarse el mismo, requiriendo un aumento de estos aportes (hasta 10 mEq/kg/día, incluso con dosis por vía intravenosa) para normalizar la magnesemia. Cuando



**Figura 1** Evolución de parámetros de infección en el tratamiento de citomegalovirus.

CMV: citomegalovirus; PCR: reacción en cadena de la polimerasa.

el paciente finalizó el tratamiento con foscarnet, pudieron disminuirse los suplementos de Mg (fig. 3).

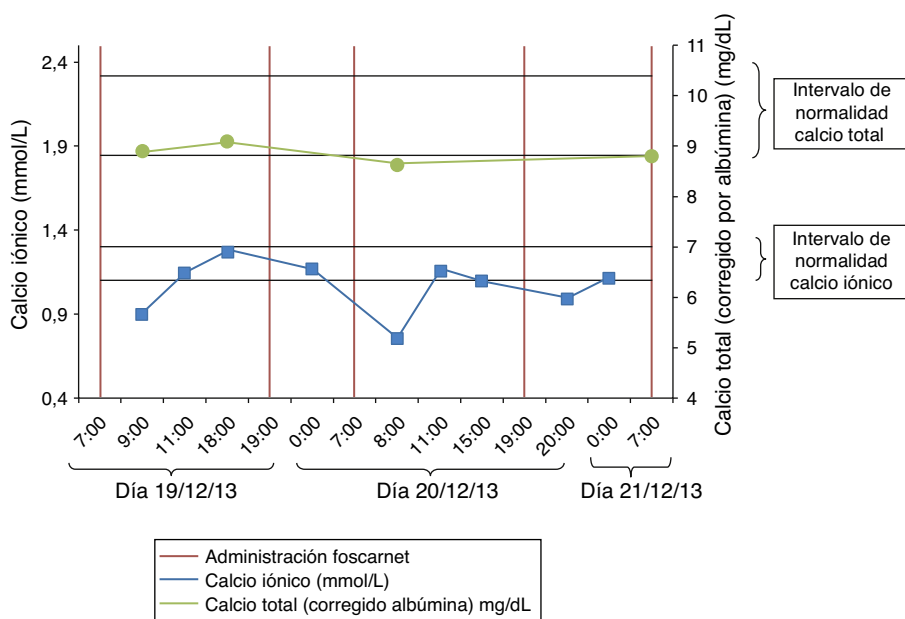
El paciente no presentó clínica indicativa de hipomagnesemia ni hipocalcemia. Los niveles de fosfato, PTH y vitamina D fueron normales. El paciente completó 6 semanas de tratamiento con foscarnet, con resolución de la infección por CMV. Este caso se notificó al Centro de Farmacovigilancia correspondiente.

En la figura 4 se presenta un esquema con la evolución en el tiempo del tratamiento farmacológico del paciente.

### Discusión

El foscarnet ha demostrado ser un fármaco eficaz en pacientes pediátricos trasplantados de médula ósea como

tratamiento anticipatorio ante una positividad del número de copias de CMV en sangre periférica<sup>6</sup>. También se ha utilizado en pacientes pediátricos con trasplante de órgano sólido, renal y hepático<sup>7</sup>, y trasplante cardiaco en adultos<sup>8,9</sup>. En un ensayo clínico aleatorizado, foscarnet demostró la misma supervivencia a los 180 días postrasplante que ganciclovir (pacientes mayores de 12 años, trasplantados de médula ósea, con serologías variables en cuanto a donante/receptor para CMV). Foscarnet estuvo menos relacionado que ganciclovir con episodios de neutropenia severa o trombocitopenia, pero presentó con mayor frecuencia anomalías electrolíticas del Ca y el Mg<sup>6</sup>. En un ensayo clínico fase II que utilizaba ganciclovir y foscarnet a días alternos en pacientes de alto riesgo (trasplante médula ósea, con donante o receptor seropositivos para



**Figura 2** Niveles de calcio durante la administración de foscarnet.

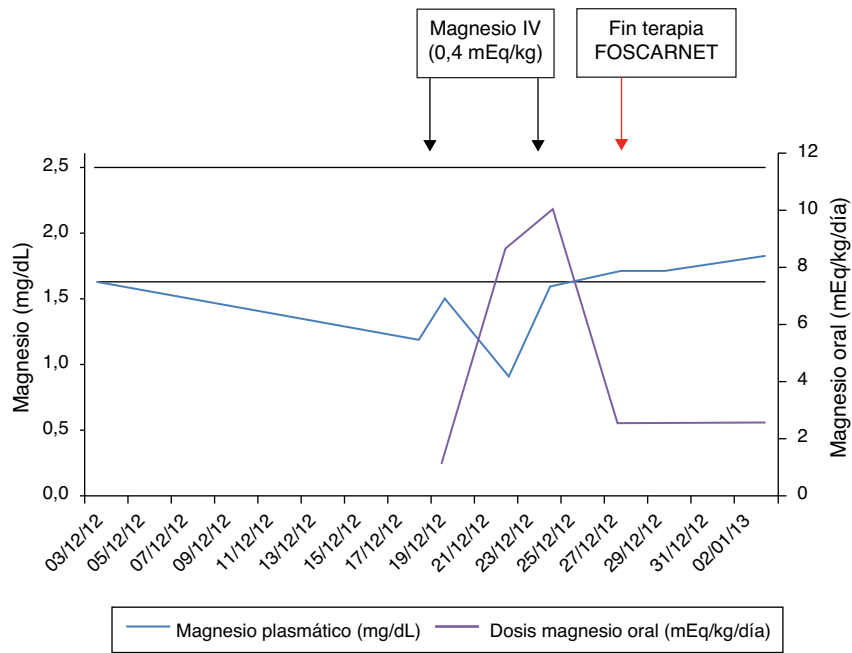


Figura 3 Niveles de magnesio plasmático y aportes por vías oral e intravenosa.

CMV), el 25% de los pacientes tuvieron que interrumpir la terapia con foscarnet por alteraciones electrolíticas o renales de origen multifactorial<sup>10</sup>.

En el caso de infecciones por CMV en pacientes trasplantados resistentes al tratamiento con ganciclovir, las guías de práctica clínica recomiendan el uso de foscarnet, pero la evidencia es limitada en pacientes pediátricos<sup>2,3</sup>. El caso descrito demuestra la eficacia de foscarnet en el tratamiento de una infección por CMV en un paciente pediátrico trasplantado cardiaco que no respondió al tratamiento con ganciclovir. El niño presentó alteraciones electrolíticas asociadas al tratamiento (hipocalcemia e hipomagnesemia), que no llegaron a producir sintomatología clínica.

La disminución de Ca y Mg producida por foscarnet se atribuye a un efecto quelante por su estructura de pirofosfato. Estos complejos se forman en disolución y se ha comprobado una relación lineal entre las concentraciones sanguíneas de foscarnet y los iones Ca y Mg en sangre<sup>11</sup>. Por otro lado, las concentraciones de Ca total no parecen modificarse, por lo que es probable que el Ca de los complejos del foscarnet sea

medido en la determinación bioquímica (al igual que el de otras sales o complejos circulantes, como citrato y otros).

En nuestro paciente, los niveles de PTH y vitamina D fueron normales un mes después del inicio del tratamiento con foscarnet, por lo que es poco probable que esta fuera la causa de las alteraciones.

El déficit de Ca y Mg puede producir náuseas, cefalea, parestesias, convulsiones, irritabilidad muscular y tetania. En los estudios publicados, los pacientes no presentaron sintomatología ante la disminución de los niveles de los mismos debido a que recibieron suplementos de Ca y Mg por vía intravenosa<sup>6,12</sup>.

La disminución del Ca iónico coincidente con la infusión de foscarnet es transitoria y se recupera en las horas siguientes. Es posible no observar esta alteración en la analítica rutinaria (si no incluye medición del Ca iónico), al no modificarse el Ca total. Por tanto, es necesario conocer este efecto adverso y monitorizar los niveles de Ca iónico antes, durante y después de la infusión de foscarnet, sobre todo ante un tratamiento prolongado<sup>13</sup>. Esto permitirá detectar

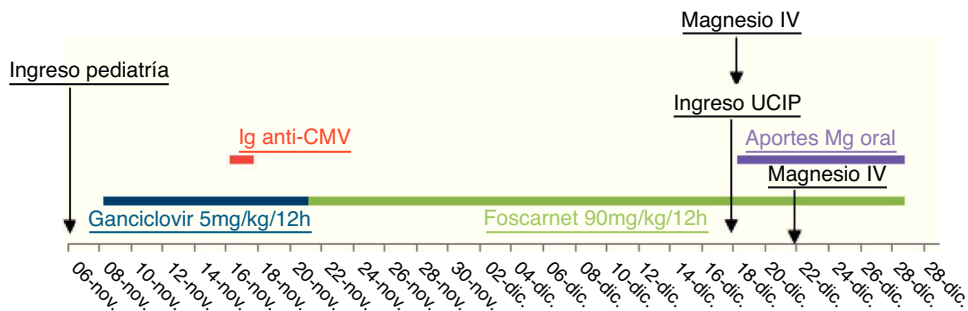


Figura 4 Evolución del tratamiento farmacoterapéutico del paciente durante el ingreso.

el descenso y suplementar con Ca si se dan niveles excesivamente bajos que puedan producir clínica ( $< 0,70$  mmol/l) o si este no se recupera tras el tratamiento ( $< 1,1$  mmol/l). Sería recomendable determinar periódicamente los niveles de Mg y suplementar a los pacientes en caso necesario.

### Conflicto de intereses

Los autores declaran no tener ningún conflicto de intereses.

### Bibliografía

1. Bacigalupo A, Boyd A, Slipper J, Curtis J, Clissold S. Foscarnet in the management of cytomegalovirus infections in hematopoietic stem cell transplant patients. *Expert Rev Anti Infect Ther*. 2012;10:1249–64.
2. De la Torre-Cisneros J, Farinas MC, Caston JJ, Aguado JM, Cantisan S, Carratala J, et al. GESITRA-SEIMC/REIPI recommendations for the management of cytomegalovirus infection in solid-organ transplant patients. *Enferm Infecc Microbiol Clin*. 2011;29:735–58.
3. Kotton CN, Kumar D, Caliendo AM, Asberg A, Chou S, Danziger-Isakov L, et al. Updated international consensus guidelines on the management of cytomegalovirus in solid-organ transplantation. *Transplantation*. 2013;96:333–60.
4. Comité de Medicamentos de la Asociación Española de Pediatría. *Pediamécum*. Edición 2012. Ganciclovir. [consultado Dic 2013]. Disponible en: <http://www.pediamecum.es>
5. Noormohamed FH, Youle MS, Tang B, Martin-Munley S, Gazzard BG, Lant AF. Foscarnet-induced changes in plasma concentrations of total and ionized calcium and magnesium in HIV-positive patients. *Antivir Ther*. 1996;1:172–9.
6. Reusser P, Einsele H, Lee J, Volin L, Rovira M, Engelhard D, et al. Randomized multicenter trial of foscarnet versus ganciclovir for preemptive therapy of cytomegalovirus infection after allogeneic stem cell transplantation. *Blood*. 2002;99:1159–64.
7. Mattes FM, Hainsworth EG, Geretti AM, Nebbia G, Prentice G, Potter M, et al. A randomized, controlled trial comparing ganciclovir to ganciclovir plus foscarnet (each at half dose) for preemptive therapy of cytomegalovirus infection in transplant recipients. *J Infect Dis*. 2004;189:1355–61.
8. Eid AJ, Arthurs SK, Deziel PJ, Wilhelm MP, Reasonable RR. Emergence of drug-resistant cytomegalovirus in the era of valganciclovir prophylaxis: therapeutic implications and outcomes. *Clin Transplant*. 2008;22:162–70.
9. Rubin RH. Prevention and treatment of cytomegalovirus disease in heart transplant patients. *J Heart Lung Transplant*. 2000;19:731–5.
10. Shereck EB, Cooney E, van de Ven C, Della-Lotta P, Cairo MS. A pilot phase II study of alternate day ganciclovir and foscarnet in preventing cytomegalovirus (CMV) infections in at-risk pediatric and adolescent allogeneic stem cell transplant recipients. *Pediatr Blood Cancer*. 2007;49:306–12.
11. Jacobson MA, Gambertoglio JG, Aweeka FT, Causey DM, Portale AA. Foscarnet-induced hypocalcemia and effects of foscarnet on calcium metabolism. *J Clin Endocrinol Metab*. 1991;72:1130–5.
12. Mylonakis E, Kallas WM, Fishman JA. Combination antiviral therapy for ganciclovir-resistant cytomegalovirus infection in solid-organ transplant recipients. *Clin Infect Dis*. 2002;34:1337–41.
13. Centro de Información online de Medicamentos de la AEMPS-CIMA. Ficha técnica de Foscavir. [consultado Abr 2014]. Disponible en: [http://www.aemps.gob.es/cima/pdfs/es/ft/59712/FT\\_59712.pdf](http://www.aemps.gob.es/cima/pdfs/es/ft/59712/FT_59712.pdf)