

CARTA AL EDITOR

Miocardiopatía dilatada e infarto de arteria cerebral media derecha[☆]



Dilated cardiomyopathy and right middle cerebral artery stroke

Sr. Editor:

La miocardiopatía dilatada (MD) consiste en dilatación y disfunción ventricular, siendo la miocardiopatía pediátrica más frecuente y la principal causa de trasplante cardiaco infantil¹⁻³. Los ictus isquémicos de origen tromboembólico son una posible complicación, originando secuelas neurológicas en un 60% de los casos^{4,5}.

Se presenta el caso de una niña con MD e infarto de arteria cerebral media (ACM) derecha.

Niña de 22 meses, previamente sana, que ingresó en cuidados intensivos pediátricos con sospecha de fallo cardiaco. La ecocardiografía inicial mostró dilatación de cavidades izquierdas, contractilidad disminuida y fracción de eyección (FE) del 31%, sin trombos intracardiacos. Tras 2 h de ingreso, previo a la canalización venosa central, desarrolló parálisis facial y hemiparesia izquierdas; una nueva ecocardiografía tras la canalización de la vía femoral mostró un trombo atravesando el foramen oval (*fig. 1*). Se realizó tomografía computarizada craneal, normal, y resonancia magnética (RM) cerebral, mostrando un extenso infarto isquémico hipergado en el territorio de ACM derecha (*fig. 2*). Se inició tratamiento inotrópico, diurético, anticoagulante, antibioterapia, gammaglobulinas, y comenzó rehabilitación precoz. El estudio etiológico (serologías, cultivos, metabólico) fue negativo. Mejoró progresivamente; ecocardiográficamente persistía dilatación cardiaca, contractilidad disminuida y FE del 31% mantenida. Permaneció 13 días en cuidados intensivos; a los 31 días fue dada de alta a domicilio (tratamiento con digoxina, furosemida, enalapril, carvedilol, heparina subcutánea, acenocumarol y levetiracetam). Controlada ambulatoriamente, recuperó marcha autónoma

con ortesis 2 meses tras el ingreso; al año presentaba aceptable manejo del brazo izquierdo, sin uso funcional de la mano; a nivel cardiológico evolucionó satisfactoriamente, mostrando el último control, realizado al año, buena contractilidad miocárdica, sin dilatación cardiaca, con FE del 70%.

La MD es infrecuente en niños, pero es la miocardiopatía pediátrica más común¹⁻³, suponiendo la causa más habitual de insuficiencia cardiaca (IC) y trasplante cardiaco pediátrico¹. Clínicamente se manifiesta como disnea, siendo signos frecuentes la vasoconstricción periférica con frialdad acra, retención hídrica, taquicardia y quejido espiratorio. La ecocardiografía es el método diagnóstico de elección, mostrando dilatación de cavidades, pero la RM cardiaca va adquiriendo importancia al aportar mayor sensibilidad. El 70% de las MD pediátricas son idiopáticas, siendo la etiología conocida más común la miocarditis; estas generalmente son víricas (Coxsackie A/B, Echovirus), presentando el 50% recuperación espontánea¹.

El trasplante es el único tratamiento que mejora el pronóstico a corto plazo de la MD. Los fármacos empleados son inotropos, digoxina, diuréticos, vasodilatadores, betabloqueantes, antiagregantes (uso profiláctico) y anticoagulantes (si se evidencian trombos); algunos autores consideran que las inmunoglobulinas mejoran el pronóstico cardiaco al disminuir la inflamación^{1,2}, y por la posibilidad de que se tratara de una miocarditis, se decidió su admi-

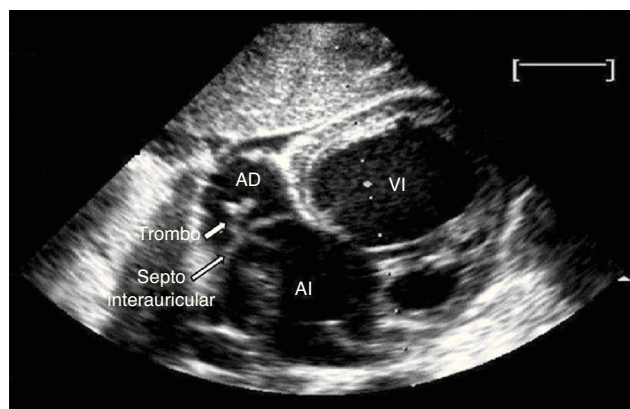


Figura 1 Ecocardiografía bidimensional, plano subcostal. Coágulo atravesando el foramen oval, entre aurícula derecha (AD) y aurícula izquierda (AI); VI: ventrículo izquierdo.

[☆] Presentación previa al XXVIII Congreso de la Sociedad Española de Cuidados Intensivos Pediátricos (Pamplona, 16-18 de mayo de 2013).

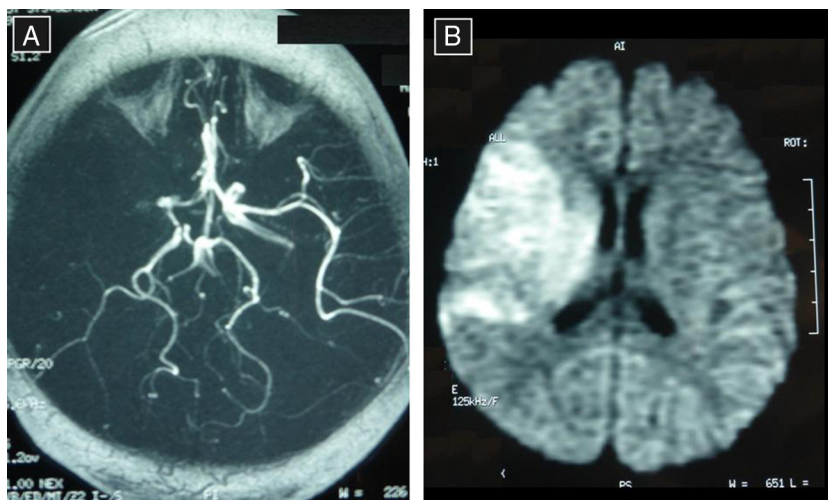


Figura 2 A) Resonancia magnética cerebral; Secuencia Tof: oclusión de arteria cerebral media derecha proximal. B) Resonancia magnética cerebral; Secuencia difusión: restricción a la difusión en el territorio de la arteria cerebral media derecha, sugestivo de infarto isquémico hiperagudo en dicho territorio.

nistración. En este caso, la MD se diagnosticó al ingreso en cuidados intensivos; mientras se estabilizaba a la paciente se evidenciaron la hemiparesia y la parálisis facial, iniciándose entonces anticoagulación. Es imperativo resaltar la importancia de iniciar antiagregación al diagnosticar la MD, para intentar evitar complicaciones. El pronóstico depende de la causa, la edad y el grado de IC¹. Un artículo reciente combina la edad al diagnóstico con parámetros ecocardiográficos (tamaño ventricular izquierdo y función diastólica y sistólica del ventrículo izquierdo) para establecer un pronóstico en niños con MD crónica estable³.

Una posible complicación es la formación de trombos intracardiacos que originen embolismos², pudiendo producirse ictus isquémicos tromboembólicos si existe un foramen oval permeable⁴⁻⁶. Las cardiopatías son causa del 10-30% de los ictus pediátricos, cuya mortalidad es del 10-20%. Los ictus se manifiestan generalmente como hemiparesia, siendo menos frecuentes crisis convulsivas o cefalea, y el territorio más afectado es la ACM^{4,5}. Un estudio realizado en 2009 en España analiza retrospectivamente pacientes con ictus arterial isquémico y cardiopatía durante 10 años, detectando un 50-80% de secuelas permanentes en ictus pediátricos, siendo la secuela motora más frecuente la hemiparesia⁴. La falta de ensayos clínicos sobre terapia endovascular como tratamiento de ictus pediátricos hace que se desconozcan su eficacia y seguridad en niños^{6,7}. Han sido descritos casos pediátricos favorables sobre trombolisis⁶, pero las guías vigentes no recomiendan su uso dada la falta de datos^{8,9}; sí se indica anticoagulación al diagnóstico, así como tratar posibles complicaciones^{8,10}. En este caso, el ictus se diagnosticó precozmente; se valoró fibrinólisis, pero dada la extensión del infarto, no se asumió el riesgo de hemorragia.

Como conclusiones, destacar la necesidad de instaurar un tratamiento adecuado inmediatamente tras diagnosticar una MD, incluyendo antiagregación, para intentar evitar complicaciones. Insistir en la importancia de sospechar un ictus ante un cuadro neurológico agudo en un niño con car-

diopatía, y en la necesidad de que se realicen estudios pediátricos sobre trombolisis, ya que si los resultados fueran favorables, podrían mejorar el pronóstico.

Bibliografía

- Rodríguez Vázquez del Rey MM, Briaies Casero C, Perin F. Libro de Protocolos. Capítulo 44: Miocardiopatía dilatada [monografía en Internet]. Madrid: Sociedad Española de Cardiología Pediátrica y Cardiopatías Congénitas [consultado Ene 2014]. Disponible en: http://www.secardioped.org/Descargas/PyB/LP_cap44.pdf
- Maroto Monedero C, Siles Sánchez Manjavacas A, Cantero Tejedor T. Miocardiopatía dilatada. *An Pediatr (Barc)*. 2005;62:22-6.
- Molina KM, Shrader P, Colan SD, Mital S, Margossian R, Sleeper LA, et al. Predictors of disease progression in pediatric dilated cardiomyopathy. *Circ Heart Fail*. 2013;6:1214-22.
- Huidobro-Fernández B, Tolín-Hernani MM, Vázquez-López M, Martín-Del Valle F, de Castro-De Castro P. Ictus arteriales isquémicos en niños con cardiopatías. *Rev Neurol*. 2009;49:234-9.
- Steinlin M. A clinical approach to arterial ischemic childhood stroke: Increasing knowledge over the last decade. *Neuropediatrics*. 2012;43:1-9.
- Arnold M, Steinlin M, Baumann A, Nedeltchev K, Remonda L, Jourdan Moser S, et al. Thrombolysis in childhood stroke: Report of 2 cases and review of the literature. *Stroke*. 2009;40:801-7.
- Ellis MJ, Amlie-Lefond C, Orbach DB. Endovascular therapy in children with acute ischemic stroke. *Neurology*. 2012;79:158-64.
- Roach ES, Golomb MR, Adams R, Biller J, Daniels S, de Veber G, et al., American Heart Association Stroke Council; Council on Cardiovascular Disease in the Young. Management of stroke in infants and children: A scientific statement from a Special Writing Group of the American Heart Association Stroke Council and the Council on Cardiovascular Disease in the Young. *Stroke*. 2008;39:2644-91.
- Monagle P, Chan AKC, Goldenberg NA, Ichord RN, Journey-cake JM, Nowak-Göttl U, et al., American College of Chest Physicians. Antithrombotic therapy in neonates and children:

Antithrombotic Therapy And Prevention Of Thrombosis, 9th ed: American College of Chest Physicians Evidence-Based Clinical Practice Guidelines. Chest. 2012;141 Suppl 2:S737-801.

10. Royal College of Physicians, Pediatric Stroke Working Group. Stroke in childhood: clinical guidelines for diagnosis, management and rehabilitation. 2004.

I. San Martín García^{a,*}, M. Rives Ferreiro^a,
P. Martínez Olorón^b, S. Aguilera Albesa^c
y M. Herranz Aguirre^d

^a *Unidad de Cuidados Intensivos Pediátricos, Servicio de Pediatría, Complejo Hospitalario de Navarra B, Pamplona, Navarra, España*

^b *Unidad de Cardiología Infantil, Servicio de Pediatría, Complejo Hospitalario de Navarra B, Pamplona, Navarra, España*

^c *Unidad de Neurología Infantil, Servicio de Pediatría, Complejo Hospitalario de Navarra B, Pamplona, Navarra, España*

^d *Unidad de Hospitalización infantil, Servicio de Pediatría, Complejo Hospitalario de Navarra B, Pamplona, Navarra, España*

* Autor para correspondencia.

Correo electrónico: i.sanmart@hotmail.com

(I. San Martín García).