



CARTAS AL EDITOR

Abordaje terapéutico de la artritis séptica pediátrica, ¿somos demasiado agresivos?



Therapeutic approach to paediatric septic arthritis: are we too aggressive?

Sr. Editor:

La artritis séptica pediátrica es una entidad muy poco común, pero de elevada morbimortalidad¹.

Su abordaje terapéutico presenta aspectos aun sin definir completamente como son el papel de la artrocentesis y la artrotomía, así como la duración ideal o los regímenes de antibioterapia. No se ha demostrado un mejor pronóstico en aquellos casos en los que el tratamiento intravenoso se ha prolongado más de una semana^{2,3}. Respecto al drenaje articular, la mayoría de estudios publicados tienden a un abordaje más conservador de la articulación, especialmente en los casos de diagnóstico precoz, incluso defendiendo el abordaje únicamente antibiótico^{4,5} o su asociación con la artrocentesis terapéutica, sin artrotomía^{6,7}.

Presentamos la tendencia terapéutica en el Hospital Universitario Virgen Macarena de Sevilla en los últimos 13 años.

En el año 2009, se evaluaron los 29 casos de artritis séptica hospitalizados en el servicio de pediatría los 10 años previos. Se extrajeron las historias del archivo de este servicio, incluyéndose casos de artritis séptica confirmados (confirmación microbiológica en líquido articular y/o sangre) y casos probables (episodio clínico de dolor articular, limitación funcional y/o tumefacción local que mejora con antibioterapia y presenta al menos uno de los siguientes datos: leucocitosis superior a 11.000/ml, PCR superior a 20 mg/l, VSG superior a 20 mm/h⁸ y/o bioquímica del líquido articular con características sépticas). Los resultados se presentaron en una única sesión clínica multidisciplinar a pediatras, traumatólogos y ortopedas infantil⁹, contrastándolos con las recomendaciones de la Asociación Española de Pediatría (AEP) al respecto¹. Se encontraron los siguientes puntos de mejora: acortar el tiempo de antibioterapia endovenosa a una semana máximo, mayor uso de artrocentesis terapéutica frente a la artrotomía y adaptar los regímenes antibióticos a los esquemas recomendados por la AEP.

Además destacó el elevado número de líquidos sinoviales no analizados (34,5%), bien por no realizarse la extracción o bien porque no se envió la muestra. Tres años después se ha analizado retrospectivamente el abordaje terapéutico de esta entidad en el mismo hospital. Igualmente se extrajeron las historias del archivo del servicio de pediatría, siguiéndose los mismos criterios de inclusión que en 2009. Los resultados se reflejan en la [tabla 1](#). Entre el año 2010 y 2012 se sigue observando una tendencia de paso a antibioterapia oral tardía, con tiempos de hospitalización superiores a una semana, y un abordaje poco conservador de la articulación (aumentando llamativamente el uso de artrotomía frente a artrocentesis). Persiste un elevado porcentaje de líquidos sinoviales sin análisis bioquímico (38,5%), con escasos aislamientos microbiológicos tanto en líquido sinovial como en sangre ([tabla 1](#)). Sin embargo, los regímenes terapéuticos sí se han adaptado casi en el 100% de los casos a las recomendaciones de la AEP. Solo 2 pacientes han presentado dismetría de miembros inferiores como secuelas.

La incidencia anual se observa aumentada en estos últimos 3 años respecto a años previos con 0,0000691 casos por año y por ingresos pediátricos entre los años 1998 y 2008 frente a 0,000428 entre 2010 y 2012. Esto podría explicarse a una mayor sospecha diagnóstica de esta entidad por parte de los clínicos tras el estudio del año 2009. Una limitación importante del estudio fueron los criterios de inclusión de caso probable, que es otra asignatura pendiente de consensuar en esta entidad¹⁰. Otras 2 limitaciones claras son el pequeño tamaño muestral y el carácter retrospectivo del estudio.

La AEP recomienda el paso a antibiótico oral siempre que se cumplan ciertos parámetros clínico-analíticos (habitualmente tras una semana de antibioterapia endovenosa). Sin embargo, no se concretan tiempos de antibioterapia endovenosa ni existen esquemas concretos de indicación de una u otra técnica de descompresión articular. La ausencia de consensos universales respecto a estos 2 últimos puntos genera en los profesionales sanitarios actitudes diversas frente a dicha entidad. La existencia de esquemas concretos, como los regímenes antibióticos recomendados por la AEP, facilita el cumplimiento armónico y uniforme entre profesionales sanitarios en la actitud terapéutica frente a una entidad. La prolongada hospitalización, en la mayoría de los casos, se debe precisamente a la prolongación del

Tabla 1 Abordaje terapéutico de la artritis séptica pediátrica en el Hospital Virgen Macarena en los últimos 13 años. Aislamientos microbiológicos

Abordaje terapéutico	Años 1999-2008		Años 2010-2012		Valor de p
	N.º de casos	Porcentaje	N.º de casos	Porcentaje	
Total pacientes	29	100	13	100	
Tiempo de hospitalización					
<1 semana	0	0	1	7,7	0,8
1-2 semanas	6	20,7	2	15,4	0,9
2-4 semanas	19	65,5	9	69,2	0,9
>1 mes	4	13,8	1	7,7	0,9
Antibiótico i.v.					
Cefotaxima+cloxacilina	28	96,6	4	30,8	<0,00001
Cefuroxima	0	0	5	38,5	0,01
Amoxicilina-clavulánico	1	3,4	0	0	0,85
Cloxacilina	0	0	3	23,1	0,85
Cefotaxima+clindamicina	0	0	1	7,7	0,85
Antibiótico oral					
Cefuroxima-axetilo	5	17,2	9	69,2	0,0032
Amoxicilina-clavulánico	13	44,8	0	0	0,044
Cloxacilina	7	24,1	0	0	0,4
Cefadroxilo	2	6,9	4	30,8	0,32
Cloxacilina+cefuroxima	2	6,9	0	0	0,57
Artrotomía					
Sí	6	20,68	11	84,6	0,0004
Artrocentesis					
Sí	15	51,72	1	7,6	0,0177
Líquido articular					
Normal	2	6,9	3	23,1	0,32
alterado	17	58,6	5	38,5	0,38
No analizado	10	34,5	5	38,5	0,33
Aislamientos microbiológicos					
<i>Hemocultivo</i>					
S. aureus	3	10,3	0	0	0,7
Negativo/no realizado	25	86,2	13	100	0,4
S. epidermidis	1	3,4	0	0	0,8
<i>Cultivo líquido articular</i>					
S. aureus	4	13,8	2	15,4	0,7
S. pyogenes	2	6,9	0	0	0,5
S. epidermidis	1	3,4	0	0	0,8
K. kingela	1	3,4	0	0	0,8
Negativo/no realizado	20	69	11	84,6	0,49
S. enteritidis	1	3,4	0	0	0,8

tratamiento intravenoso por parte de los pediatras y a un abordaje más agresivo articular por parte de los traumatólogos infantiles. Además, creemos que una única sesión clínica multidisciplinaria es insuficiente para difundir cualquier protocolo.

En conclusión, seguimos encontrando áreas de mejora en el abordaje de esta entidad en el Hospital Universitario Virgen Macarena. El desarrollo de una guía clínica específica y sesiones clínicas recordatorias serían fundamentales para la implantación práctica de dicha guía en este hospital.

Bibliografía

- Hernández Sampelayo Matos T, Zarzoso Fernández S, Navarro Gómez ML, Santos Sebastián MM, González Martínez F, Saavedra Lozano J. Osteomielitis y artritis séptica. En: Sociedad Española de Infectología Pediátrica (eds). Protocolos de infectología. 3.ª ed. Madrid: Ergon; 2011. p. 205-20.
- Jagodzinski NA, Kanwar R, Graham K, Bache CE. Prospective evaluation of a shortened regimen of treatment for acute osteomyelitis and septic arthritis in children. J Pediatr Orthop. 2009;29:518-25.

3. Ballock RT, Newton PO, Evans SJ, Estabrook M, Farnsworth CL, Bradley JS. A comparison of early versus late conversion from intravenous to oral therapy in the treatment of septic arthritis. *J Pediatr Orthop*. 2009;29:636–42.
 4. Pääkkönen M, Kallio MJ, Peltola H, Kallio PE. Pediatric septic hip with or without arthrotomy: Retrospective analysis of 62 consecutive non neonatal culture-positive cases. *J Pediatr Orthop B*. 2010;19:264–9.
 5. Lipczyk Z, Niedzielski J, Midel A, Krol R. Management of early symptoms of acute septic hip in neonates and infants - conservative or surgical? *Chir Narzadow Ruchu Ortop Pol*. 2001;66:429–34.
 6. Smith SP, Thyoka M, Lavy CB, Pitani A. Septic arthritis of the shoulder in children in Malawi. A randomised, prospective study of aspiration versus arthrotomy and washout. *J Bone Joint Surg Br*. 2002;84:1167–72.
 7. Journeau P, Wein F, Popkov D, Philippe R, Haumont T, Lascombes P. Hip septic arthritis in children: Assessment of treatment using needle aspiration/irrigation. *Orthop Traumatol Surg Res*. 2011;97:308–13.
 8. Caird MS, Flynn JM, Leung YL, Millman JE, D'Italia JG, Dormans JP. Factors distinguishing septic arthritis from transient synovitis of the hip in children. A prospective study. *J Bone Joint Surg Am*. 2006;88:1251–7.
 9. Alonso Rueda I, Terol Barrero P, López Moreira O, Valverde Fernández J, Romero Cachaza J. Diez años de seguimiento de las artritis sépticas en nuestro hospital. Madrid: V Congreso de la Sociedad Española de Infectología pediátrica; 2010.
 10. Mitha A, Boulyana M, Hue V, Pruvost I, Martinot A, Dubos F, European French-speaking expert group. Consensus in diagnostic definitions for bone or joint infections in children by a Delphi method with European French-speaking experts. *Acta Paediatr*. 2012;101:e350–6.
- M.J. Muñoz Vilches^{a,*}, P. Terol Barrero^b,
E. Calderón Sandubete^c, J. Romero Cachana^b
y J. Carpio Elías^d
- ^a Servicio de Pediatría, Unidad de Infectología pediátrica, Hospital Infanta Luisa, Sevilla, España
^b Servicio de Pediatría, Unidad de Infectología pediátrica, Hospital Universitario Virgen Macarena, Sevilla, España
^c Servicio de Medicina Interna de los hospitales Universitarios Virgen del Rocío, Departamento del Instituto de Biomedicina de Sevilla, Hospital Universitario Virgen del Rocío, Sevilla, España
^d Servicio de Traumatología y Ortopedia Infantil, Hospital Universitario Virgen Macarena, Sevilla, España
- * Autor para correspondencia.
Correo electrónico: yochere@yahoo.es
(M.J. Muñoz Vilches).
<http://dx.doi.org/10.1016/j.anpedi.2014.05.018>

Fenotipo clínico de una paciente con delección de *FOXP1*



Clinical phenotype of a patient with *FOXP1* deletion

Sr. Editor:

El retraso generalizado del desarrollo o retraso madurativo hace referencia a aquellos niños menores de 5 años con discapacidad intelectual en los que, dada la dificultad para realizar pruebas psicométricas, el diagnóstico de retraso mental no puede ser preciso¹. Identificar la etiología de este retraso continúa siendo un reto en la actualidad a pesar de los avances en genética, neuroimagen y enfermedades metabólicas.

Presentamos el caso clínico de una niña de 3 años y 8 meses, en seguimiento en consultas de Neurología por retraso generalizado del desarrollo. Remitida a los 10 meses de edad desde Oftalmología con los diagnósticos añadidos de hipoplasia del nervio óptico derecho y estrabismo convergente bilateral. Entre los antecedentes familiares, obstétricos y perinatales no hay ningún dato de interés. Presenta un retraso leve en los hitos del desarrollo psicomotor desde las primeras etapas. Durante el seguimiento logra la marcha libre a los 18 meses, mantiene un retraso manipulativo y del lenguaje, siendo más marcado a nivel expresivo. Destaca un fenotipo peculiar con frente prominente, fisuras palpebrales descendentes,

narinas antevertidas y paladar ojival (fig. 1); siendo el resto de la exploración física y somatometría normales. Se objetiva tendencia a mantener la boca entreabierta y la aparición de un incisivo único superior, confirmándose, tras realización de Rx facial, la presencia del incisivo definitivo.

Se realizan analítica sanguínea con perfil metabólico y hormonas tiroideas, RM craneal con espectroscopia, EEG, potenciales evocados auditivos y visuales del tronco cerebral; cariotipo y estudio de reordenamientos subteloméricos

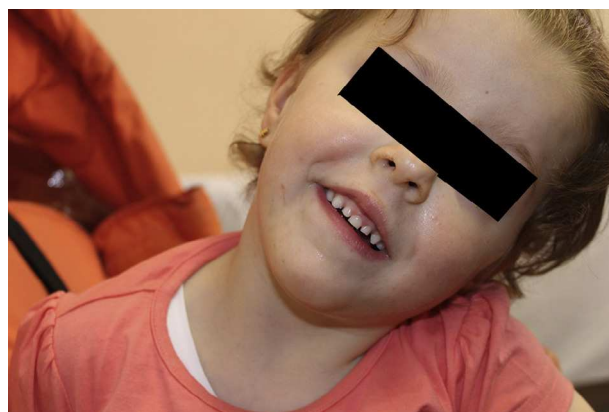


Figura 1 Fenotipo de la paciente apreciándose una frente amplia y prominente, implantación del pelo frontal hacia arriba, fisuras palpebrales hacia abajo, boca entreabierta e incisivo superior único.