

IMÁGENES EN PEDIATRÍA

Síndrome de Wilkie: diagnóstico diferencial de dolor abdominal



Wilkie syndrome: A differential diagnosis of abdominal pain

L. Rodríguez Caraballo*, M.E. Carazo Palacios, V. Ibáñez Pradas y P. Rodríguez Iglesias

Servicio de Cirugía Pediátrica, Hospital Universitari i Politècnic La Fe, Valencia, España

Disponible en Internet el 31 de enero de 2015

Niña de 10 años, que acude a urgencias por dolor abdominal de un mes de evolución. En las últimas 24 h asocia vómitos biliosos. Como antecedente refiere pérdida de peso de 4 kg y aumento de estatura en los últimos meses, así como vómitos ocasionales. Como único dato patológico asocia una amilasa de 150 U/L. Se realiza una ecografía abdominal, sin hallazgos. La paciente continúa con sintomatología a pesar del tratamiento con dieta absoluta y sonda nasogástrica.

Se realiza una tomografía computarizada abdominal (fig. 1), que descarta pancreatitis aguda, y muestra hallazgos indicativos de síndrome de Wilkie. Más tarde, un tránsito intestinal baritado lo confirma (fig. 2).

Se decide tratamiento conservador. Se coloca una sonda nasoyeyunal con alimentación enteral durante 2 semanas. La paciente presenta mejoría clínica, por lo que se intenta la tolerancia oral progresiva, siendo satisfactoria. En la actualidad, la paciente ha aumentado de peso y se mantiene asintomática.

El síndrome de Wilkie, o síndrome de la arteria mesentérica superior, tiene una incidencia del 0,013 al 0,3% de la población. Se debe sospechar ante un cuadro de dolor abdominal posprandial, asociado a náuseas y vómitos. Es un diagnóstico sobre todo de exclusión, con imágenes radiológicas características¹. Es más frecuente en mujeres jóvenes y

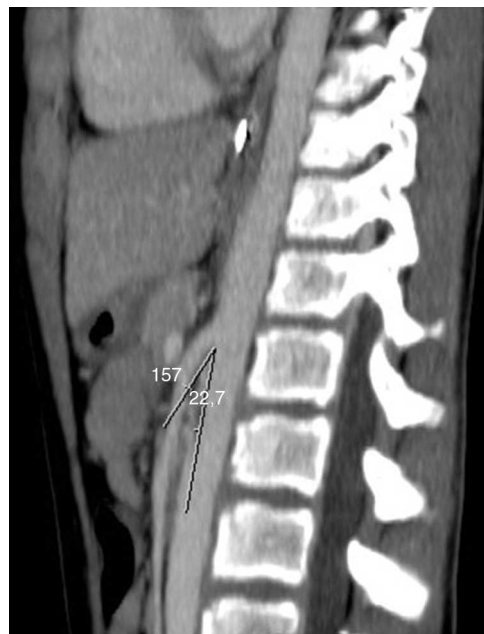

Figura 1 TAC: el ángulo aorto-mesentérico oscila entre 20 y 25° (criterio diagnóstico: menor de 25°).

se asocia, entre otros, a pérdida de peso reciente, escoliosis y crecimiento rápido. Shin y Kim² recomiendan tratamiento conservador al menos durante 6 semanas (sonda nasoyeyunal y dieta hipercalórica) antes de considerar cirugía,

* Autor para correspondencia.
Correo electrónico: luciacu88@hotmail.com
(L. Rodríguez Caraballo).

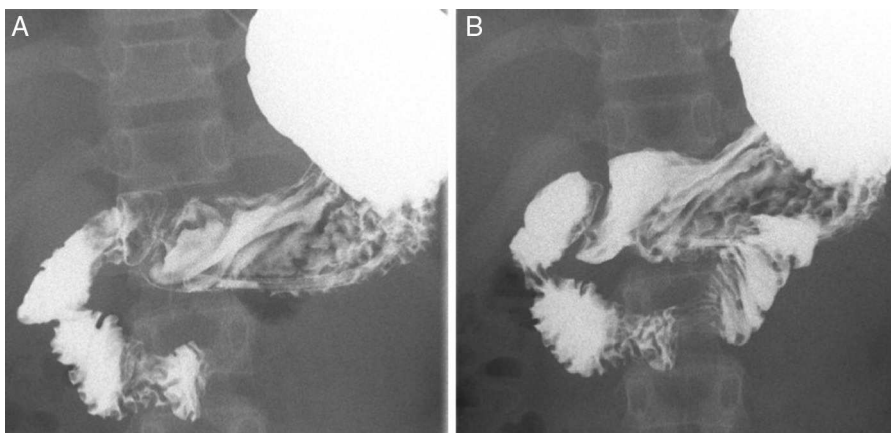


Figura 2 TIS. A) Stop del contraste en 2.^a-3.^a porción duodenal con movimientos antiperistálticos («signo del hachazo mesentérico»). B) En genuflexión, se pasa contraste a 3.^a porción duodenal.

siendo la duodenoyeyunostomía la técnica quirúrgica más utilizada³.

Bibliografía

1. Biank V, Werling. Superior mesenteric artery síndrome in children: A 20-year experience. *J Pediatr Gastroenterol Nutr.* 2006;42:522-5.
2. Shin MS, Kim JY. Optimal duration of medical treatment in superior mesenteric artery syndrome in children. *J Korean Med Sci.* 2013;28:1220-5.
3. Berchi FJ, Benavent MI, Cano I, Portela E, Urruzuno P. Laparoscopic treatment of superior mesenteric artery syndrome. *Pediatr Endosurg Inn Tech Sep.* 2001;5:309-14.