

3. Conca W, Ghatasheh G, Al-Salam S, Neidl Van Gorkom K. The medical odyssey of a boy with arthritis of familial Mediterranean fever. *Int J Rheum Dis.* 2012;15:37–9.
4. Lidar M, Kedem R, Mor A, Levartovsky D, Langevitz P, Livneh A. Arthritis as the sole episodic manifestation of familial Mediterranean fever. *J Rheumatol.* 2005;32:859–62.
5. Majeed HA, Rawashdeh M. The clinical patterns of arthritis in children with familial Mediterranean fever. *QJM.* 1997;90:37–43.
6. Jarjour RA, Dodaki R. Arthritis patterns in familial Mediterranean fever patients and association with M694V mutation. *Mol Biol Rep.* 2011;38:2033–6.

S. Camacho-Lovillo* y A.C. García-Martínez

Sección de Inmunopatología y Enfermedades Infecciosas, Unidad de Pediatría, Hospital Universitario Virgen del Rocío, Sevilla, España

* Autor para correspondencia.

Correo electrónico: marisolcl73@gmail.com (S. Camacho-Lovillo).

<http://dx.doi.org/10.1016/j.anpedi.2015.02.004>

Revisión de casos publicados de coristoma hepático. Diagnóstico diferencial de masas de cordón umbilical



Review of published cases of hepatic choristoma. Differential diagnosis of umbilical cord masses

Sra. Editora:

Primigesta de 33 años de edad sin antecedentes médico-quirúrgicos de interés, que en ecografía realizada a las 28 semanas de gestación se confirmó la existencia de una masa en cordón umbilical de 28×17 mm con orificio de cordón umbilical de 16 mm, con pequeña zona anecoica con finos tabiques que parecían corresponder con edema herniario.

La paciente tuvo un parto eutócico a las 40 + 1 semanas de gestación, naciendo una niña de 3.290 g de peso y test de Apgar 9/10.

Al nacimiento, se observó un cordón umbilical con un aumento de tamaño de $4,5 \times 2 \times 1,8$ cm por fuera de su inserción abdominal normal, cubierto de membrana amniótica que traslucía masa de color rojo-vinoso y consistencia firme, localizada a 1 cm del ombligo, no reductible; sin clínica asociada (fig. 1). Ante los hallazgos de la exploración, se consideró el diagnóstico diferencial entre defecto de pared abdominal o masa de cordón umbilical.

En la intervención quirúrgica se realizó apertura de membrana amniótica por planos, encontrándose una tumoración sólida en íntimo contacto con vena umbilical y una comunicación intraperitoneal con ligamento redondo hepático. Se realizó ligadura de estructuras vasculares y remanentes de cordón umbilical, resección completa de la tumoración y cierre del defecto umbilical. No hubo complicaciones postoperatorias y la paciente fue dada de alta el quinto día del postoperatorio.

La tumoración fue enviada a anatomía patológica para su estudio, identificándose macroscópicamente un nódulo parduzco bien delimitado de 2,5 cm, microgranular a la sección, que histológicamente se correspondía con tejido hepático con arquitectura conservada rodeando una pequeña estructura quística correspondiente a pared de vesícula biliar, compatible con un coristoma hepatobiliar.

El hígado ectópico es una enfermedad poco frecuente, que se describe como tejido hepático de localización extrahepática sin conexión con el hígado principal¹.

Se ha descrito la existencia de hígado ectópico en vesícula biliar, como localización más frecuente, tórax, páncreas, bazo, ligamentos hepáticos, píloro, omento mayor, esófago, mucosa gástrica, corteza suprarrenal, retroperitoneo, pericardio, placenta y cordón umbilical.

Existen varias teorías para explicar la aparición de hígado ectópico en sitios distintos de la vesícula biliar; como el desarrollo de un lóbulo hepático accesorio que pierde su conexión con la porción principal del hígado, la migración de una parte de la *pars hepatica* a otros lugares donde posteriormente aparecerá el tejido ectópico o la captura de los hepatocitos por mesénquima adyacente mientras se lleva a cabo la formación de los sinusoides hepáticos y su posterior migración a zonas más distantes, como el cordón umbilical,

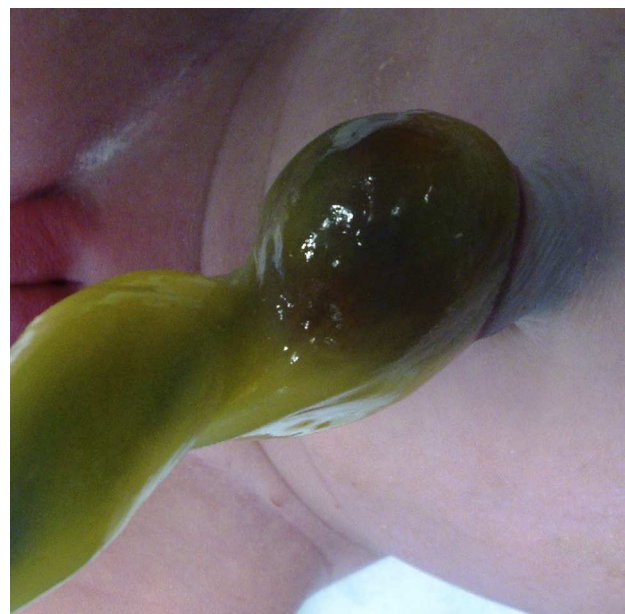


Figura 1 Transiluminación de masa rojo-vinosa en el cordón umbilical.

Tabla 1 Revisión bibliográfica de casos clínicos publicados de coristoma hepático

	Shaw y Pierog	Park et al.	Preminger et al. ³	Wax et al. ⁴	Vaideeswar et al. ⁵	Go y Cho	Lee et al. ⁶	Horn et al. ²	Nuestro caso
Edad materna	19	29	ND	28	ND	ND	ND	ND	33
Parto	Vaginal	Vaginal	Cesárea	Cesárea	Vaginal	Muerte	ND	Vaginal	Vaginal
Indicación	Sí	Sí	DRF	DRF	Sí	—	ND	Sí	Sí
Edad gestacional	28	40	35	38	39	28	38	39	40
Peso (g)	1.247	3.240	2.180	3.314	2.460	ND	3.000	ND	3.290
Sexo	Masculino	Femenino	Femenino	Femenino	Femenino	Masculino	Masculino	Femenino	Femenino
Diagnóstico prenatal	ND	ND	No	Eco 19s: masa en CU de 6,3 × 3,5 × 7 mm, sin flujo sanguíneo	Eco 32s: masa hiperecoica en base de CU de 2 × 2 cm	No	No	No	Eco 28s: masa en CU de 28 × 17 mm con orificio de CU de 16 mm
Localización	Pediculado en el ombligo	Inserción del CU	1,5 cm del final del CU	Proximal al CU y ombligo	A 2,8 cm de la inserción del CU	ND	Central en el ombligo	ND	A 1 cm del ombligo, proximal al cordón umbilical
Tamaño	2	7,5 × 6 × 3 cm	3 × 3 mm	2,5 × 3,5 cm	Muy pequeño	ND	1,8 × 1,2 × 1,2 cm	ND	4,5 × 2 × 1,8 cm
Color	Rojo púrpura	Amarillo-verdoso, interior marrón	Rojo	Rojo oscuro	Marrón claro	Marrón	Gris amarillento	Marrón-violáceo	Rojo vinoso
Consistencia	ND	Firme, gomosa	Firme	ND	Firme	Blanda	Firme, polipoide	ND	Firme
Anatomía patológica	ND	ND	Tejido hepático normal	Quiste de uraco con tejido hepático inmaduro	Tejido hepático, repleto de espacios porta	Cordones hepáticos sin conductos biliares	Hepatocitos y estroma de tejido conectivo fibroso, vasos y nervios	ND	Tejido hepático rodeando una pequeña estructura quística correspondiente a pared de vesícula biliar
Comunicación peritoneal	Incierta	No	No	No	No	ND	No	Sí	Sí, con ligamento redondo hepático
Anomalías asociadas	ND	Atresia biliar + páncreas ectópico en yeyuno	No	Segmento atrésico de uraco	Doble salida VD + agenesia pulmón dcho. + EMH izqdo.	ND	Ausencia del 4.º dedo pie izqdo	No	No

CU: cordón umbilical; Dcho: derecho; DRF: distrés respiratorio fetal; Eco: ecografía; EMH: enfermedad de la membrana hialina; Izqdo: izquierdo; MI: muerte intraútero; ND: no descrita; SI: sin indicación; VD: ventrículo derecho.

pudiendo persistir la comunicación con el hígado principal mediante la vena umbilical fetal.

El diagnóstico diferencial de las masas del cordón umbilical es complejo y se debe realizar con quistes y seudoquistes, hematomas, aneurismas de la arteria umbilical, hemangiomas, teratomas, angiomiomixomas, persistencia del uraco, hígado ectópico, así como con enfermedades derivadas del defecto de la pared abdominal, como hernia del cordón umbilical, gastrosquisis y onfalocele, siendo estas últimas las enfermedades más frecuentes del cordón umbilical.

El diagnóstico de hígado ectópico en el recién nacido suele ser casual, tras la realización de pruebas de imagen o intervención quirúrgica por otras causas. Sin embargo, puede diagnosticarse por complicaciones como torsión, cursando con dolor abdominal, obstrucción pilórica y síndrome de distrés respiratorio, debido a tejido hepático de localización supradiaphragmática.

Únicamente se han descrito 8 casos en la literatura de tejido hepático en el cordón umbilical²⁻⁶ (tabla 1), habiéndose realizado el diagnóstico prenatal de masa del cordón umbilical en 3 de los 9 casos y obteniendo el diagnóstico definitivo tras el estudio anatomopatológico. Aunque poco frecuente, puede acompañarse de clínica de infección y asociarse a otras anomalías, como atresia biliar y de uraco, páncreas ectópico y anomalías cardíacas y pulmonares. En nuestro caso, junto al caso publicado por Horn et al.², se vio una comunicación intraperitoneal con el hígado, que podría corresponder al ligamento redondo, vestigio de la vena umbilical fetal izquierda.

Como conclusión, cabe destacar que ante el hallazgo ecográfico de una masa en el cordón umbilical debemos tener en cuenta, además de la enfermedad más frecuente, la posibilidad de que sea debida a enfermedades más raras, como el caso que describimos.

Para este propósito puede ser de gran ayuda el estudio Doppler de la masa, aunque, como ya hemos comentado, el diagnóstico definitivo será posnatal en la mayoría de los casos. De cualquier forma, el tipo histológico de la lesión no debe de cambiar la actitud obstétrica en ausencia de afectación intestinal o vascular fetal, y la actitud quirúrgica dependerá del diagnóstico de sospecha tras el nacimiento.

Bibliografía

- Collan Y, Hakkiluoto A, Hästbacka J. Ectopic liver. *Ann Chir Gynaecol.* 1978;67:27-9.
- Horn F, Kubikova E, Dubravova D, Babal P, El Falougy H, Selmeçiova P, et al. Omphalocele with ectopic liver forming a mesodermal cyst. *Bratisl Lek Listy.* 2013;114:100-3.
- Preminger A, Udassin R, Pappo O, Arad I. Ectopic liver tissue within the umbilical cord. *J Pediatr Surg.* 2001;36:1085-6.
- Wax JR, Pinette MG, Cartin A, Blackstone J. Ectopic liver: A unique prenatally diagnosed solid umbilical cord mass. *J Ultrasound Med.* 2007;26:377-9.
- Vaideeswar P, Yewatkar D, Nanavati R, Bhuiyan P. Ectopic liver tissue in umbilical cord. *J Postgrad Med.* 2011;57:229-30.
- Lee SY, Nam CW, Suh JH. Heterotopic liver in the umbilicus: A case report. *Basic Appl Pathol.* 2011;4:30-2.

Y. González Ruiz^{a,*}, L. Cotaina Gracia^b,
M. Ruiz de Temiño^a, A. Joana González Esgueda^a
y M.R. Delgado Alvira^a

^a Servicio de Cirugía Pediátrica, Hospital Universitario Miguel Servet, Zaragoza, España

^b Servicio de Ginecología y Obstetricia, Hospital Universitario Miguel Servet, Zaragoza, España

* Autor para correspondencia.

Correo electrónico: yuremagr@gmail.com
(Y. González Ruiz).

<http://dx.doi.org/10.1016/j.j.anpedi.2015.02.014>

Toxicidad medular secundaria a primoinfección por virus de Epstein-Barr en paciente con enfermedad de Crohn en tratamiento con tiopurínicos



Bone marrow toxicity secondary to a primary Epstein-Barr infection in a patient with Crohn's disease on thiopurines treatment

Sra. Editora:

Los inmunosupresores tiopurínicos han demostrado eficacia en la enfermedad inflamatoria intestinal (EII), siendo los fármacos más utilizados para el mantenimiento de la remisión inducida por nutrición enteral exclusiva o por esteroides en la enfermedad de Crohn (EC) pediátrica. Su uso a largo plazo puede facilitar las infecciones oportunistas por virus como es el caso del virus de Epstein-Barr (VEB). El blo-

queo de linfocitos T supresores por tiopurínicos aumenta la citotoxicidad del VEB, provocando una linfoproliferación de células B. En inmunodeprimidos, el VEB puede manifestarse desde una mononucleosis infecciosa hasta una linfohistiocitosis hemofagocítica¹.

Presentamos el caso de un varón de 14 años con EC, en remisión clínico-analítica tras tratamiento combinado con infliximab (IFX) y azatioprina (AZA) desde el diagnóstico. Con el fin de reducir el riesgo de la doble inmunosupresión, a los 10 meses de su inicio se suspende el tratamiento con IFX, presentando a los 12 meses de monoterapia con AZA fiebre alta, odinofagia, adenopatía submandibular y esplenomegalia. La analítica muestra pancitopenia, elevación de transaminasas, triglicéridos y ferritina (tabla 2). Ante neutropenia febril (500/mm³), inicia antibioterapia empírica endovenosa que se suspende a las 72 h por hemocultivo negativo y test de Paul-Bunnell positivo. Se realiza detección de VEB por reacción en cadena de la polimerasa (PCR cuantitativa) detectando 7.650 copias/ml. Ante la sospecha de linfohistiocitosis hemofagocítica incipiente, en relación a primoinfección por VEB (determinación inicial al diagnóstico