



## CARTAS CIENTÍFICAS

### Mastocitosis cutánea difusa. Presentación de 3 casos y revisión de su manejo terapéutico



El objetivo es revisar clínica y manejo de las MCD en un hospital de tercer nivel, analizando diagnóstico, tratamiento y exacerbaciones.

### Diffuse cutaneous mastocytosis. Presentation of 3 cases and therapeutic management review

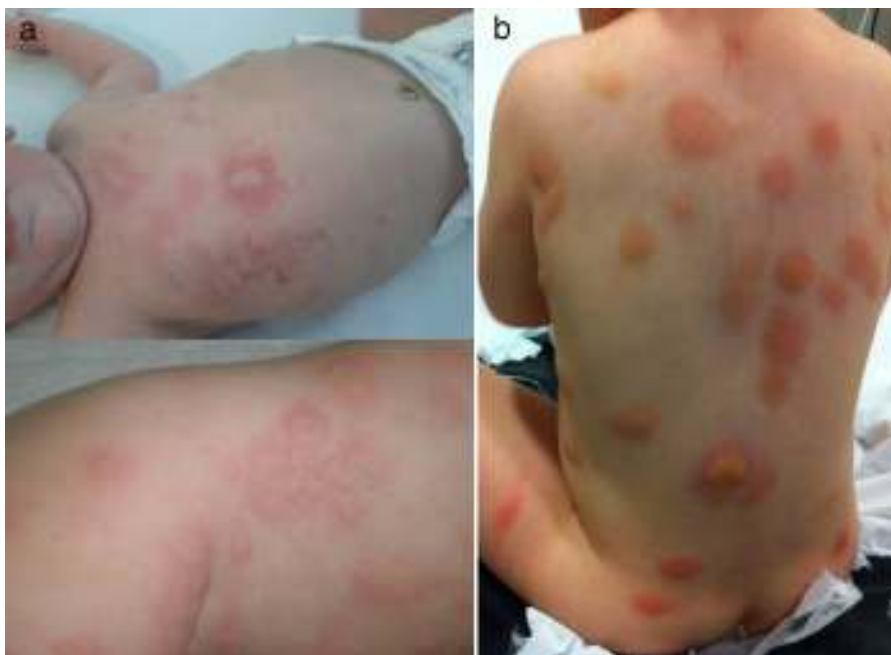Sra. Editora:

La mastocitosis cutánea difusa (MCD) es la forma menos frecuente y más grave dentro de las mastocitosis cutáneas. Existe una infiltración difusa de mastocitos en la dermis. Clínicamente aparece un engrosamiento progresivo de la piel, prurito y afectación sistémica por degranulación de mastocitos.

### Caso 1 (fig. 1a)

Varón de 4 meses, antecedentes de dermatitis atópica y bronquiolitis, con reacciones urticariformes de repetición. Derivado a gastroenterología pediátrica (GEP) con sospecha de alergia a proteínas de leche de vaca (APLV). Se inicia fórmula hidrolizada sin mejoría, es remitido a dermatología donde se diagnostica de MCD mediante biopsia cutánea y analítica (triptasa: 62,4 µg/l).

Recibe tratamiento con anti-H1 y anti-H2, ketotifeno, cromoglicato disódico oral, sesiones de psoralenos y luz ultravioleta (PUVA). Ha precisado 4 ingresos y 10 visitas a urgencias de pediatría (UP) por exacerbaciones.



**Figura 1** Casos 1 y 3. Múltiples lesiones eritematoedematosas y ampollosas algunas de ellas ligeramente amarillentas, de 1-2 cm distribuidas por toda la superficie corporal.

**Caso 2**

Varón 6 meses, sin antecedentes de interés, varios episodios consistentes en deposiciones diarreicas, erupciones urticariformes y fiebre. Remitido a GEP sospechando de APLV, se inicia fórmula hidrolizada; finalmente, sin mejoría es remitido a dermatología donde la MCD se confirmó con biopsia cutánea, analítica (triptasa: 16 µg/l) y aspirado de médula ósea (AMO) para descartar mastocitosis sistémica.

Tratado con anti-H1 y anti-H2, ketotifeno, cromoglicato disódico y PUVA. Ingresado en 2 ocasiones y 3 visitas a UP por exacerbaciones.

**Caso 3 (fig. 1b)**

Mujer de 13 días, sin antecedentes de interés, acude a UP por «eritema tóxico del lactante», se remite a dermatología diagnosticándose de MCD nodular mediante biopsia cutánea y analítica (triptasa: 13,2 µg/l).

En tratamiento con anti-H1 y anti-H2, ketotifeno y cromoglicato disódico. Ha precisado un ingreso y 6 visitas a UP por brotes.

Como tratamiento de base nuestros pacientes reciben antihistamínicos, ketotifeno, cromoglicato disódico oral, medidas ambientales y terapia PUVA; en los brotes corticoterapia sistémica y cromoglicato disódico tópico.

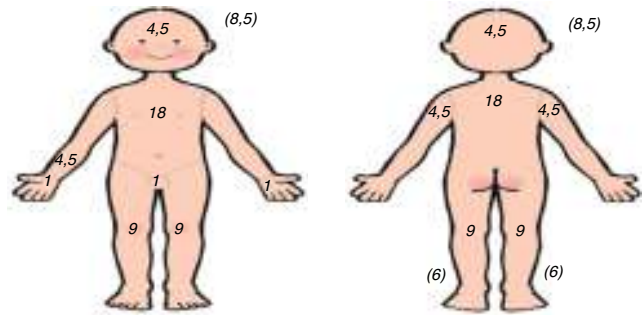
Dos casos han sido valorados en el Centro de Estudios de Mastocitosis (CLMast), situado en el Hospital Virgen del Valle de Toledo (centro de excelencia de la Red Española de Mastocitosis [REMA]).

La MCD consiste en el aumento difuso del número de mastocitos en toda la dermis; en respuesta a estímulos liberan el contenido de sus gránulos (histamina, triptasa, prostaglandinas...) desencadenando una respuesta sistémica: broncoconstricción, aumento de la permeabilidad, hipermotilidad intestinal...

La clínica consiste en erupciones ampollosas repetidas, generando un engrosamiento cutáneo característico (piel de naranja) y prurito de difícil control<sup>1</sup>. El signo de Darier (aparición de eritema, habón o ampolla pruriginosos tras la fricción de las lesiones, por la degranulación mastocitaria) es patognomónico<sup>2</sup>, siendo frecuente el dermatografismo. Dada la gran extensión, hay afectación sistémica con crisis de *flushing*, diarrea y broncoespasmo. El diagnóstico definitivo lo ofrece la biopsia cutánea, objetivando aumento de mastocitos con infiltración dérmica perivascular o nodular. Debemos completar el estudio con analítica, incluyendo triptasa<sup>3</sup> (marcador de actividad mastocitaria). Para descartar mastocitosis sistémica (síntomas sistémicos o triptasa > 20 ng/ml) debemos realizar ecografía abdominal y AMO<sup>1,3-5</sup>. Nuestros pacientes fueron diagnosticados mediante biopsia cutánea, y remitidos desde dermatología a hematología-oncología, solicitándose estudio hematológico con triptasa elevada (media: 48 ng/ml) y ecografía abdominal normal.

Para el control de la actividad mastocitaria existe el índice SCORMA (del inglés: *SCORing Mastocytosis Index*), que valora la extensión (A), la intensidad (B) y los síntomas acompañantes (C). Aplicando la fórmula:  $A/5 + 5B + 2C/5$ , obtenemos una puntuación entre 5,2 y 100 (fig. 2).

A (Extensión: indicar el área/áreas afectadas) = \_\_\_\_\_



B (Intensidad: Promedio del área significativa; 1 + 2 + 3 + 4) = \_\_\_\_\_

- 1. Pigmentación/eritema: \_\_\_\_
- 2. Vesiculización: \_\_\_\_
- 3. Elevación: \_\_\_\_
- 4. Signo de darier positivo: \_\_\_\_

(0 = ausente; 1 = leve; 2 = moderada; 3 = severa)

C (Síntomas subjetivos: 1 + 2 + 3 + 4 + 5) = \_\_\_\_\_

- 1. Factores desencadenantes 0 ----- 10
- 2. Flushing 0 ----- 10
- 3. Diarrea 0 ----- 10
- 4. Prurito 0 ----- 10
- 5. Dolor óseo localizado 0 ----- 10

**Figura 2** Índice de SCORMA =  $A/5 + 5B + 2C/5$ .

Se correlaciona con el nivel de triptasa, siendo útil en los brotes, y para valorar la respuesta terapéutica, además es menos agresivo y más económico que la triptasa<sup>2,4</sup>.

El tratamiento se basa en:

- 1. Evitar factores desencadenantes de liberación de gránulos mastocitarios: fármacos (aspirina, AINE, opiáceos, antitusígenos, relajantes musculares, tiamina, quinina, aminoglucósidos, simpático y parasimpático miméticos), alimentos ricos en histamina o histamino-liberadores (chocolate, cítricos, crustáceos...) y otros (fiebre, ejercicio, fricción...)<sup>1</sup>.
- 2. Tratamiento farmacológico: sistémico y tópico<sup>4</sup> para controlar el prurito y obtener buena calidad de vida. Debemos añadir fármacos escalonadamente: antihistamínicos, estabilizadores mastocitarios (cromoglicato de sodio y ketotifeno) y antileucotrienos. Asimismo UVB/PUVA consiguen disminuir el número de mastocitos<sup>1</sup>.

Actualmente, numerosas líneas de investigación farmacológica como inhibidores c-kit, anti-IgE (omalizumab) e interferón alfa<sup>3,6</sup>. En los brotes se debe aumentar la dosis de

fármacos de base, añadir corticoides tópicos o sistémicos (1-2 mg/kg/día) y cromoglicato de sodio o antibiótico tópicos, si es necesario.

Los pacientes deben disponer de adrenalina intramuscular por el riesgo de reacciones anafilácticas, incluso están disponibles en el mercado autoinyectores de adrenalina<sup>4</sup>.

En conclusión, es importante un diagnóstico precoz y seguimiento multidisciplinar entre atención primaria, dermatología, alergología y hematología/oncología pediátricas, junto a la REMA; para conseguir un mejor manejo de estos pacientes.

## Bibliografía

1. Rueda ML, Yarza ML, Colina V, Gallego S, Pereira S, Navachia D, et al. Mastocitosis cutánea: revisión de 10 años de experiencia en el Servicio de Dermatología del Hospital General de Niños Pedro de Elizalde. *Dermatol Argent*. 2011;17:32-9.
2. Lange M, Niedoszytko M, Renke J, Glen J, Nedoszytko B. Clinical aspects of paediatric mastocytosis: A review of 101 cases. *J Eur Acad Dermatol Venereol*. 2013;27:97-102.
3. Heide R, Beishhizen A, de Groot H, den Hollander J, van Doormaal J, Demonchy J, et al. Mastocytosis in children: A protocol for management. *Pediatr Dermatol*. 2008;25:493-500.
4. Molina Garrido MJ, Guillén Ponce C, Molina MJ, Guirado Risueño M. Mastocitosis sistémica. Revisión sistemática. *An Med Interna*. 2008;25:134-40.
5. González de Olano D, de la Hoz Caballer B, Núñez López R, Sánchez Muñoz L, Cuevas Agustín M, Diéguez MC, et al. Prevalence of allergy and anaphylactic symptoms in 210 adult and pediatric patients with mastocytosis in Spain. A study of the Spanish Network on Mastocytosis (REMA). *Clin Exp Allergy*. 2007;37:1547-55.
6. Morren AM, Hoppé A, Renard M, Debiec Rychter M, Uyttebroeck A, Dubreuil P, et al. Imatinib mesylate in the treatment of diffuse cutaneous mastocytosis. *J Pediatr*. 2013;162:205-7.

B. Selva Folch<sup>a,\*</sup>, R. López Almaraz<sup>b</sup>, R. Sánchez González<sup>c</sup> y B. Martínez de las Heras<sup>a</sup>

<sup>a</sup> Servicio de Pediatría, Hospital Universitario de Canarias, La Laguna, Tenerife, España

<sup>b</sup> Sección de Hematología/Oncología Pediátricas, Hospital Universitario de Cruces, Baracaldo, Vizcaya, España

<sup>c</sup> Servicio de Dermatología (Dermatología pediátrica), Hospital Universitario de Canarias, La Laguna, Tenerife, España

\* Autor para correspondencia.

Correo electrónico: [blancaselvafolch@gmail.com](mailto:blancaselvafolch@gmail.com)

(B. Selva Folch).

<http://dx.doi.org/10.1016/j.anpedi.2015.07.003>

## Distensión abdominal y estancamiento ponderoestatural como forma de presentación de diferentes tipos de glucogenosis



### Different glycogen storage diseases presenting as abdominal distention and growth and weight retardation

Sra. Editora:

Las glucogenosis son un grupo heterogéneo de enfermedades hereditarias raras, con una incidencia aproximada de un caso por cada 20.000 recién nacidos vivos/año, que se producen por un defecto genético de las proteínas encargadas de la síntesis y del almacenamiento del glucógeno. Así, se han descrito varios tipos de glucogenosis producidas por distintas alteraciones moleculares y cuya expresividad clínica es diversa, aunque predomina la afectación hepática y/o muscular<sup>1</sup>.

A pesar de la escasa prevalencia de glucogenosis en la práctica pediátrica habitual, presentamos 2 casos clínicos ilustrativos de pacientes diagnosticados de distintas formas de glucogenosis:

#### Caso clínico 1

Niño de 9 meses de edad remitido a consulta de pediatría para valoración de distensión abdominal progresiva. Padres

no consanguíneos sin enfermedades de interés. Cabe reseñar un descenso progresivo en los percentiles de peso y longitud desde el nacimiento al momento de la consulta junto con un adecuado desarrollo psicomotor. Alimentación con lactancia materna exclusiva a demanda los 2 primeros meses de vida, posteriormente alimentación con fórmula artificial realizando tomas frecuentes, cada 2-3 h sin descanso nocturno. Examen físico: peso 8 kg (p3-10), longitud 67 cm (p3-10), índice de Waterlow talla 94,3%, relación peso/talla WHO -0,44 SDS, gran distensión abdominal y hepatomegalia de 9 cm. Ante estos hallazgos se solicita una ecografía abdominal, donde se observa hepatomegalia homogénea y estudio bioquímico: GOT 1071 U/l (VN: 0-34), GPT 573 U/l (VN: 10-49), glucosa 23 mg/dl (VN: 70-100) y triglicéridos 772 mg/dl (VN: < 110). Se objetiva ausencia de respuesta al test de glucagón: glucosa antes del estímulo de 38 mg/dl, a los 30 min de 40 mg/dl, sin hiperlactacidemia. Ante la sospecha de glucogenosis, se solicitó estudio genético, que mostró un déficit de la subunidad  $\alpha$  de la fosforilasa quinasa, confirmándose el diagnóstico de una glucogenosis tipo IXa. Precisó nutrición enteral continua nocturna hasta los 5 años de edad, momento en el que se consiguió un manejo metabólico adecuado por parte de la familia.

#### Caso clínico 2

Niña de 19 meses de edad, remitida a consulta de pediatría por estancamiento ponderoestatural entre los 15 y 18 meses de vida. Padres no consanguíneos originarios de Bangladesh, sin patología de interés. Diversificación alimentaria adecuada a su edad, aunque continuaba con lactancia materna a