

IMÁGENES EN PEDIATRÍA

Mielopatía aguda: importancia del diagnóstico precoz



Acute myelopathy: importance of early diagnosis

María Pilar Priego Ruiz<sup>a,\*</sup>, Eduardo López Laso<sup>a,b</sup>, Raquel Muñoz Sánchez<sup>c</sup>  
y Juan L. Pérez Navero<sup>a,b</sup>

<sup>a</sup> Unidad de Gestión Clínica de Pediatría y sus Áreas Específicas, Hospital Universitario Reina Sofía, Córdoba, España

<sup>b</sup> Instituto Maimónides de Investigación Biomédica de Córdoba, Córdoba, España

<sup>c</sup> Unidad de Gestión Clínica de Radiología, Hospital Universitario Reina Sofía, Córdoba, España

Disponible en Internet el 11 de agosto de 2015

Lactante de 17 meses, con debilidad aguda de miembros inferiores (MMII) e irritabilidad, sin otra sintomatología acompañante ni antecedentes de traumatismo previo. Exploración: paroplejía flácida con nivel sensitivo D6, arreflexia en MMII, ausencia de reflejos cutáneos-abdominales y respuestas plantares indiferentes, siendo el resto de la exploración normal. Analítica básica incluyendo CK, normal. Ante la sospecha de enfermedad a nivel medular, como primera posibilidad una mielitis aguda, se realizó punción lumbar con LCR de características inflamatorias, iniciándose tratamiento con metilprednisolona intravenosa (30 mg/kg/día). Horas más tarde presentó signos de disfunción autonómica (íleo paralítico, retención urinaria, priapismo). Ante la evolución rápidamente progresiva a síndrome medular completo grave, y para descartar completamente la posibilidad de compresión extrínseca medular se realizó RM craneoespinal a las 36 h del comienzo clínico, que mostró hematoma epidural espinal posterior desde D1 a L2, con edema medular desde C7 a D7 (figs. 1 y 2). Se practicó laminectomía y evacuación del hematoma, no encontrándose vasos patológicos intraoperatorios. La arteriografía espinal no mostró malformación vascular. La coagulopatía fue descartada. El paciente evolucionó hacia paraparesia espástica con vejiga neurogénica.

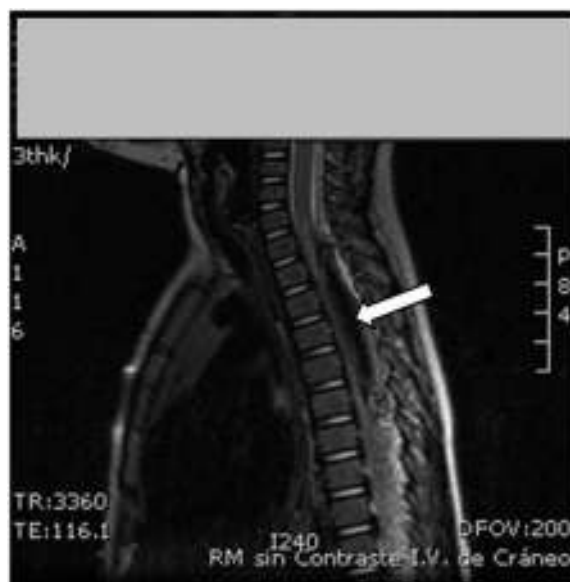
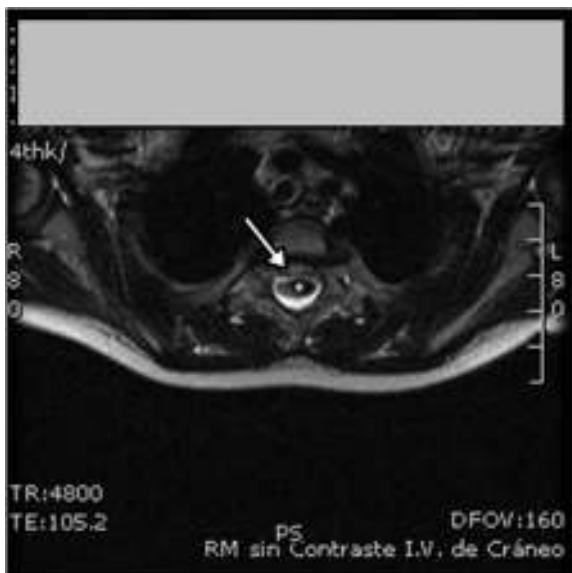


Figura 1 RM espinal. Secuencia sagital T2. Se observa señalado con flecha blanca una colección espinal posterior hipointensa que se extiende longitudinalmente desde D1 hasta D6 y que provoca compresión anterior del cordón medular.

\* Autor para correspondencia.

Correo electrónico: [pilarpriego Ruiz@gmail.com](mailto:pilarpriego Ruiz@gmail.com)  
(M.P. Priego Ruiz).



**Figura 2** RM espinal. Secuencia axial T2. Señalada con flecha blanca se objetiva el cordón medular desplazado anteriormente por la colección hipointensa (asterisco color blanco).

Destacamos la importancia de descartar una compresión extrínseca de la médula espinal debida a etiología como hematoma epidural, abscesos y tumores ante la sospecha clínica de mielopatía aguda<sup>1</sup>, ya que son susceptibles de tratamiento quirúrgico urgente. La RM es el método de elección ante la sospecha de mielopatía compresiva aguda<sup>2,3</sup> y debe hacerse en las primeras 6-12 h del cuadro, ya que el pronóstico depende de la precocidad del tratamiento quirúrgico.

## Bibliografía

1. Jacob A, Weinschenker BG. An approach to the diagnosis of acute transverse myelitis. *Semin Neurol.* 2008;28:105-20.
2. Greenberg BM, Kerr D. Acute weakness: A practical step-by-step approach to distinguishing myelopathy from neuropathy. *Adv Stud Med.* 2006;6:391-8.
3. Kaplin AI, Krishnan C, Deshpande DM, Pardo CA, Kerr DA. Diagnosis and management of acute myelopathies. *Neurologist.* 2005;11:2-18.