

4. Ludington-Hoe SM, Anderson GC, Swinth JY, Thompson C, Hadeed AJ. Randomized controlled trial of kangaroo care: Cardiorespiratory and thermal effects on healthy preterm infants. *Neonatal Netw.* 2004;23:39–48.
5. Ludington-Hoe SM, Ferreira C, Swinth J, Ceccardi JJ. Safe criteria and procedure for kangaroo care with intubated preterm infants. *J Obstet Gynecol Neonatal Nurs.* 2003;32:579–88.
6. Gazzolo D, Masetti P, Meli M. Kangaroo care improves post-extubation cardiorespiratory parameters in infants after open heart surgery. *Acta Paediatr.* 2000;89:728–9.

F. Camba*, M.C. Céspedes, R. Jordán,
E. Gargallo y J. Perapoch

*Servicio de Neonatos, Hospital Universitario Vall
d'Hebron, Barcelona, España*

* Autor para correspondencia.

Correo electrónico: fcamba@vhebron.net (F. Camba).

<http://dx.doi.org/10.1016/j.anpedi.2015.07.017>

Leucoencefalopatía con afectación de troncoencéfalo y médula espinal y elevación de lactato: presentación de 2 nuevos casos



Leucoencephalopathy with brain stem and spinal cord involvement and lactate elevation: Report of two new cases

Sra. Editora:

La leucoencefalopatía con afectación de troncoencéfalo y médula espinal, y elevación de lactato es una enfermedad rara que afecta a la sustancia blanca cerebral, habiéndose descrito menos de un centenar de casos. La sintomatología suele comenzar en la infancia o adolescencia caracterizándose por una ataxia cerebelar lentamente progresiva, espasticidad y disfunción de la columna dorsal de la médula espinal. Su diagnóstico se basa en las anomalías encontradas en la resonancia magnética (RM) y en la espectroscopia. Es de herencia autosómica recesiva y está causada por mutaciones en el gen DARS2.

Presentamos los casos de unas gemelas de 14 meses, exprematuras de 32 semanas e hijas de padres consanguíneos, remitidas para estudio por desmedro. Siguen controles en consulta apreciándose a los 9 meses un leve retraso del desarrollo psicomotor. A los 14 meses ingresan para estudio por desnutrición severa. A nivel neurológico presentan regresión psicomotriz con ausencia de sedestación y volteos, fijación y seguimiento de la mirada irregulares y escaso interés por los objetos. Se realiza estudio metabólico y nutricional destacando una discreta elevación de lactato en sangre. En la RM cerebral-medular presenta hallazgos superponibles con marcada afectación difusa y homogénea de la sustancia blanca periventricular y de centros semiovalares, y de sustancia blanca de pedúnculos cerebelosos. Hay afectación de la parte posterior y anterior del cuerpo calloso, de los tractos corticoespinales desde el brazo posterior de la cápsula interna, pasando por el tronco hasta los tractos corticoespinales laterales en la médula y de tractos sensitivos desde columnas dorsales de la médula cervical, lemnisco medial en tronco hasta tálamo y corona radiada (figs. 1 y 2). Se realiza estudio de RM espectroscopia (RME) hallándose disminución de la relación N-acetil aspartato/creatina y aumento de lactato. Evolución tórpida en ambas gemelas con empeoramiento neurológico progresivo,

presentando episodios recurrentes de sobreinfecciones respiratorias que conducen a su fallecimiento a los 2 años de edad.

Las leucoencefalopatías constituyen un grupo heterogéneo de enfermedades que afectan de forma primaria a la sustancia blanca cerebral. En el año 2003, van der Knaap et al., describen por primera vez una nueva entidad, la LBS-L (por su traducción en inglés, *Leukoencephalopathy with involvement of Brainstem and Spinal cord and increased Lactate*), de herencia autosómica recesiva¹.

En la mayoría de los casos descritos, la sintomatología se inicia entre la infancia temprana y la adolescencia, y suele progresar de forma gradual. Los principales hallazgos clínicos incluyen ataxia cerebelar lentamente progresiva, temblor, debilidad muscular y espasticidad predominante en miembros inferiores, con déficit cognitivo leve o ausente¹⁻³. La enfermedad se muestra lentamente progresiva, generando con el curso de los años incapacidad en la marcha y necesidad del uso de silla de ruedas. El espectro fenotípico de la enfermedad es bastante amplio, variando desde casos oligosintomáticos, normalmente con inicio en etapa adulta, hasta casos de inicio precoz y de evolución rápida y fatal⁴.

La RM muestra anomalías en la intensidad de señal de la sustancia blanca periventricular y profunda, y afectación selectiva de las conexiones cerebelosas, de las vías piramidales y sensitivas en toda su longitud hasta la médula espinal, y trayectos intraparenquimatosos del trigémino⁵. El estudio de RM espectroscopia suele demostrar aumento de ácido láctico. Estas alteraciones en la imagen por RM, junto al hallazgo de una concentración de lactato anormalmente elevada en la sustancia blanca en RME se consideran características de la enfermedad¹⁻⁴.

La confirmación diagnóstica se establece mediante el estudio genético. La LBS-L es una enfermedad autosómica recesiva, causada por mutaciones en el gen DARS2 localizado en el cromosoma 1, el cual codifica para la aspartil-t-RNA sintetasa mitocondrial⁶. En nuestras pacientes no se realizó dado que la clínica, la neuroimagen y el aumento de lactato en la espectroscopia tan característicos, se consideraron suficientes para su diagnóstico. No obstante, es importante la confirmación genética no solo para un mejor conocimiento de esta enfermedad sino también por la posibilidad de realizar diagnóstico prenatal. El pronóstico en general es mejor que en la mayoría de leucoencefalopatías hereditarias con excepción de los casos de inicio en etapa infantil. Actualmente no existe una terapia efectiva para esta enfermedad. El único tratamiento es de

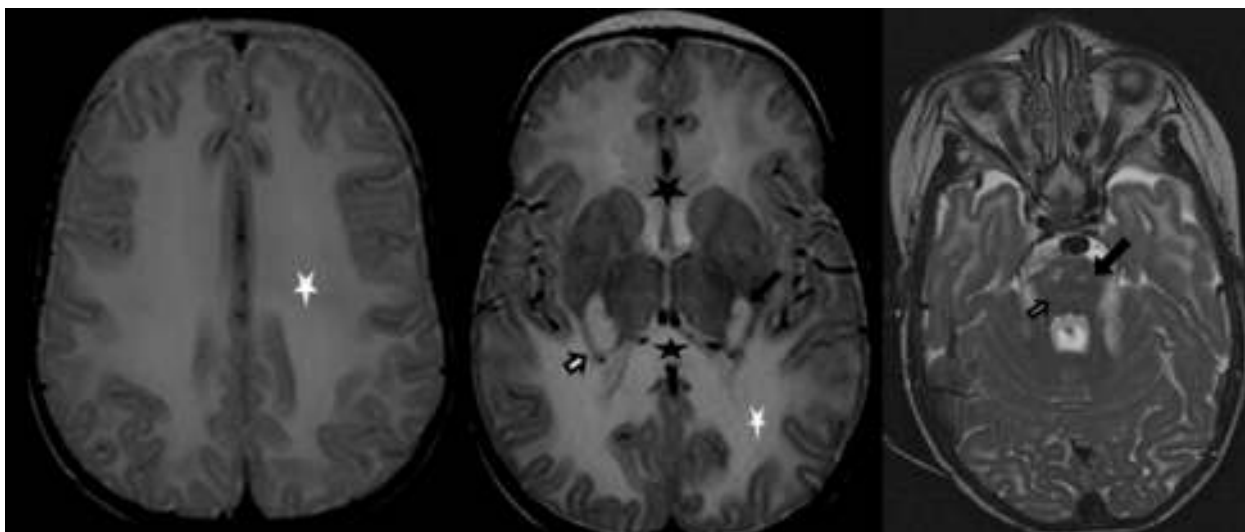


Figura 1 Imágenes transversales T2. Muestran extensa afectación de la sustancia blanca periventricular, profunda y cerebelosa (asteriscos blancos). Afectación de cuerpo calloso (asteriscos negros) y del tracto corticoespinal, desde brazo posterior de capsula interna y vía piramidal en tronco (flechas negras). Alteración de señal en tálamo, y lemnisco medial en tronco (flechas blancas). Afectación trayecto trigeminal (cabeza flecha blanca).

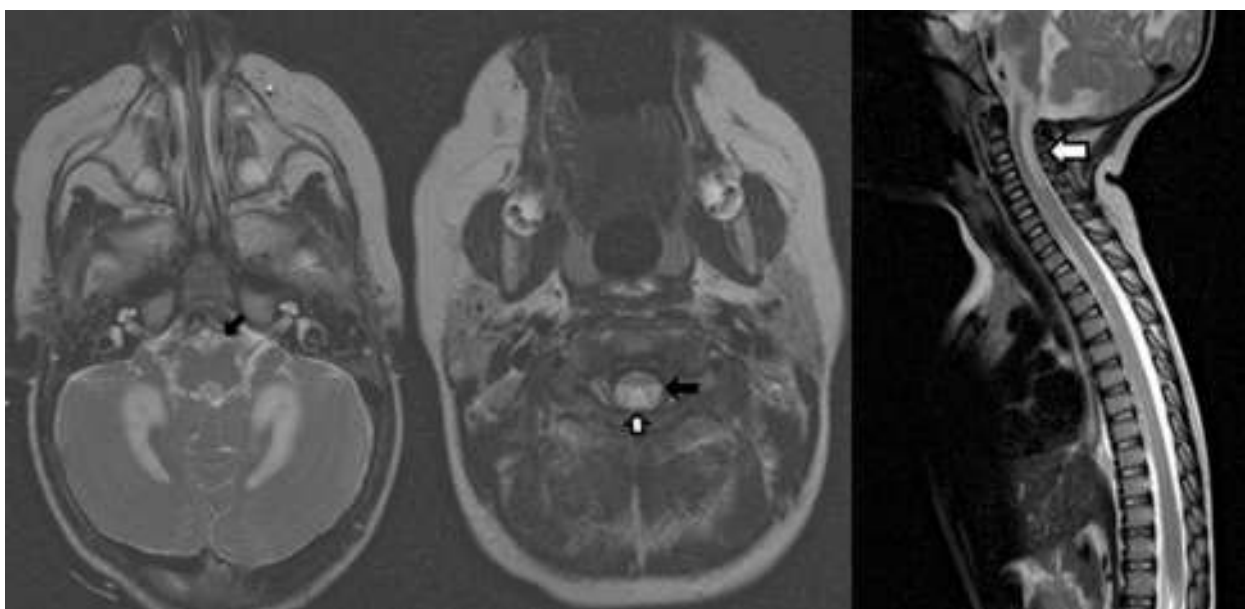


Figura 2 Imágenes transversales T2 de bulbo y médula, y sagital T2 de columna cervical. Afectación de la vía piramidal en bulbo y tractos corticoespinales laterales de la médula (flechas negras). Afectación en columnas dorsales de la médula (flechas blancas).

soporte: estimulación temprana, fisioterapia, rehabilitación, tratamiento antiepiléptico si lo requiriera y terapia nutricional.

En conclusión, presentamos los casos de 2 gemelas con diagnóstico precoz de leucoencefalopatía con afectación de tronco de encéfalo y médula espinal, y elevación de lactato, una rara enfermedad metabólica de reciente descripción, que han mostrado una rápida evolución clínica. Enfatizamos la utilidad de la RM cerebral y medular al mostrar unos hallazgos diferenciales y superponibles en ambos casos presentados permitiendo una orientación diagnóstica específica de esta enfermedad.

Bibliografía

1. Van der Knaap MS, van der Voon P, Barkhof F, van Coster R, Krägeloh-Mann I, Felgenbaum A, et al. A new leucoencephalopathy with brainstem and spinal cord involvement and high lactate. *Ann Neurol.* 2003;53:252-8.
2. Tavora DGF, Nakayama M, Gama RL, de Lara Alvim TC, Portugal D, Comerlato EA. Leucoencephalopathy with brainstem and spinal cord involvement and high brain lactate: Report of three Brazilian patients. *Arq Neuropsiquiatr.* 2007;65:506-11.
3. Serkov SV, Pronin IN, Bikova OV, Maslova OI, Arutyunov NV, Muravina TI, et al. Five patients with recently described novel leucoencephalopathy with brainstem and spinal cord

- involvement and elevated lactate. *Neuropediatrics*. 2004;35: 1–5.
4. Van Berge L, Hamilton EM, Linnankivi T, Uziel G, Steenweg ME, Isohanni P, et al. Leukoencephalopathy with brainstem and spinal cord involvement and lactate elevation: Clinical and genetic characterization and target for therapy. *Brain*. 2014;137:1019–29.
 5. Aicardi J. Encefalopatías progresivas sin anomalía metabólica conocida. En: Fejerman N, Fernández Álvarez E, editores. *Neurología pediátrica*. 3.^a ed. Buenos Aires: Médica Panamericana; 2007. p. 386–403.
 6. Scheper GC, van der Klok T, van Andel RJ, van Berkel CG, Sissler M, Smet J, et al. Mitochondrial aspartyl-tRNA synthetase deficiency causes leukoencephalopathy with brainstem and spinal cord involvement and lactate elevation. *Nat Genet*. 2007;39:534–9.

I. Navarro Vázquez^{a,*}, L. Maestre Martínez^a,
E. Lozano Setién^b y F. Menor Serrano^c

^a *Servicio de Pediatría, Hospital General de Almansa, Almansa, Albacete, España*

^b *Servicio de Radiología, Complejo Hospitalario Universitario de Albacete, Albacete, España*

^c *Servicio de Radiología Infantil, Hospital Universitari i Politècnic La Fe, Valencia, España*

* Autor para correspondencia.

Correo electrónico: inmanavarro@hotmail.com

(I. Navarro Vázquez).

<http://dx.doi.org/10.1016/j.anpedi.2015.07.019>