

## IMÁGENES EN PEDIATRÍA

**Fetus in fetu versus teratoma fetiforme****Foetus in foetu versus foetiform teratoma**

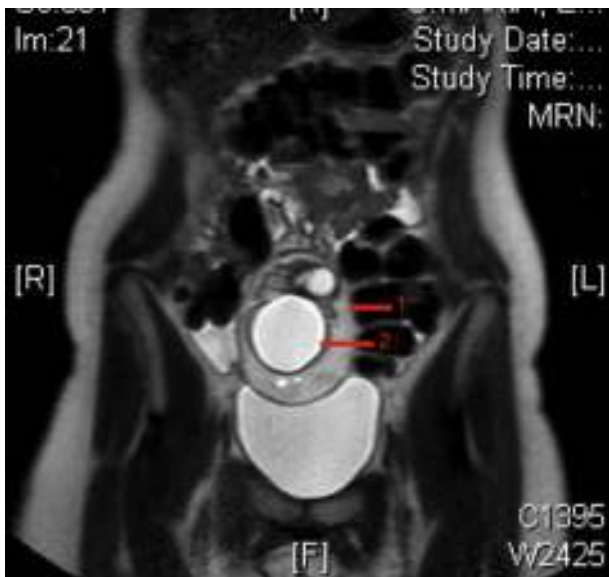
Manuel Jesús Ruiz Catena\*, Antonio Ruiz Orpez y Alejandro Unda Freire

Servicio de Cirugía Pediátrica, Hospital Materno Infantil, Málaga, España

Disponible en Internet el 28 de agosto de 2015

Presentamos el caso de una paciente de 13 años, que acude por dolor abdominal y sensación de masa pélvica, con ciclos menstruales normales, sin antecedentes de interés a la cual se le realizó estudio ecográfico que se completó con RM,

donde se describía una masa sólida compleja dependiente del ovario derecho de  $8 \times 7,9 \times 10,7$  cm de límites bien definidos, no infiltrantes, con contenido sólido-quístico de diferente intensidad (grasa y calcio) (fig. 1). La AFP y BHCG fueron normales. Se indicó laparoscopia donde se extirpó un quiste dentro del cual encontramos una masa fetiforme (fig. 2) revestida por piel y cabello en su porción cefálica, en la que son claramente reconocibles 2 vestigios de miembros superiores e inferiores. Al corte estaba constituida por grasa, y en la parte cefálica mostraba tejido óseo conformando un cráneo en el que se describen meninges y tejido nervioso. En la zona ventral se define un rudimentario tubo digestivo que continua con una fosa anal (fig. 3).



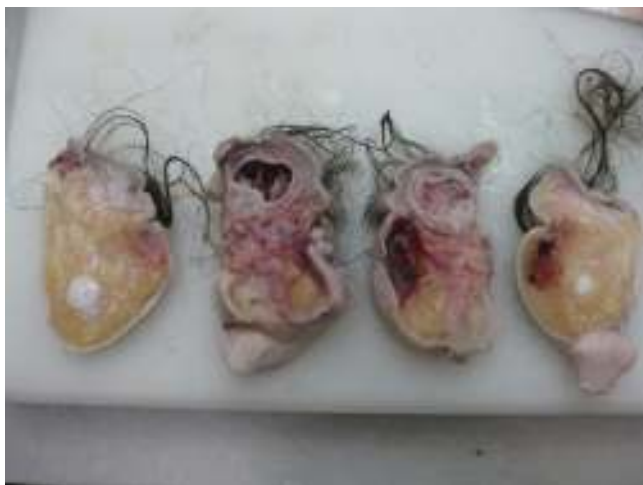**Figura 1** Imagen de la TC donde se evidencia la cubierta quística (1), que contiene estructuras de diferentes densidades y una imagen circular cálcica (2), que se corresponde con el cráneo.



**Figura 2** Pieza quirúrgica donde se reconoce el aspecto de feto rudimentario.

\* Autor para correspondencia.

Correo electrónico: [manueljessr@gmail.com](mailto:manueljessr@gmail.com) (M.J. Ruiz Catena).



**Figura 3** Diferentes cortes para examen anatomopatológico que muestran el esbozo intestinal y el tejido neural.

Tras una revisión de la literatura encontramos que el *fetus in fetu* y el teratoma fetiforme son 2 condiciones extremadamente raras, algunos autores describen diferencias morfológicas (presencia de columna, desarrollo

de extremidades, localización) y genéticas (homocigosis, alteraciones cromosómicas) que pueden orientar hacia su diferenciación; en nuestro caso, el estudio anatomopatológico lo definió como teratoma fetiforme<sup>1,2</sup>.

El teratoma maduro es el tumor derivado de células germinales del ovario más frecuente. A pesar de su frecuencia se han publicado menos de 30<sup>3</sup> casos con estructura fetiforme. Debemos diferenciarlo de las formas inmaduras (malignas) usando marcadores tumorales y estudios de imagen.

### Bibliografía

1. Weiss JR, Burgess JR, Kaplan KJ. Fetiform teratoma (*homunculus*). *Arch Pathol Lab Med*. 2006;130:1552–6.
2. Brand A, Alves MC, Saraiva C, Loio P, Goulão J, Malta J, et al. *Fetus in fetu*-diagnostic criteria and differential diagnosis-a case report and literature review. *J Pediatr Surg*. 2004;39:616–8.
3. Hoeffel CC, Nguyen KQ, Phan HT, Truong NH, Nguyen TS, Tran TT, et al. *Fetus in fetu*: A case report and literature review. *Pediatrics*. 2000;105:1335–44.