



IMÁGENES EN PEDIATRÍA

Vesícula biliar multiseptada como hallazgo casual, ¿qué hacer?



Multiseptate gallbladder as a casual finding. What to do?

María Bordallo Vázquez*, Alejandro Encinas Goenechea, Natalia Gallego Mellado y Jerónimo González Piñera

Servicio de Cirugía Pediátrica, Hospital General Universitario de Alicante, Alicante, España

Disponible en Internet el 23 de enero de 2016

Varón de 15 meses remitido a nuestro centro por sospecha de invaginación intestinal. La ecografía descartó invaginación, visualizando una imagen quística multiseptada de paredes finas en la teórica localización de la vesícula biliar

(fig. 1 A) que 6 años después permanece sin cambios ecográficos (fig. 1B). La vía biliar intra y extrahepática, el hígado y el páncreas eran normales, así como los marcadores de función hepática. El estudio se completó con una

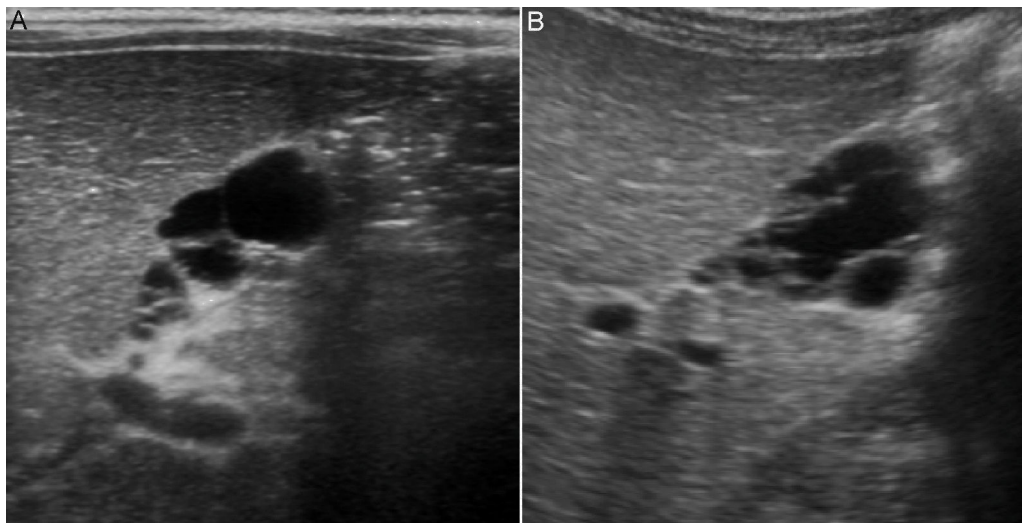


Figura 1 Ecografía abdominal: aspecto ecográfico de la vesícula al diagnóstico (A) y en el último control 6 años después (B).

* Autor para correspondencia.

Correo electrónico: merybordallo@gmail.com (M. Bordallo Vázquez).

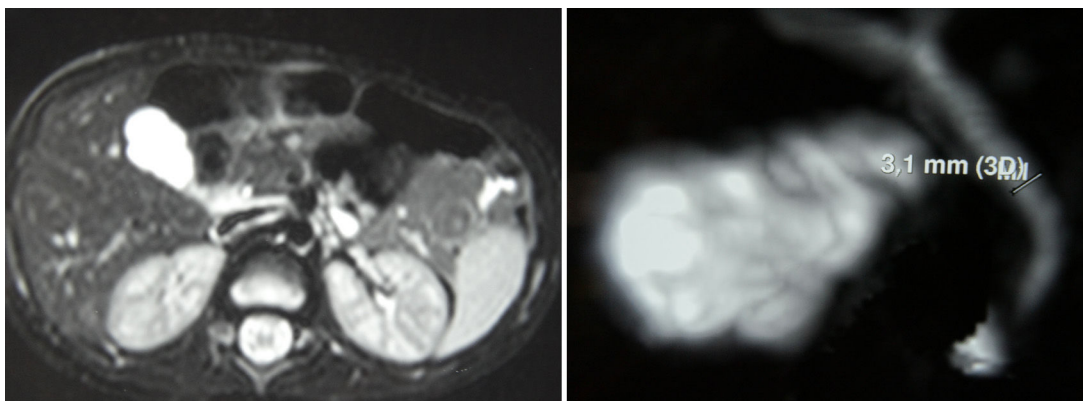


Figura 2 Colangio-RMN que confirma el diagnóstico de vesícula biliar multiseptada sin litiasis ni barro biliar en su interior, y descarta malformaciones del colédoco y de la unión biliopancreática.

colangiorresonancia (fig. 2). Dos años después comenzó con crisis intermitentes de dolor abdominal, por lo que se solicitó una gammagrafía biliar para descartar una exclusión o discinesia vesicular. Se remitió a digestivo infantil, siendo diagnosticado de intolerancia a la lactosa con un test de sobrecarga oral. Los episodios de dolor cedieron con tratamiento dietético. El paciente tiene actualmente 7 años y sigue controles anuales.

Discusión

La vesícula biliar multiseptada, descrita en 1963 por Simon y Tandon, es una entidad congénita infrecuente, con alrededor de 50 casos publicados.

Ecográficamente la vesícula es de tamaño normal, con contornos lobulados y múltiples septos, dándole un aspecto característico en «panal de abeja». Suele presentarse de forma aislada, pero puede asociar otras anomalías de la vía biliar como quiste de colédoco, ectopia vesicular o anomalías de la unión biliopancreática¹.

La colecistectomía está indicada si existen cálculos o signos de colecistitis. En pacientes sintomáticos es importante

descartar otras causas de dolor abdominal, como en nuestro caso. Aunque se ha descrito un caso aislado de carcinoma vesicular³, en pacientes con diagnóstico incidental la vigilancia clínica y radiológica es una alternativa^{2,3}.

Agradecimientos

A la sección de Radiología Pediátrica del Hospital General Universitario de Alicante y al Servicio de Pediatría del Hospital General Universitario de Elche.

Bibliografía

1. Wanaguru D, Jiwane A, Day AS, Adams S. Multiseptate gallbladder in an asymptomatic child. *Case Rep Gastrointest Med.* 2011;2011:1-4.
2. Rivera-Troche EY, Hartwig MG, Vaslef SN. Multiseptate gallbladder. *J Gastrointest Surg.* 2009;13:1741-3.
3. Geremia P, Tomà P, Martinoli C, Camerini G, Derchi L. Multiseptate gallbladder: Clinical and ultrasonographic follow-up for 12 years. *J Pediatr Surg.* 2013;48:25-8.