

IMÁGENES EN PEDIATRÍA

Acantosis nigricans en los síndromes de resistencia grave a la insulina



Acantosis nigricans in severe insulin resistance syndromes

David Araújo-Vilar^{a,*}, Jesús Barreiro^b, Sofía Sánchez-Iglesias^a y Cristina Guillín-Amarelle^a

^a Unidad de Enfermedades Tiroideas y Metabólicas, CIMUS-IDIS, Universidad de Santiago de Compostela, Santiago de Compostela, La Coruña, España

^b Unidad de Endocrinología Pediátrica, Crecimiento y Adolescencia, Departamento de Pediatría, Hospital Clínico Universitario de Santiago de Compostela, Santiago de Compostela, La Coruña, España

Disponible en Internet el 15 de febrero de 2016

La acantosis nigricans (AN) es un signo cutáneo de resistencia a la insulina (RI), que se manifiesta como un oscurecimiento y engrosamiento de la piel. La mayor prevalencia de obesidad entre niños y adolescentes ha hecho que este signo se pueda observar más frecuentemente y debe ser diferenciado de otros cuadros infrecuentes de RI grave no asociados con la obesidad.

Los síndromes de Donohue, Rabson-Mendenhall y RI tipo A son trastornos debidos a mutaciones en el receptor de la insulina. El síndrome de Donohue se manifiesta desde el nacimiento con AN, facies de duende, pubertad precoz, escaso panículo adiposo, hipertrichosis, retraso del desarrollo e hipoglucemias. El síndrome de Rabson-Mendenhall¹ (fig. 1) se caracteriza por retraso del desarrollo, AN, apiñamiento dental e hipertrofia gingival (fig. 2) y macropene/clitoromegalia. El síndrome de RI tipo A suele

manifestarse durante la pubertad con AN, ovario poliquístico, hiperandrogenismo y diabetes mellitus¹.

El síndrome de RI tipo B es un trastorno autoinmune clínicamente parecido al tipo A, asociado a la presencia de anticuerpos anti-receptor de insulina, de inicio en la etapa adulta².

Entre los cuadros lipodistróficos³, el síndrome de Berardinelli-Seip se manifiesta durante el primer año, con facies tosca, ausencia de grasa, AN, musculatura bien definida, flebomegalia y distensión abdominal. El síndrome de Lawrence (fig. 3) es un trastorno autoinmune que puede presentarse como una fenocopia del síndrome de Berardinelli-Seip. La lipodistrofia parcial familiar tipo 2 es una enfermedad autosómica dominante caracterizada por la pérdida de grasa en extremidades y nalgas, y acúmulo en cara y sotabarba.

* Autor para correspondencia.

Correo electrónico: david.araujo@usc.es (D. Araújo-Vilar).

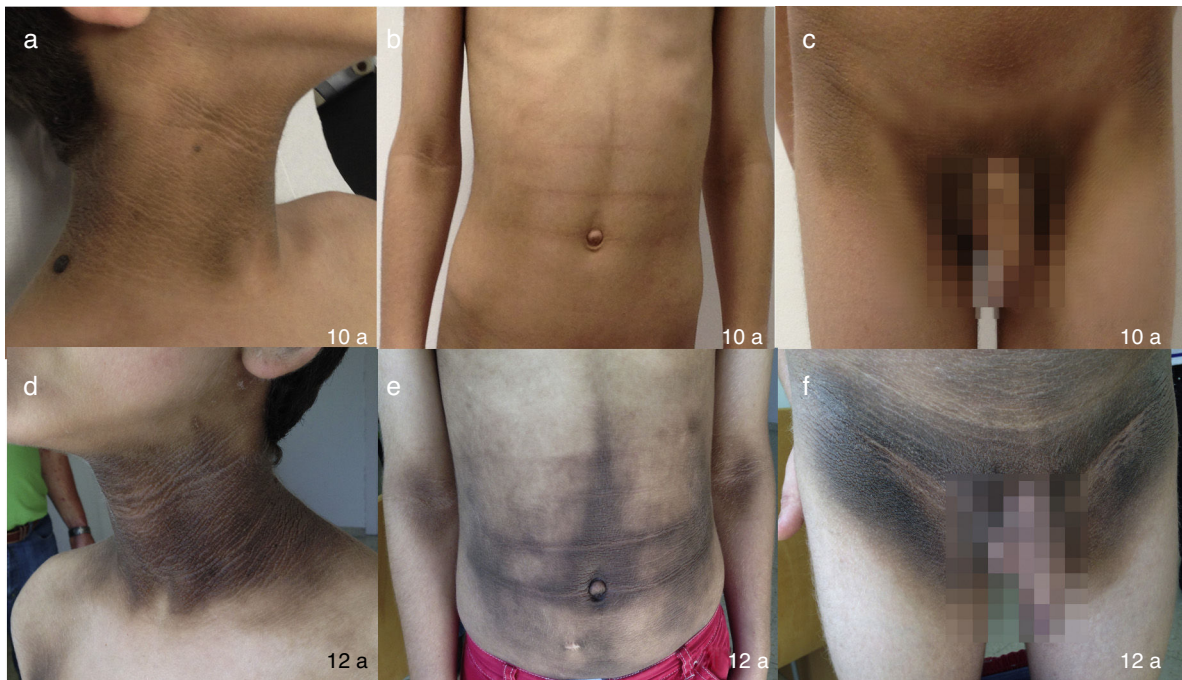


Figura 1 Evolución de la acantosis nigricans en diferentes áreas del cuerpo, algunas poco habituales (b y e: abdomen, flexura de codos), a los 10 (a-c) y a los 12 años de edad (d-f) en un niño con el síndrome de Rabson-Mendenhall.

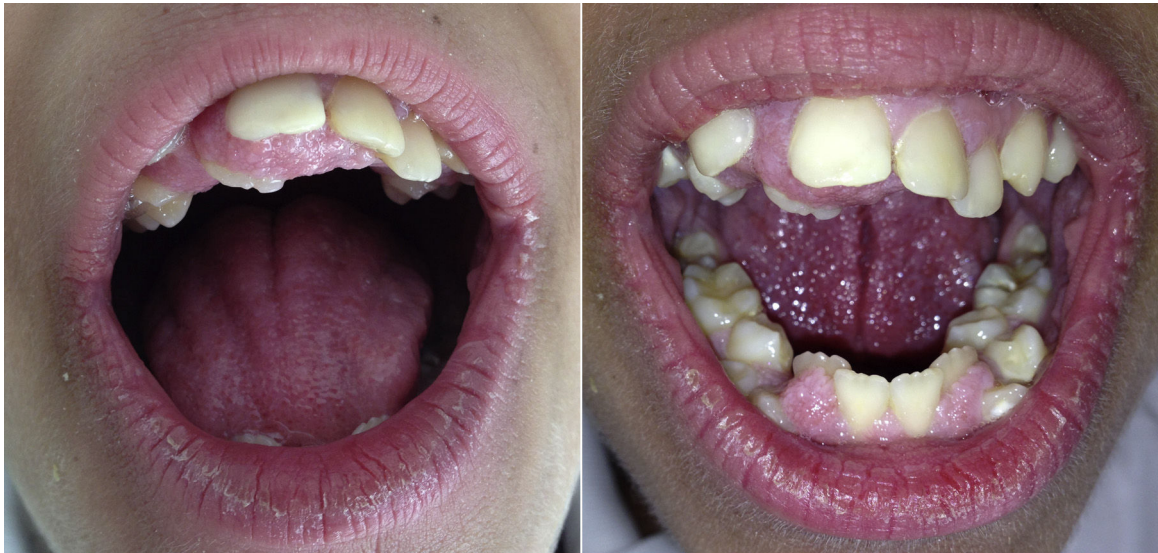

Figura 2 Apiñamiento dental e hipertrofia gingival en el síndrome de Rabson-Mendenhall.

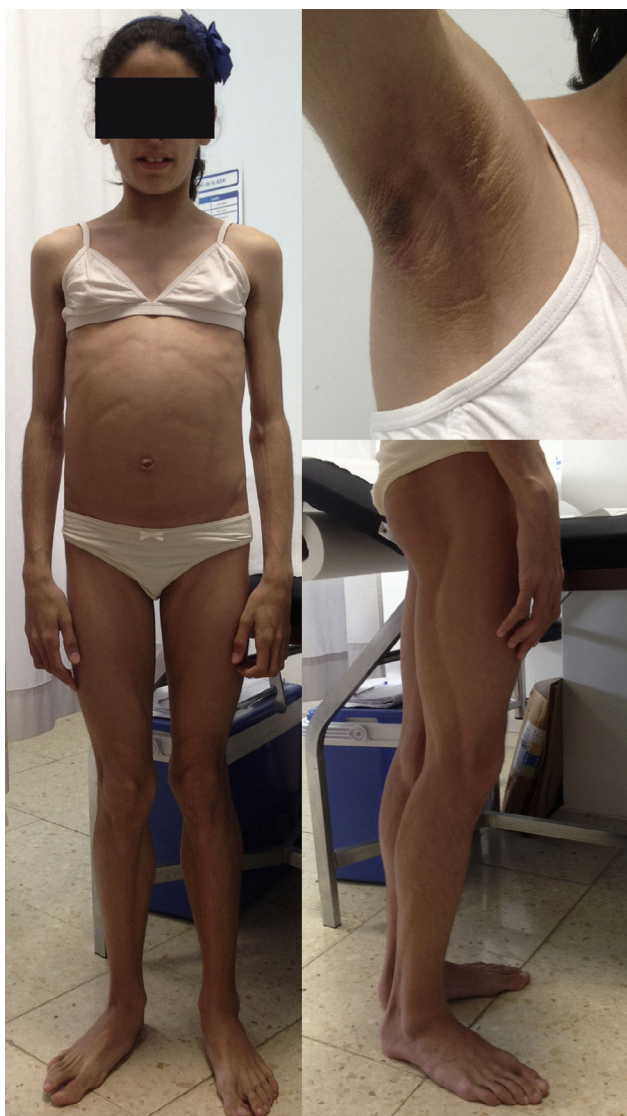

Figura 3 Niña de 12 años que padece una lipodistrofia generalizada adquirida (síndrome de Lawrence), y en la que se aprecia la ausencia generalizada de tejido adiposo, la musculatura bien definida y la acantosis nigricans.

Bibliografía

1. Musso C, Cochran E, Moran SA, Skarulis MC, Oral EA, Taylor S, et al. Clinical course of genetic diseases of the insulin receptor (type A and Rabson-Mendenhall syndromes): A 30-year prospective. *Medicine (Baltimore)*. 2004;83:209–22.
2. Arioglu E, Andewelt A, Diabo C, Bell M, Taylor SI, Gordon P. Clinical course of the syndrome of autoantibodies to the insulin receptor (type B insulin resistance): A 28-year perspective. *Medicine (Baltimore)*. 2002;81:87–100.
3. Guillín-Amarelle C, Sánchez-Iglesias S, Araújo-Vilar D. Síndromes lipodistróficos infrecuentes. *Med Clin (Barc)*. 2015;144:80–7.