



IMÁGENES EN PEDIATRÍA

Presentaciones atípicas de xantogranuloma juvenil



Atypical presentations of juvenile xanthogranuloma

Lorena Martínez-Leboráns^{a,*}, Altea Esteve-Martínez^a,
Anna Agustí-Mejías^b e Isabel Febrer Bosch^a

^a Servicio de Dermatología, Hospital General Universitario de Valencia, Valencia, España

^b Servicio de Dermatología, Hospital Virgen de los Lirios, Alcoy, Alicante, España

Disponible en Internet el 13 de mayo de 2016

Presentamos 2 casos de xantogranuloma juvenil (XGJ) de presentación inusual. El primero es una niña de 7 meses que consultó por presentar múltiples nódulos de consistencia firme afectando a cara, cuero cabelludo, tronco y extremidades (fig. 1), que alcanzaron el centímetro y medio de diámetro mayor, y comenzaron a regresar sin tratamiento a los 3 meses, dejando cicatrices deprimidas. El segundo

caso se trata de una niña de 6 meses que presentó una masa en región cervical posterior, desde el tercer mes de vida, de 35 × 25 mm, compuesta de pequeños nódulos de coloración amarillenta y tacto gomoso (fig. 2). La biopsia mostró una proliferación de histiocitos de citoplasma espumoso y células gigantes multinucleadas tipo Touton, así como un infiltrado de eosinófilos, linfocitos y células plasmáticas (fig. 3). Las tinciones inmunohistoquímicas fueron positivas para CD68 y negativas para CD1a y S100, estableciendo el

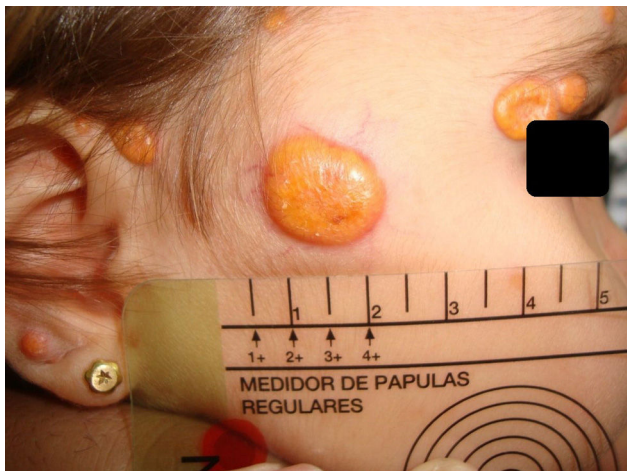


Figura 1 Múltiples lesiones macronodulares de coloración amarillenta a nivel facial.

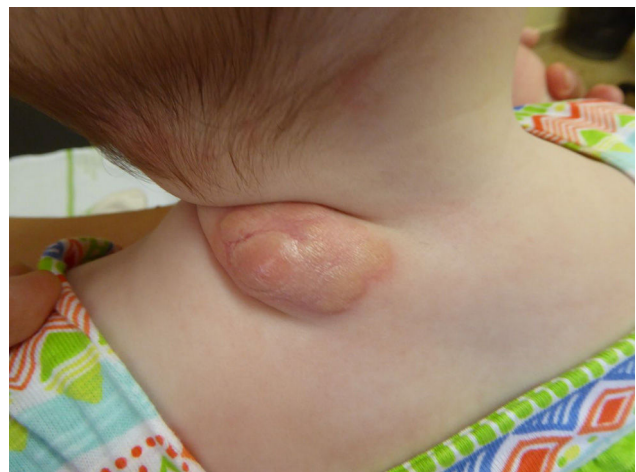

Figura 2 Masa en región cervical posterior de 35 × 25 mm, compuesta de pequeños nódulos de coloración amarillenta y tacto gomoso.

* Autor para correspondencia.
Correo electrónico: lorenamarleb@gmail.com
(L. Martínez-Leboráns).

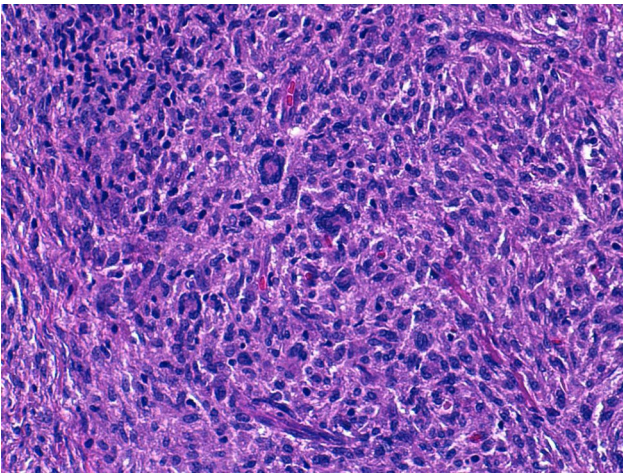


Figura 3 Histiocitos con citoplasma espumoso junto con células gigantes multinucleadas (H&E $\times 100$).

diagnóstico de XGJ. En ambos casos, los estudios complementarios descartaron afectación sistémica.

El XGJ es la forma más frecuente de histiocitosis sin células de Langerhans. La piel es el principal órgano afecto,

en forma de pápula o nódulo eritemato-amarillento, menor de 1 cm¹. Las lesiones macronodulares múltiples (5 mm-2 cm) y el XGJ gigante (2-10 cm), son subtipos muy poco frecuentes. Pueden existir lesiones subcutáneas con afectación muscular² y también pueden verse implicados, la órbita, la cavidad nasal, el sistema nervioso central, el hígado, el bazo o el hueso. Pacientes con lesiones múltiples y menores de 2 años tienen un riesgo mayor de afectación ocular³, por lo que estaría indicado realizar un despistaje oftalmológico.

Bibliografía

1. Dehner LP. Juvenile xanthogranulomas in the first two decades of life: A clinicopathologic study of 174 cases with cutaneous and extracutaneous manifestations. *Am J Surg Pathol.* 2003;27:579-93.
2. Janssen D, Harms D. Juvenile xanthogranuloma in childhood and adolescence: A clinicopathologic study of 129 patients from the kiel pediatric tumor registry. *Am J Surg Pathol.* 2005;29: 21-8.
3. Cypel TKS, Zuker RM. Juvenile xanthogranuloma: Case report and review of the literature. *Can J Plast Surg.* 2008;16: 175-7.