



IMÁGENES EN PEDIATRÍA

Hipertensión intracraneal: medición ecográfica de la vaina del nervio óptico[☆]

Intracranial hypertension: Ultrasound measurement of the optic nerve sheath

José Luis Vázquez Martínez, Aiza Carolina Hernández Villarroel*,
María Tejado Castillo y María Sánchez Porras

Unidad de Cuidados Intensivos Pediátricos, Hospital Universitario Ramón y Cajal, Madrid, España

Disponible en Internet el 9 de febrero de 2018

Presentamos el caso de un varón de 14 años diagnosticado de hidrocefalia obstructiva y lesión ocupante de espacio en mesencéfalo, en contexto del estudio de cefalea de un mes de evolución. Trasladado a nuestra UCIP por cefalea, sono-fotofobia, adormecimiento de miembros superiores y detección de papiledema en su hospital de origen. Al ingreso está estable hemodinámica y respiratoriamente. Se realiza fondo de ojo por oftalmología que resulta normal (sin papiledema). En ecografía de la vaina del nervio óptico (VNO) realizada por el intensivista pediátrico se objetiva dilatación bilateral (fig. 1b y c) compatible con hipertensión intracraneal (HTIC) observada en resonancia magnética (fig. 1a).

A las 36 h del ingreso se realiza ventriculostomía endoscópica con buena evolución clínica posterior. Los controles ecográficos seriados durante las 24 h tras la cirugía,

objetivan disminución progresiva del diámetro de la VNO (fig. 2)¹.

La fundoscopia para evidenciar papiledema en los casos sospechosos de HTIC puede ser difícil, aun en manos expertas. La medición ecográfica de la VNO se plantea como una posible alternativa ya que no precisa dilatación pupilar (no interfiere en la exploración neurológica), es sencilla, reproducible y muestra una adecuada correlación con las mediciones de la presión intracraneal²; además, refleja el aumento de esta de modo más precoz que la fundoscopia, que requiere unas horas de HTIC establecida para detectar papiledema. Por tanto, la medición ecográfica de la VNO es una técnica que debería ser tenida en cuenta tanto para el *screening* diagnóstico inicial de HTIC³, así como para la monitorización seriada no invasiva en el paciente neurocrítico.

[☆] Trabajo presentado en el 65 Congreso de la Asociación Española de Pediatría, Santiago de Compostela, junio 2017.

* Autor para correspondencia.

Correo electrónico: aizacarolina@gmail.com
(A.C. Hernández Villarroel).

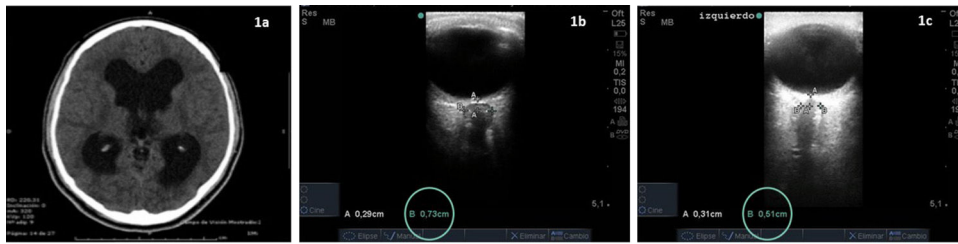


Figura 1 La ecografía de la VNO se realiza con el paciente en decúbito supino, aplicando sobre el párpado un transductor lineal de alta frecuencia (5-10 MHz) e identificándose en este plano transversal/axial la VNO como una imagen hipoeoica retrobulbar, cuyo diámetro debe ser medido a 3 mm de profundidad desde la retina. El punto de corte de normalidad es variable según la edad del paciente y la persistencia de la fontanela permeable o no; en los primeros 4 años se pueden detectar aumentos de la VNO de 4 a 4,5 mm, mientras que en niños mayores se consideran normales valores $< 5 \text{ mm}^{1-3}$. Resonancia magnética al ingreso (a): se observa aumento de tamaño del sistema ventricular bilateral. En la ecografía de la VNO presenta un diámetro en lado derecho de 0,73 cm (dilatada) (b) y en lado izquierdo 0,51 cm (límite de la normalidad) (c).

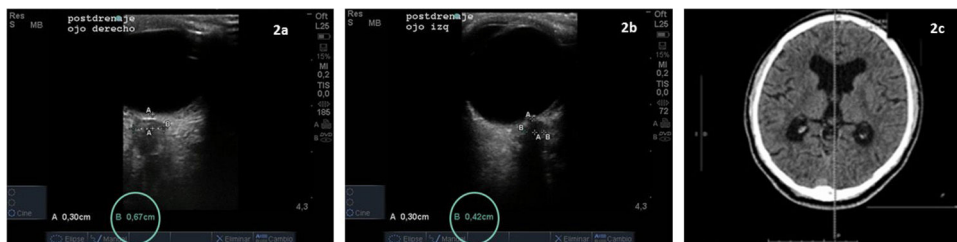

Figura 2 Ecografía de la VNO posdrenaje: diámetro lado derecho (a) 0,68-0,65 cm (disminución en relación con inicial) y lado izquierdo (b) 0,44-0,42 cm (normal). Resonancia magnética de control al mes (c): disminución del tamaño del sistema ventricular con disminución de la hiperintensidad circundante.

Bibliografía

1. Choi SH, Min KT, Park EK, Kim MS, Jung JH, Kim H. Ultrasonography of the optic nerve sheath to assess intracranial pressure changes after ventriculo-peritoneal shunt surgery in children with hydrocephalus: A prospective observational study. *Anaesthesia*. 2015;70:1268–73.
2. Padayachy LC, Padayachy V, Galal U, Gray R, Fieggen AG. The relationship between transorbital ultrasound measurement of the optic nerve sheath diameter (ONSD) and invasively measured ICP in children. *Childs Nerv Syst*. 2016;32:1769–85.
3. Toscano M, Spadetta G, Pulitano P, Rocco M, di Piero V, Mecarelli O, et al. Optic Nerve Sheath Diameter Ultrasound Evaluation in Intensive Care Unit: Possible Role and Clinical Aspects in Neurological Critical Patients' Daily Monitoring. 2017;2017:1621428, <http://dx.doi.org/10.1155/2017/1621428>