



IMÁGENES EN PEDIATRÍA

## El hemangioma mediastínico y la importancia del GLUT-1<sup>☆</sup>

### Mediastinal haemangioma and the role of GLUT1

Vanesa Villamil<sup>a,\*</sup>, Óscar Girón Vallejo<sup>a</sup>, Nery Alfredo Méndez Aguirre<sup>a</sup> y Teresa Martínez Menchón<sup>b</sup>

<sup>a</sup> Servicio de Cirugía Pediátrica, Hospital Clínico Universitario Virgen de la Arrixaca, Murcia, España

<sup>b</sup> Servicio de Dermatología, Hospital Clínico Universitario Virgen de la Arrixaca, Murcia, España

Disponible en Internet el 30 de mayo de 2018

La localización extracutánea del hemangioma complica la toma de decisiones para el cirujano ya que plantea diagnóstico diferencial con tumores más graves, agresivos y de tratamiento diferente. La aparición del marcador GLUT-1<sup>1</sup> y el tratamiento con propranolol<sup>2</sup> han cambiado el abordaje diagnóstico y terapéutico de estos tumores.

Presentamos el caso de una niña de 4 meses de edad con estridor y diagnóstico broncoscópico de estenosis y desviación traqueal extrínseca. En la TAC realizada se aprecia masa mediastínica y cervical e hipervascularizada (figs. 1 y 2). Ante la sospecha de neuroblastoma se realiza biopsia cervical en la que se encuentra masa abultada, de color rojo intenso y fácil sangrado. Con el diagnóstico diferencial de hemangioma infantil, se instaura tratamiento con propranolol a 3 mg/kg/día. En los días siguientes al inicio del

tratamiento se comprueba mejoría del estridor (fig. 3). La biopsia informó de hallazgos compatibles con hemangioma infantil, y en la inmunohistoquímica se comprobó la positividad del GLUT-1. Al año de seguimiento, el tumor es prácticamente inapreciable.

La localización más frecuente del hemangioma es en cabeza y cuello, aunque algunos pueden tener una localización atípica, extracutánea, como el mediastino o la cavidad abdominal<sup>3</sup>. Ante la duda diagnóstica, la biopsia e inmunohistoquímica con GLUT-1 ofrecen en el primer año de vida cerca de un 100% de certeza diagnóstica<sup>1</sup>. La ecografía doppler y la resonancia con gadolinio o la angioresonancia completan el diagnóstico de extensión<sup>3</sup>. Solo la fusión de los hallazgos clínicos, radiológicos e histopatológicos serán capaces de discernir entre un hemangioma y otra entidad diagnóstica, e indicar la terapia adecuada.

<sup>☆</sup> Presentado en la VI Reunión Anual de Anomalías Vasculares, Pamplona, España.

\* Autor para correspondencia.

Correo electrónico: [vanesa\\_villamil@yahoo.com.ar](mailto:vanesa_villamil@yahoo.com.ar) (V. Villamil).

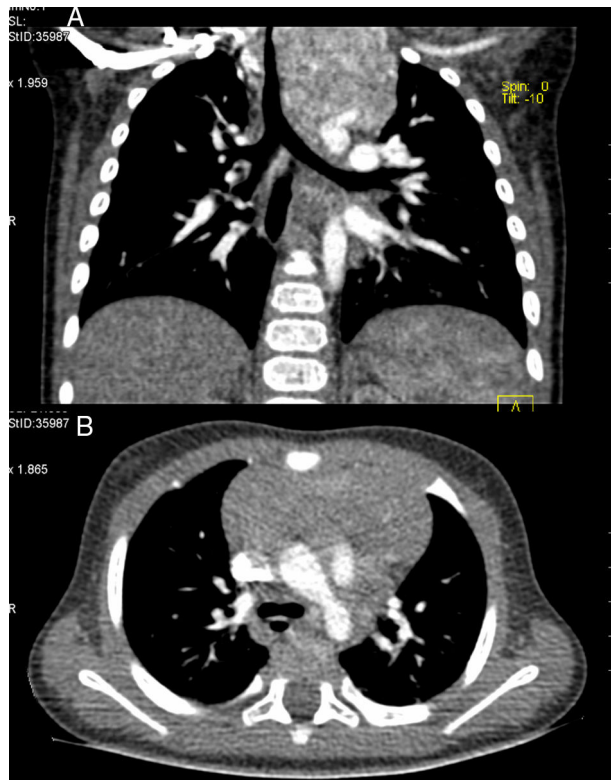


Figura 1 A y B) Hemangioma mediastínico.

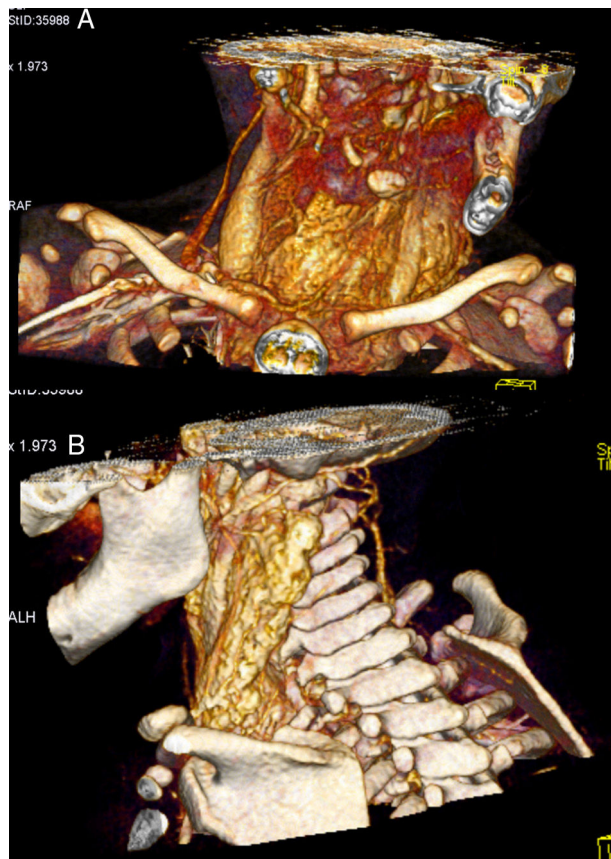
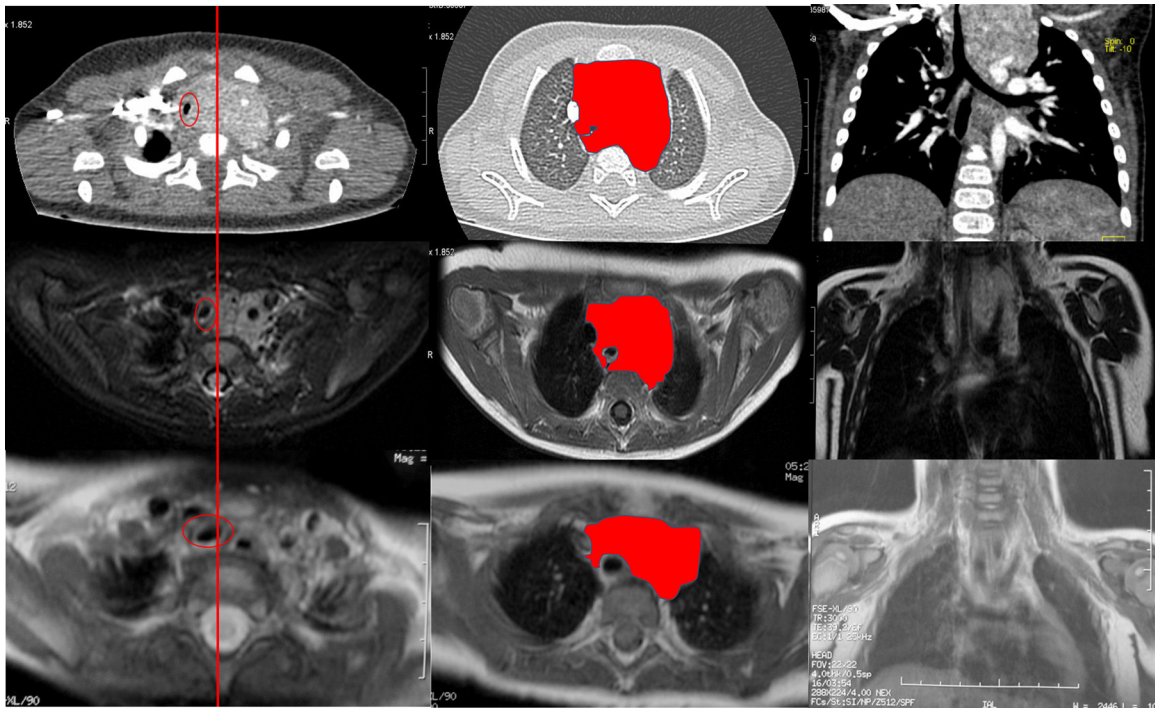


Figura 2 A y B) Reconstrucción 3 D.



**Figura 3** Evolución del hemangioma mediastínico hasta los 5 meses del tratamiento con propranolol.

Línea: línea media.

Círculo: tráquea. Nótese cómo se va haciendo medial y de mayor diámetro.

Área delineada: masa mediastínica. Note cómo va disminuyendo de tamaño.

## Bibliografía

1. North PE, Waner M, Mizeracki A, Mihm MC Jr. GLUT1: A newly discovered immunohistochemical marker for juvenile hemangiomas. *Hum Pathol.* 2000;31:11–22.
2. Truong MT, Chang KW, Berk DR, Heerema-McKenney A, Bruckner AL. Propranolol for the treatment of a life-threatening subglottic and mediastinal infantile hemangioma. *J Pediatr.* 2010;156:335–8.
3. Ojili V, Tirumani SH, Gunabushanam G, Nagar A, Surabhi VR, Chintapalli KN, et al. Abdominal hemangiomas: A pictorial review of unusual, atypical, and rare types. *Can Assoc Radiol J.* 2013;64:18–27.