



IMÁGENES EN PEDIATRÍA

Triorquidismo como diagnóstico diferencial de las masas escrotales

Triorchidism in the differential diagnosis of scrotal masses

Isabel Casal-Beloy*, Miriam García-González, Diego Vela y Ernesto Pais

Unidad de Urología Pediátrica, Departamento de Cirugía Pediátrica, Maternidad HM Belén, HM Hospitales, A Coruña, España

Disponible en Internet el 9 de abril de 2018



Varón de 11 años, sin antecedentes de interés. Presenta una masa escrotal izquierda de 3 meses de evolución. Exploración física: teste izquierdo normal, con una estructura de 1,5 cm sobre este, independiente, móvil, no dolorosa. El resto del examen físico fue normal.

Se estableció el diagnóstico diferencial de masa tumoral paratesticular con potencial maligno, versus enfermedad benigna (hidrocele, quiste de epidídimo, teste supernumerario). La analítica con marcadores tumorales (alfa-feto-proteína, HCG y LDH) no mostró alteraciones. La ecografía testicular demostró 2 estructuras redondeadas, bien definidas, de tamaño, morfología y patrón doppler similar (fig. 1). Una radiografía simple de tórax descartó lesiones pulmonares metastásicas. La ausencia de captación en la gammagrafía con tecnecio 99 descartó la presencia de una fusión esplenogonadal.

Finalmente se realizó exploración quirúrgica por vía inguinal que demostró 2 testículos a nivel escrotal izquierdo (fig. 2). Se decidió la exéresis del teste supernumerario, ante la ausencia de potencial reproductivo, y la posibilidad de degeneración maligna. La anatomía patológica mostró una estructura testicular conservada.

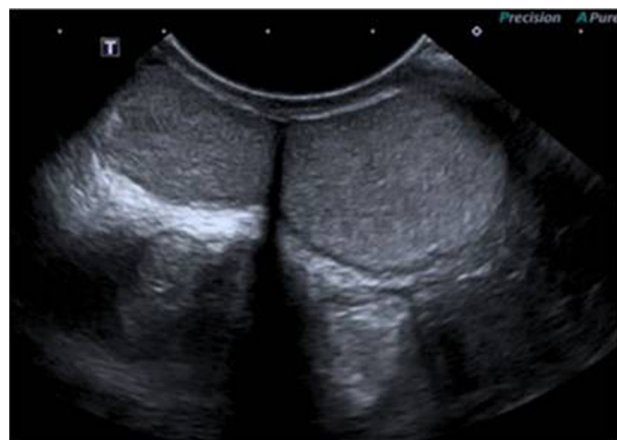

Figura 1 Ecografía escrotal izquierda: demuestra 2 estructuras ecográficamente similares, compatibles con 2 testículos.

El poliorquidismo es la presencia de más de 2 testículos, intra o extraescrotales^{1,2}. La variante más común es el triorquidismo (60%). Puede asociar otras anomalías urogenitales, y malignidad hasta en el 9% de los casos². El debut habitual sucede en la infancia, con la presencia de una masa escrotal. Las pruebas de imagen (ecografía y RMN) orientan el diagnóstico inicial. Sin embargo, la exéresis quirúrgica

* Autor para correspondencia.
Correo electrónico: isabelcasalbe@gmail.com (I. Casal-Beloy).

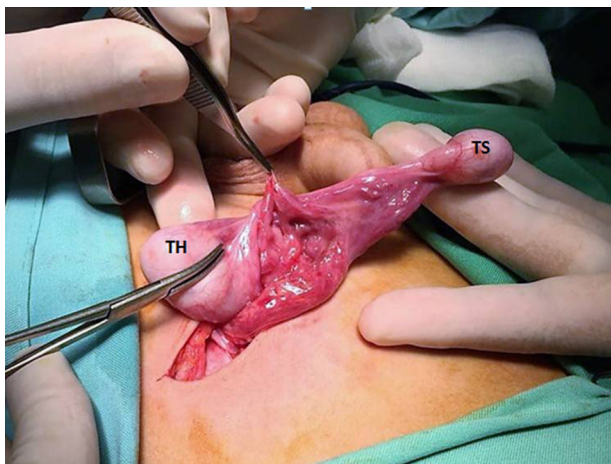


Figura 2 Imagen intraoperatoria: se demuestran 2 testículos en el lado izquierdo, unidos por un epidídimo común. El testículo supernumerario (TS) presenta una estructura venosa dilatada y única. El teste de localización habitual (TH) presenta un cordón espermático completo, con vasos y conducto deferente normales.

en los casos sin potencial reproductivo es fundamental para el estudio histológico, descartando malignidad y proporcionando un enfoque terapéutico óptimo³.

Bibliografía

1. Olano I, Llarea I, García-Olaverri J, Azurmendi I, Cantón E, Pertusa C. Poliorquidismo. Arch Esp Urol. 2009;62:59–62.
2. Artul S, Habib G. Polyorchidism: Two case reports and a review of the literature. J Med Case Rep. 2014;25:464.
3. Uguz S, Güragac A, Demirer Z, Yilmaz S, Aydur E. Bilateral polyorchidism with ipsilateral two undescended testes: A rare congenital anomaly. Andrologia. 2017;49:1–5.