



IMÁGENES EN PEDIATRÍA

Insuficiencia respiratoria súbita como primera manifestación de quiste hidatídico pulmonar

Sudden respiratory failure as a first sign of a pulmonary hydatid cyst

María Odile Molini Menchón, María Isabel Lázaro Carreño*, Beatriz Guzmán Morais y María Teresa Tormo Alcañiz



Sección de Urgencias Pediátricas, Servicio de Pediatría, Hospital Clínico Universitario de Valencia, Valencia, España

Niña de 7 años, que estando previamente bien, presenta acceso de tos intensa con un vómito posterior. Tras el mismo, aprecian dificultad respiratoria grave. A su llegada a urgencias presenta mal aspecto general, saturación de oxígeno del 75%, tiraje generalizado y silencio auscultatorio derecho. Tras estabilización se realiza radiografía de tórax (fig. 1) donde se aprecia una gran lesión quística derecha con nivel hidroaéreo e imágenes ondulantes, «signo del nenúfar», muy sugestivas de quiste hidatídico pulmonar (QHP) complicado.

Se amplía estudio con TC (fig. 2) y, ante la mala situación clínica, se decide exéresis quirúrgica urgente (fig. 3). Los estudios microbiológicos y anatomopatológicos confirman la etiología hidatídica del quiste.

La radiografía simple es muy útil en el diagnóstico de los QHP ya que, cuando el quiste se comunica con la vía aérea, se pueden observar los signos característicos¹. En nuestra paciente la evacuación parcial del contenido del quiste y la entrada importante de aire originó el cuadro clínico y el signo radiográfico característico.

La hidatidosis es una zoonosis producida por *Echinococcus granulosus*. Tiene una distribución mundial y España es un

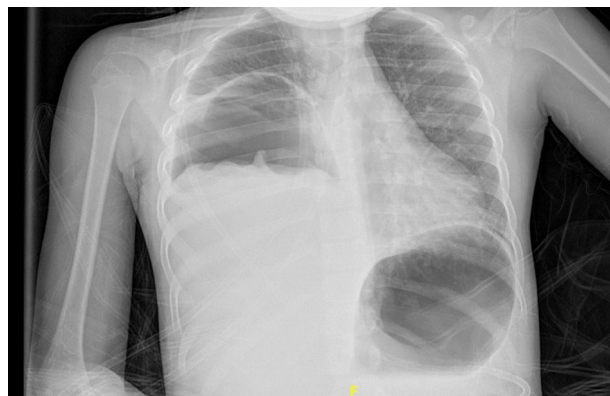

Figura 1 Radiografía de tórax PA. Gran lesión quística derecha con nivel hidroaéreo. La membrana del quiste hidatídico roto flotando en el nivel hidroaéreo origina el *signo del nenúfar*.

área de alta endemicidad². Aunque en adultos los quistes se localizan principalmente en hígado, en niños la afectación pulmonar es más frecuente ya que las características elásticas del pulmón permiten un crecimiento más rápido³. Pueden ser asintomáticos y diagnosticarse de forma casual o presentar un cuadro clínico grave al romperse hacia el árbol

* Autor para correspondencia.

Correo electrónico: lazaro.m.i@hotmail.com (M.I. Lázaro Carreño).

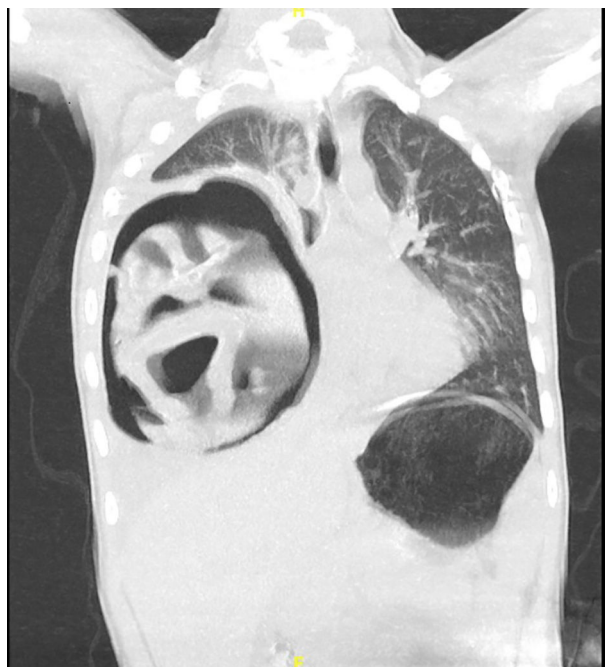

Figura 2 TC de tórax corte coronal. Gran lesión quística derecha con nivel hidroaéreo, atelectasia lobar media e inferior y desplazamiento mediastínico contralateral.

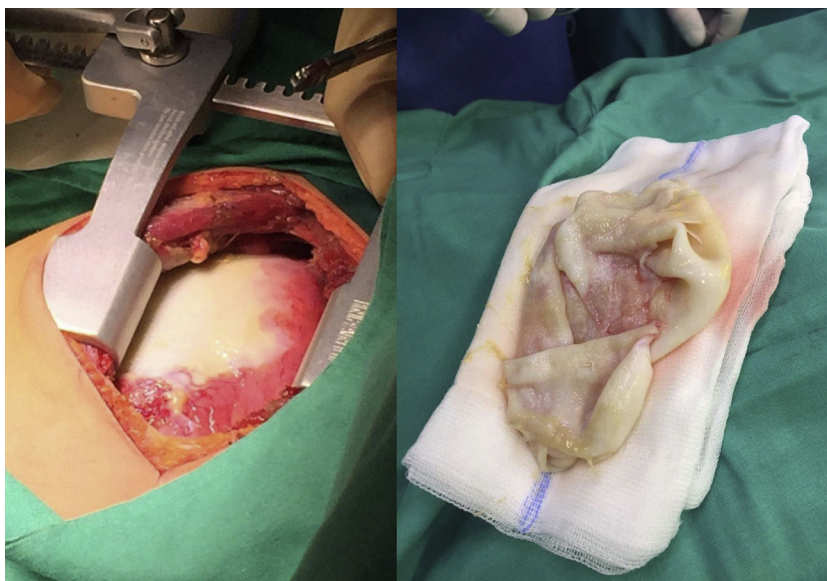


Figura 3 Imagen intraoperatoria de exéresis del quiste.

bronquial o pleura. La cirugía del QHP, asociada al tratamiento con albendazol, es el manejo terapéutico habitual.

Bibliografía

1. Turgut AT, Altinok T, Topçu S, Koşar U. Local complications of hydatid disease involving thoracic cavity: Imaging findings. *Eur J Radiol.* 2009;70:49–56.
2. Carmena D, Sánchez-Serrano LP, Barbero-Martínez I. *Echinococcus granulosus* infection in Spain. *Zoonoses Public Health.* 2008;55:156–65.
3. Santivanez S, García HH. Pulmonary cystic echinococcosis. *Curr Opin Pulm Med.* 2010;16:257–61.