



IMÁGENES EN PEDIATRÍA

Enfisema subcutáneo neonatal

Neonatal subcutaneous emphysema

Juan Jose Nieto-Barcelo^{a,*}, Adria Costa-Roig^b, Anna Parra-Llorca^c y Raquel Escrig^a

^a Servicio de Neonatología, Hospital Universitario y Politécnico La Fe, Valencia, España

^b Servicio de Cirugía Pediátrica, Hospital Universitario y Politécnico La Fe, Valencia, España

^c Grupo de Investigación en Perinatología, Instituto de Investigación Sanitaria La Fe, Valencia, España

Disponible en Internet el 15 de octubre de 2018

Recién nacida a término sin antecedentes de interés. Parto vaginal eutócico. Nace con llanto espontáneo, por lo que no precisa reanimación, y se realiza contacto precoz. Apgar 10/10. A las 24 h de vida presenta un aumento del tamaño de la región cervical anterior y supraclavicular (fig. 1), con crepitación a la palpación, indicativo de enfisema subcutáneo. Asocia taquipnea leve con saturación de oxígeno y resto de las constantes normales.

Se realiza radiografía de tórax (fig. 2), identificando un enfisema subcutáneo con neumomediastino y neumotórax derecho, con el signo de las «alas de ángel» (o signo de «spinnaker sail»), producido por la elevación y la delimitación de los lóbulos tímicos debido a la presencia de aire en el mediastino.

Durante el ingreso la taquipnea mejora de forma progresiva y, a las 36 h de vida, queda asintomática. Al alta, a las

96 h de vida, presenta una resolución casi total de los signos radiológicos (fig. 3).

El neumomediastino espontáneo en el periodo neonatal es una entidad muy poco frecuente, con una incidencia de en torno al 0,1%, aunque se cree que es una afección infradiagnosticada por la frecuente ausencia de repercusión clínica¹. La mayoría de los casos se manejan de manera conservadora, requiriendo oxigenoterapia en escasas ocasiones.

La aparición de enfisema subcutáneo dentro del contexto clínico del neumomediastino es poco habitual, estimándose una incidencia de alrededor del 10% en neonatos². Sin embargo, en alguna serie con pacientes más mayores, la cifra asciende hasta el 60%³.

Aunque en nuestro caso el neumomediastino apareciese de forma espontánea, debido a su fisiopatología es más frecuente que se asocie a ventilación mecánica, aspiración meconial, neumonía o traumatismos periparto².

* Autor para correspondencia.

Correo electrónico: juanjonb92@gmail.com
(J.J. Nieto-Barcelo).

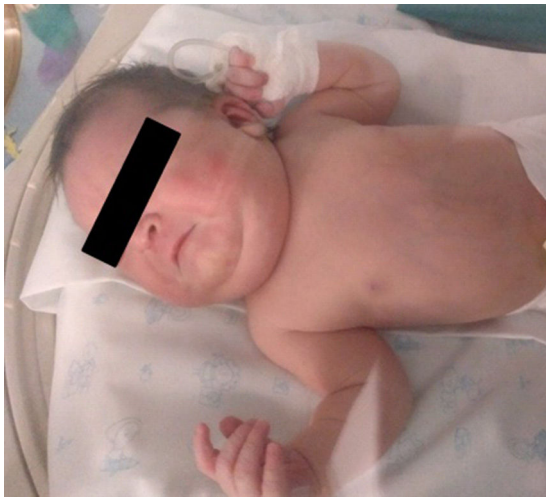

Figura 1 Fotografía. Aumento de la parte anterior del cuello y de la zona supraclavicular, dependiente de partes blandas.

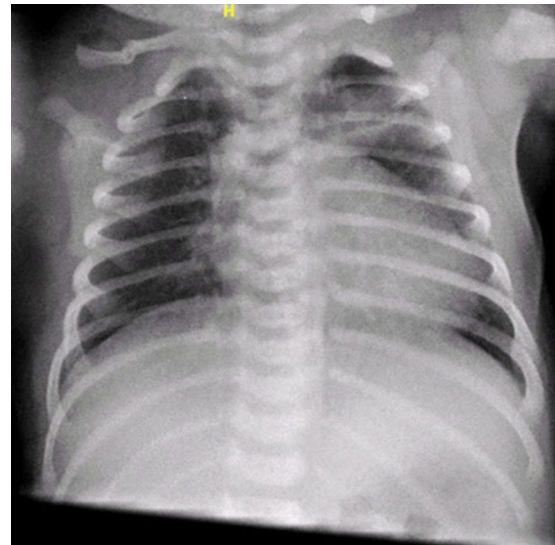


Figura 3 Radiografía de tórax al alta. Disminución del neumomediastino y el enfisema subcutáneo. Desaparición del neumotórax.

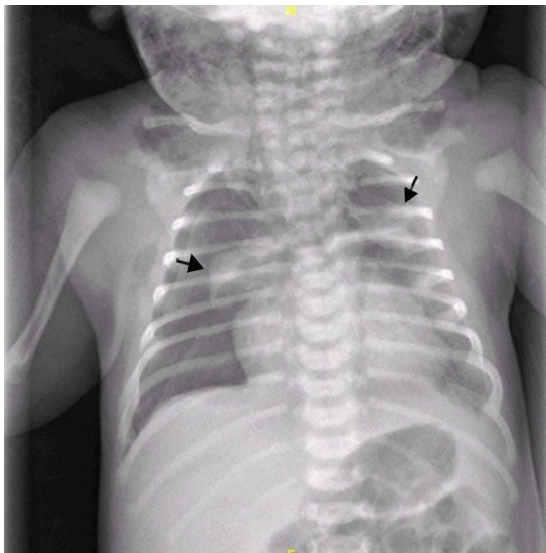


Figura 2 Radiografía de tórax al ingreso. Aparecen señalados con flechas los lóbulos tímicos, mostrándose el signo de las «alas de ángel». Se aprecia también neumotórax derecho y el enfisema subcutáneo. Como hallazgo incidental se evidencia fractura clavicular derecha.

Bibliografía

1. Corsini I, Dani C. Clinical management of the neonatal pneumomediastinum. *Acta Biomed.* 2014;85:39-41.
2. Hauri-Hohl A, Baenziger O, Frey B. Pneumomediastinum in the neonatal and paediatric intensive care unit. *Eur J Pediatr.* 2008;167:415-8.
3. Chapdelaine J, Beaunoyer M, Daigneault P, Bérubé D, Bütter A, Ouimet A, et al. Spontaneous pneumomediastinum: Are we overinvestigating? *J Pediatr Surg.* 2004;39:681-4.