



IMÁGENES EN PEDIATRÍA

Hipercrecimiento y adenoma hipofisario

Excessive growth and pituitary adenoma

David Canalejo González*, Cristina Serradilla Rodríguez, Jesús Brea Páez y Alberto Varona García

Servicio de Pediatría, Hospital General de Riotinto, Minas de Riotinto, Huelva, España

Disponible en Internet el 7 de mayo de 2018

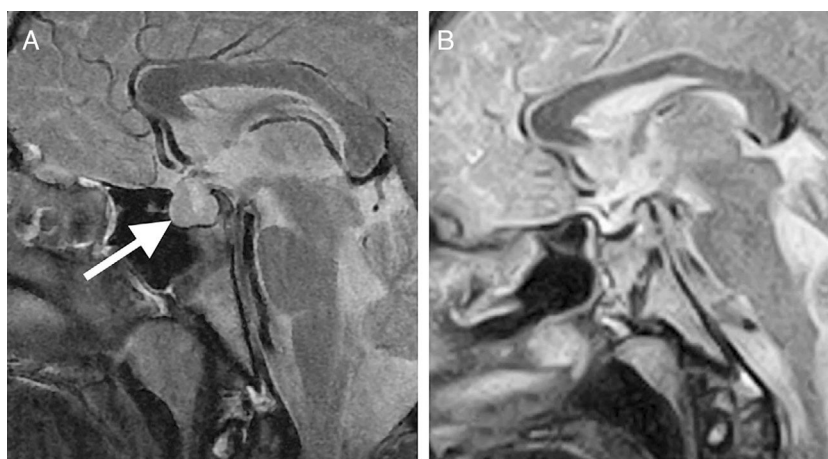


Figura 1 A) RM de hipófisis. La flecha señala el adenoma hipofisario de $13 \times 17,7 \times 15$ mm, con mayor crecimiento supraselar y obliterando la cisterna supraquiasmática. B) RM de control 6 meses después de la resección completa.

El adenoma hipofisario es infrecuente en la edad pediátrica^{1,2}, suponiendo menos del 2% de los tumores intracraniales. De estos, un 10-15% son productores de GH. El hipercrecimiento es, por tanto, excepcional en pediatría.

Adolescente varón de 12 años y 2 meses que consulta por talla alta, sin otros síntomas acompañantes. La madre refiere un crecimiento acelerado en el último año. La

exploración física es normal. Estadio de Tanner G4P3. Antropometría: talla materna: 165 cm; talla paterna: 165 cm; talla diana: 171,5 cm (p18; $-0,93$ DE); talla al diagnóstico: 185 cm (p > 99; $+4,44$ DE).

En el estudio realizado se detectan niveles de GH > 40 ng/ml, IGF-1 895,7 ng/ml e IGFBP3 10,5 μ g/ml y la RM craneal muestra una fosa hipofisaria aumentada de tamaño, observándose una glándula que realza uniformemente con el contraste (fig. 1).

La campimetría y el fondo de ojo fueron normales. Ante estos hallazgos es diagnosticado de macroadenoma hipofisario.

* Autor para correspondencia.

Correo electrónico: davidcanalejo@gmail.com (D. Canalejo González).

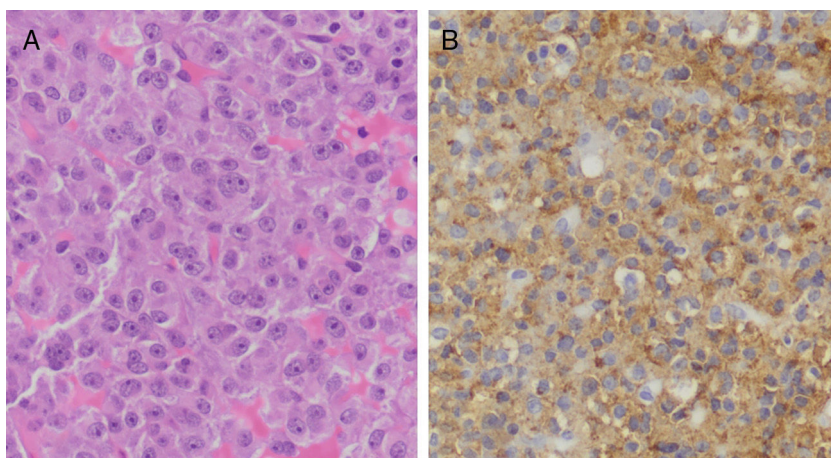


Figura 2 Detalle histológico del adenoma hipofisario, hematoxilina-eosina (A) y estudio inmunohistoquímico de GH (B). Neoplasia difusa de células cromóforas y eosinófilas sin atipia y con marcada expresión de GH.

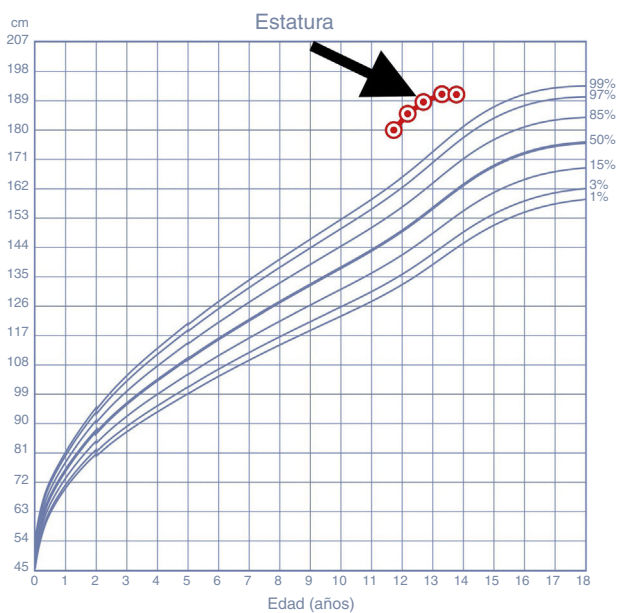


Figura 3 Curva de crecimiento del paciente desde un año antes del diagnóstico. La flecha indica el momento de la resección del adenoma. Curva de estatura según los patrones de crecimiento infantil de la OMS.

rio productor de GH y es derivado al servicio de neurocirugía para resección mediante cirugía transesfenoidal.

Evolución favorable tras su extracción completa (figs. 1 y 2), con normalización de las cifras de GH (0,66 ng/ml), IGF-1 (445 ng/ml) e IGFBP3 (7,8 μ g/ml) un año después. Así mismo se objetiva un enlentecimiento del crecimiento (fig. 3); a los 6 meses se alcanza una talla de 192 cm ($p > 99$; 4,12 DE), lo que implica una velocidad de crecimiento de 5,6 cm/año ($p < 1$; -2,48 DE). No quedaron secuelas oculares y actualmente la función hipofisaria es normal.

En conclusión, la cirugía transesfenoidal endoscópica precoz permite alcanzar altas tasas de curación³ evitando graves secuelas.

Bibliografía

1. Rostomyan L, Daly AF, Beckers A. Pituitary gigantism: Causes and clinical characteristics. *Ann Endocrinol (Paris)*. 2015;76:643–9.
2. Gracia Bouthelie R, Barreda Bonis AC. Patología del tallo. Tumores adenohipofisarios. *Rev Esp Endocrinol Pediatr*. 2010;1 Supl 1:S56–66.
3. Hazer DB, Isik S, Berker D, Güler S, Gürlek A, Yücel T, et al. Treatment of acromegaly by endoscopic transsphenoidal surgery: Surgical experience in 214 cases and cure rates according to current consensus criteria. *J Neurosurg*. 2013;119:1467–77.